Google

This is a digital copy of a book that was preserved for generations on library shelves before it was carefully scanned by Google as part of a project to make the world's books discoverable online.

It has survived long enough for the copyright to expire and the book to enter the public domain. A public domain book is one that was never subject to copyright or whose legal copyright term has expired. Whether a book is in the public domain may vary country to country. Public domain books are our gateways to the past, representing a wealth of history, culture and knowledge that's often difficult to discover.

Marks, notations and other marginalia present in the original volume will appear in this file - a reminder of this book's long journey from the publisher to a library and finally to you.

Usage guidelines

Google is proud to partner with libraries to digitize public domain materials and make them widely accessible. Public domain books belong to the public and we are merely their custodians. Nevertheless, this work is expensive, so in order to keep providing this resource, we have taken steps to prevent abuse by commercial parties, including placing technical restrictions on automated querying.

We also ask that you:

+ *Make non-commercial use of the files* We designed Google Book Search for use by individuals, and we request that you use these files for personal, non-commercial purposes.

+ *Refrain from automated querying* Do not send automated queries of any sort to Google's system: If you are conducting research on machine translation, optical character recognition or other areas where access to a large amount of text is helpful, please contact us. We encourage the use of public domain materials for these purposes and may be able to help.

+ *Maintain attribution* The Google "watermark" you see on each file is essential for informing people about this project and helping them find additional materials through Google Book Search. Please do not remove it.

+ *Keep it legal* Whatever your use, remember that you are responsible for ensuring that what you are doing is legal. Do not assume that just because we believe a book is in the public domain for users in the United States, that the work is also in the public domain for users in other countries. Whether a book is still in copyright varies from country to country, and we can't offer guidance on whether any specific use of any specific book is allowed. Please do not assume that a book's appearance in Google Book Search means it can be used in any manner anywhere in the world. Copyright infringement liability can be quite severe.

About Google Book Search

Google's mission is to organize the world's information and to make it universally accessible and useful. Google Book Search helps readers discover the world's books while helping authors and publishers reach new audiences. You can search through the full text of this book on the web at http://books.google.com/

2 45 0179 5158

Heitzmann-Zuckerkandl

ATLAS

der

deskriptiven Anatomie des Menschen

Zweiter Band

LANE
MEDICAL
LIBRARY
Gift

LANE
MEDICAL
LIBRARY
1935
Gift

HEITZMANN-ZUCKERKANDL,

ATLAS

DER

DESKRIPTIVEN ANATOMIE DES MENSCHEN.

NEUNTE AUFLAGE.

DR. CARL HEITZMANN.

ATLAS

DER

DESKRIPTIVEN

ANATOMIE DES MENSCHEN.

NEUNTE, VOLLSTÄNDIG UMGEARBEITETE AUFLAGE.

HERAUSGEGEBEN VON

DR. E. ZUCKERKANDL,
K. K. HOFRAT, PROFESSOR DER ANATOMIE AN DER K. K. UNIVERSITÄT WIEN.

ZWEITER BAND:

EINGEWEIDE, GEFÄSZ- UND NERVENSYSTEM, SINNESORGANE UND HAUT.

MIT 673 ZUMEIST FARBIGEN ABBILDUNGEN.

WIEN UND LEIPZIG.
WILHELM BRAUMÜLLER
K. U. K. HOF- UND UNIVERSITÄTS-BUCHHÄNDLER.
1905.

(ALLE RECHTE, AUCH DAS DER ÜBERSETZUNG, VORBEHALTEN.)

YALE LIBRARY

DRUCK VON FRIEDRICH JASPER IN WIEN.

INHALT.

Figur		Seite
344.	Sagittalschnitt durch die Mundhöhle und den *Pharynx* eines Kindes	287
345.	Frontalschnitt durch den Schädel eines Kindes im Bereiche der Zungenspitze	288
346.	Frontalschnitt durch den Schädel eines Kindes im Bereiche des weichen Gaumens	289
347.	Gaumensegel, hintere Rachenwand, Mundhöhle, *Larynx* und *Trachea* frontal durchschnitten	290
348.	Gaumensegel mit den Gaumenbogen und der Nische für die Tonsille	291
349.	Lippendrüsen eines Erwachsenen von außen freigelegt	292
350.	Die Speicheldrüsen, *Glandulae salivales*	293
351.	Die *Glandula sublingualis* und *submaxillaris*	294
352.	Topographie der *Parotis* zu den durchtretenden Gefäßen	295
353.	Mündung des *Ductus parotideus Stenonis* im *Vestibulum oris*	296
354.	Einteilung des Zahnes	297
355.	Aufbau des Zahnes	297
356.	Die bleibenden Zähne, *Dentes permanentes*, der rechten Seite	298
357.	Die Milchzähne, *Dentes decidui*, der rechten Seite	299
358.	*Dens incisivus superior medialis*	299
359.	*Dens incisivus superior lateralis*	299
360.	*Dens incisivus inferior medialis*	300
361.	*Dens incisivus inferior lateralis*	300
362.	*Dens caninus superior*	300
363.	*Dens caninus inferior*	301
364.	*Dens praemolaris superior et inferior*	301
365.	*A. Dens molaris superior*	301
365.	*B. Dens molaris inferior*	301
366.	Milchgebiß und Zahnkeime der bleibenden Zähne eines Kindes von sechs Jahren	302
367.	Schema des Durchbruches der Milchzähne	303
368.	Schema des Durchbruches der bleibenden Zähne	303
369.	Die Zunge mit dem Zungenbein, von der Seite dargestellt	304
370.	Die Zunge mit dem Kehlkopfeingang von oben	305
371.	Horizontalschnitt durch die Zunge	306
372.	Horizontalschnitt durch die Zunge	306
373.	Zungenmuskulatur von unten	307
374.	Skelettmuskeln der Zunge	308
375.	*Mm. geniohyoideus, genioglossus* und *mylohyoideus*	309
376.	*M. mylohyoideus* nach Entfernung der Zunge und der Zungenmuskel	310
377.	Der weiche Gaumen mit den Gaumenbogen	311

105383

Figur Seite
378. Topographie der *Tonsilla palatina* 312
379. Dorsale Fläche des Gaumens 313
380. Die Muskeln des weichen Gaumens in der Ansicht von vorne 314
381. Muskeln des Gaumens von hinten 315
382. Muskeln des Gaumens von der Seite 316
383. Pharynxhöhle von hinten eröffnet 317
384. Sagittalschnitt durch den *Pharynx*, rechte Hälfte 318
385. Hintere Rachenwand und Rachendach 319
386. Pharynxmuskeln von hinten 320
387. Pharynxmuskeln von der Seite, Ringmuskulatur 322
388. Pharynxmuskeln von der Seite, Längsmuskulatur 324
389. Die Speiseröhre 326
390. Ursprung der vorderen Wand der Speiseröhre von der *Lamina cricoidea* 327
391. Stück des *Jejunum*, teilweise geöffnet. Die Schichten der Darmwand stufenweise dargestellt 328
392. Der Magen mit dem Zwölffingerdarm in der Ansicht von vorne 329
393. Der Magen mit dem Zwölffingerdarm, Sagittalschnitt, hintere Hälfte 330
394. Magen eines Neugeborenen in kontrahiertem Zustand 331
395. Derselbe Magen (Fig. 394) in ausgedehntem Zustand 331
396. *Cardia.* Übergangsstelle der Schleimhaut des Ösophagus in die des Magens 332
397. *Pars pylorica ventriculi* und *Valvula pylorica.* (Das *Duodenum* kollabiert und infolgedessen längsgefaltet.) 333
398. Magenmuskulatur von außen nach Entfernung des serösen Überzuges 334
399. Magenmuskulatur von innen nach Entfernung der Schleimhaut 335
400. *Glandulae duodenales Brunneri* von außen nach Entfernung der *Tunica serosa* und der *Tunica muscularis* 336
401. Schleimhaut des *Duodenum* mit einer langen *Plica longitudinalis* und den *Papillae duodeni* 337
402. Schleimhaut des *Duodenum* mit einer kurzen *Plica longitudinalis* und den *Papillae duodeni* 337
403. Segment der Innenfläche des Dünndarmes bei Lupenvergrößerung 338
404. *Jejunum* von innen, der Länge nach geöffnet 338
405. *Jejunum, Plicae circulares* in gehärtetem Zustand 339
406. *Jejunum* mit Zotten 339
407. Oberes *Ileum* mit Knötchen und einem Plaque. Kurze schmale *Plicae* 340
408. Unteres *Ileum* mit einem Plaque und Knötchen. Schleimhaut glatt 340
409. Dickdarm von innen 341
410. Dickdarm von außen 341
411. Übergangsstelle des *Ileum* in das *Caecum* beim Erwachsenen 342
412. Dorsale Fläche des *Colon ascendens* mit dem *Processus vermiformis* 342
413. Übergang des Dünndarmes in den Dickdarm. *Valvula coli, Caecum* und *Processus vermiformis;* von der ventralen Seite geöffnet 343
414. *Valvula coli* vom *Ileum* aus gesehen 344
415. *Valvula coli* beim Einströmen von Flüssigkeit aus dem *Ileum* in das *Colon* . . . 345
416. Horizontalschnitt durch ein weibliches Becken *(Plica transversalis recti)* 346
417. Endstück des Mastdarmes mit dem *Anus* 347
418. Übergang der Rektalschleimhaut in die Haut. (Längsschnitt bei Lupenvergrößerung.) 348

Figur Seite
419. Kreuzbein mit *Rectum* von vorne 349
420. Längsmuskulatur des Mastdarmes 350
421. *M. sphincter ani externus* und *internus* 351
422. *M. levator ani* und *M. sphincter ani* der Frau von der kaudalen Seite 352
423. *Mm. levator ani* und *coccygeus* des Mannes. (Beckenboden des Mannes von oben.) . 353
424. *Mm. levator ani* und *coccygeus* der Frau. (Beckenboden der Frau von oben.) . . . 354
425. Konkave Leberfläche mit den Lappen und Furchen 355
426. Untere Fläche der Leber 356
427. Hintere Fläche der Leber 357
428. *Ductus hepatopancreaticus, Ligamentum hepatoduodenale* 358
429. *Fossae sagittales hepatis, Porta hepatis.* Gebilde des *Ligamentum hepatoduodenale* . 359
430. Verzweigungen der *Ductus hepatici* am *Hilus hepatis* 360
431. *Ductus choledochus* bis zur Mündung ins *Duodenum* gespalten 361
432. Schleimhaut des *Ductus choledochus* mit den Falten und Grübchen 362
433. Schleimhaut der Gallenblase mit den *Plicae tunicae mucosae* 362
434. Schema eines Leberläppchens: *A* am Längsschnitt, *B* am Querschnitt 363
435. Mediale Fläche der Milz mit dem *Hilus* und der *Facies renalis*, die Gebilde des *Hilus* wurden entfernt 364
436. Mediale Fläche der Milz mit den ein- und austretenden Gefäßen 365
437. Gestalt und Lage des *Pancreas* 366
438. Dorsale Fläche des *Pancreas, Ductus choledochus* und *Ductus pancreaticus* 367
439. Schleimhaut des *Duodenum* mit der *Plica longitudinalis* und der *Papilla minor. Pancreas* mit seinen Gängen 368
440. Lage des Dünn- und des Dickdarmes 369
441. *Flexura duodenojejunalis* 370
442. *Radix mesenterii* und *Mesocolon transversum* 371
443. Lage des *Colon* und *Mesocolon transversum* zum Magen. *Colon transversum* und Blase ausgedehnt. (Sagittalschnitt durch das Abdomen eines Kindes, linke Hälfte.) . . 372
444. Verhalten des *Duodenum* zur *Radix mesenterii* beim Neugeborenen 374
445. Verhalten des *Duodenum* und der *Flexura duodenojejunalis* zum Pankreaskopf und zur *Radix mesenterii* beim Neugeborenen 375
446. Lage des Magens zum Pankreas. Verhalten der in der *Radix mesenterii* gelegenen Gefäße zum Pancreaskopf 376
447. Die Lage des *Pancreas* zum *Duodenum*, zur Milz, zur *Aorta*, zur *A. mesenterica superior* und zur *Vena cava inferior* 377
448. *Ligamentum hepatocolicum* 378
449. *Vestibulum bursae omentalis* nach Abtragung des *Omentum minus* 379
450. Lage und Form des Gekröses am medianen Sagittalschnitt. (Rechte Hälfte.) . . . 380
451. *Radix mesenterii, Vestibulum bursae omentalis, Ligamentum falciforme hepatis.* (Sagittalschnitt durch die Bauchhöhle eines Neugeborenen. Rechte Hälfte.) 381
452. *Vestibulum bursae omentalis, Foramen epiploicum Winslowi* nach Entfernung des *Lobus caudatus hepatis* 382
453. *Bursa omentalis* und Lage des Magens zum *Corpus pancreatis.* (Sagittalschnitt links von der Wirbelsäule.) 383
454. *Bursa omentalis* und *Pancreas* am Horizontalschnitt 384
455. Verhalten des *Caput pancreatis* zur *Vena cava*, zur *Vena portae*, zum *Duodenum* und zur Leber. (Sagittalschnitt rechts von der Wirbelsäule) 385

Figur Seite
456. Sagittalschnitt durch das Abdomen eines zirka viermonatlichen menschlichen Embryos, links von der Medianebene . . . 386
457. Sagittalschnitt durch das Abdomen eines zirka viermonatlichen menschlichen Embryos, links von der Medianebene. (Lage des Pankreas zur Nebenniere.) . . . 387
458. *Colon sigmoideum.* Sagittalschnitt durch das Becken eines Mannes, rechts von der Medianebene. (Dargestellt ist die linke Hälfte.) . . . 388
459. Verhalten des Mesenteriums in einem Falle von vollkommen freiem Gekröse. *Mesenterium commune* . . . 389
460. Verhalten des *Peritonaeum parietale* der hinteren Bauchwand in einem Falle von vollkommen freiem Gekröse. *Mesenterium commune* . . . 390
461. *Recessus duodenojejunalis* . . . 391
462. *Recessus duodenojejunalis*, abnorm groß . . . 392
463. *Recessus ileocaecalis inferior* . . . 393
464. *Recessus retrocaecalis* und *Recessus paracolici* . . . 394
465. *Recessus intersigmoideus* . . . 395
466. *Cavum retroperitonaeale*, rechte Hälfte . . . 396
467. *Cavum retroperitonaeale*, linke Hälfte . . . 397
468. Äußere Wand der rechten Nasenhöhle mit den Muscheln . . . 398
469. Äußere Wand der rechten Nasenhöhle nach Abtragung der unteren Siebbeinmuschel, *Concha nasalis media* . . . 399
470. Äußere Wand der rechten Nasenhöhle nach Abtragung der *Concha nasalis media* und Spaltung der oberen Nasengänge bis an die Siebbeinzellen . . . 400
471. Äußere Wand der rechten Nasenhöhle mit den bis an die *Lamina papyracea* reichenden Siebbeinzellen . . . 401
472. Frontalschnitt durch die Nasenhöhle. (Hintere Hälfte.) . . . 402
473. Das Knorpelgerüst des Kehlkopfes. Seitenansicht . . . 403
474. Das Knorpelgerüst des Kehlkopfes. (Ansicht der auseinandergelegten Knorpel von hinten.) . . . 403
475. *Cartilago thyreoidea* eines Mannes . . . 404
476. *Cartilago thyreoidea* einer Frau . . . 404
477. *Cartilago cricoidea* von vorne . . . 405
478. *Cartilago cricoidea* von oben . . . 405
479. *Cartilago cricoidea* und *Cartilagines arytaenoideae* von hinten . . . 405
480. 481. Rechte *Cartilago arytaenoidea* . . . 406
482. *Cartilagines arytaenoideae* von vorne außen . . . 406
483. *Cartilago cricoidea* und *Cartilago arytaenoidea dextra* von außen . . . 407
484. Kehlkopf, von hinten gesehen, nach Entfernung der Muskeln, mit den Knorpeln und Bändern . . . 407
485. Kehlkopfgerüst von hinten mit den Gelenken und Bändern . . . 408
486. Kehlkopfgerüst von vorne mit dem *Ligamentum cricothyreoideum*, der *Membrana thyreohyoidea* und den *Appendices ventriculi laryngis* . . . 409
487. Der Kehlkopf, *Larynx*, mit den Muskelansätzen. (Ansicht von vorne.) . . . 410
488. Kehlkopf nach Entfernung der linken Schildknorpelplatte, Seitenansicht . . . 411
489. Kehlkopf von hinten gesehen, nach Entfernung der Schleimhaut, mit den Muskeln 412
490. *M. cricoarytaenoideus posterior* . . . 413
491. *M. vocalis* und *M. cricothyreoideus* . . . 414

Figur Seite
492. Horizontalschnitt durch den Kehlkopf in der Höhe des *Processus vocalis*. *M. thyreo-arytaenoideus* und *M. vocalis*. (Untere Schnittfläche, von oben gesehen.) 415
493. Ansicht des Kehlkopfinneren bei weit abgezogenen Aryknorpeln 416
494. Medianer Sagittalschnitt durch den Kehlkopf. Linke Hälfte 417
495. Frontalschnitt durch den Kehlkopf. Vordere Hälfte 418
496. Frontalschnitt durch den Kehlkopf. Hintere Hälfte 419
497. Das laryngoskopische Bild beim ruhigen Atmen 420
498. Das laryngoskopische Bild beim Anlauten 420
499. Das laryngoskopische Bild der hinteren Kehlkopf- und Luftröhrenwand mit der Bifurkationsstelle 420
500. *Glandula thyreoidea* mit einem *M. levator glandulae thyreoideae* 421
501. *Glandula thyreoidea* mit defektem *Isthmus* und einem *Lobus pyramidalis* 422
502. Schilddrüse, *Oesophagus* und *Trachea* von hinten 423
503. Horizontalschnitt durch den Hals im Bereiche des *Isthmus thyreoideus* 424
504. *Larynx*, *Trachea*, *Glandula thyreoidea*, Herzbeutel und *Thymus* eines Neugeborenen 425
505. Respirationstrakt mit der *Glandula thyreoidea* und der *Thymus* eines Kindes . . . 426
506. Sagittalschnitt durch die Brust und Bauchhöhle eines Neugeborenen, rechts von der Medianebene. (Linke Hälfte.) 427
507. Die Luftröhre, *Trachea*, und die großen Bronchien 428
508. Hintere Wand der *Trachea* und der Stammbronchien 429
509. Hintere Wand der *Trachea* und der Bronchien mit der Muskulatur, *Trachea* von vorne geöffnet 430
510. Linke Lunge von außen 431
511. Rechte Lunge von außen 432
512. Die beiden Lungen von hinten 433
513. Die beiden Lungen von vorne 434
514. Die beiden Lungen von unten 435
515. Rechter Lungenstiel von vorne 436
516. Linker Lungenstiel von hinten 437
517. Mediastinale Fläche der linken Lunge mit dem Hilus 438
518. Lungenoberfläche eines Neugeborenen mit den Lungenläppchen und den Alveolen . 439
519. Lage der Lungenarterien zu den größeren Bronchien, von hinten 439
520. Lage der Lungenarterien zu den größeren Bronchien, von vorne 440
521. Lage der Lungenarterien zu den größeren Bronchien von rechts außen 441
522. Medianer Sagittalschnitt durch den *Thorax*, *Lamina mediastinalis sinistra*. Linke Hälfte, von innen gesehen 442
523. Sagittalschnitt durch den *Thorax*, *Lamina mediastinalis dextra*. Rechte Hälfte, von innen gesehen 443
524. *Mediastinum anticum* von vorne 444
525. *Mediastinum posticum* von hinten 445
526. Rechte Pleurakuppel und deren Nachbarschaft. (*Ligamentum pleurocostale* und *Ligamentum pleurovertebrale*.) 446
527. Linke Pleurakuppel und deren Nachbarschaft 447
528. Horizontalschnitt durch den Brustkorb entsprechend dem Sternalansatz der vierten Rippe und dem achten Brustwirbel 448
529. Urogenitaltrakt des Mannes von der Seite gesehen 449
530. Rechte Niere eines Neugeborenen 450

Figur Seite
531. Linke Niere mit der linken Nebenniere eines Erwachsenen 450
532. Linke Niere eines Erwachsenen mit präpariertem *Sinus renalis* 451
533. Längsschnitt durch die rechte Niere eines Erwachsenen. Vordere Hälfte 452
534. Querschnitt durch Nierenkelche 453
535. Querschnitt durch einen *Calix minor* 454
536. Ausguß eines Nierenbeckens vom Erwachsenen 455
537. Ausguß eines Nierenbeckens vom Erwachsenen 456
538. Schema des Baues der Niere 457
539. Die Harnblase und Harnröhre des Mannes, von vorne eröffnet 458
540. Harnblasenmuskulatur. Vordere Hälfte. *Stratum circulare* 459
541. Harnblasenmuskulatur. Hintere Hälfte. *Stratum longitudinale* 460
542. Blasengrund mit dem *Trigonum vesicae*, der *Pars prostatica* und der *Pars membranacea urethrae* 461
543. Medianer Sagittalschnitt durch ein männliches Becken mit kontrahierter Blase. Rechte Hälfte 462
544. Sagittaler Medianschnitt durch das Becken eines jungen Mannes bei kontrahierter Harnblase 463
545. Sagittaler Medianschnitt durch das Becken eines jungen Mannes bei ausgedehnter Harnblase 464
546. Medianer Sagittalschnitt durch ein weibliches Becken mit kontrahierter Blase. Rechte Hälfte 465
547. Weibliche Harnblase, von vorne geöffnet 466
548. *Testis* und *Ductus deferens* 467
549. Rechter Hoden und Nebenhoden. (Von der lateralen Seite.) 468
550. Hodenparenchym 468
551. *Lobuli testis* 469
552. Linker Hoden und Nebenhoden im Querschnitt 469
553. Dorsale Fläche der *T. albuginea* mit Gefäßdurchtritten 470
554. Innenseite der *T. albuginea* mit den Arterien 470
555. Hode und Nebenhode, mit Quecksilber injiziert 471
556. Lage des Hodens vor dem *Descensus*, *Gubernaculum Hunteri* und *Processus vaginalis* 472
557. Lage des Hodens nach dem *Descensus*. *Processus vaginalis* offen 473
558. Lage des Hodens nach dem *Descensus*. *Fascia cremasterica (Cooperi)* 474
559. *Paradidymis*, *Gubernaculum testis* 475
560. *Gubernaculum* am Längsschnitt 475
561. *Processus vaginalis* nicht vollständig geschlossen (Erwachsener) 476
562. Innere Fläche der vorderen Bauchwand mit den Leistengruben 477
563. Der äußere Leistenring 478
564. Der innere Leistenring 479
565. *Prostata* nach Abtragung der *Urethra* und der *Ductus ejaculatorii* 480
566. *Ductus deferentes*, *Vesiculae seminales* und *Ductus ejaculatorii* von hinten 481
567. Dorsaler Anteil der *Prostata* 482
568. Querschnitt durch die *Pars prostatica urethrae* 483
569. Querschnitt durch die *Pars membranacea urethrae* 484
570. Schnitt durch die *Glandula bulbourethralis Cowperi* 485
571. Querschnitt durch die *Pars cavernosa urethrae* unmittelbar vor dem *Bulbus* 486
572. Querschnitt durch die *Pars cavernosa urethrae*, weit vorne 487

Figur Seite
573. *M. bulbocavernosus* und *M. ischiocavernosus, M. transversus perinaei superficialis* beim Manne 488
574. *Diaphragma urogenitale, M. transversus perinaei profundus, Glandula bulbourethralis Cowperi* 489
575. *Diaphragma pelvis* und *Diaphragma urogenitale* des Mannes 490
576. *Trigonum urogenitale* des Mannes 491
577. *Ligamentum transversum pelvis, Ligamentum arcuatum* 492
578. Haut und Fascie des *Penis, Praeputium* 493
579. *Corpus cavernosum penis et urethrae* 494
580. Vorderer Anteil des *Corpus cavernosum penis.* (Rückenfläche.) 495
581*a.*, 581*b.* *Corpus cavernosum urethrae* 495
582. Querschnitt durch die *Glans penis* 496
583. Querschnitt durch die *Glans penis*, nahe dem *Sulcus* 496
584. Querschnitt durch den *Penis* im hinteren Drittel 496
585. Querschnitt durch den *Penis* in dessen Mitte 497
586. Querschnitt durch den *Penis* nahe der *Pars membranacea* 497
587. Querschnitt durch den *Bulbus urethrae* 497
588. Rechtes *Ovarium* 498
589. *Ovarium* mit *Cicatrices* 499
590. Durchschnitt durch ein *Ovarium* mit *Corpus luteum* 499
591. Senkrechter Schnitt durch einen Eierstock mit großem *Corpus luteum.* (Schematisiert.) 500
592. *Uterus* und *Adnexe* von vorne 501
593. *Uterus* und *Vagina* eines Kindes von vorne geöffnet 502
594. *Uterus* und *Adnexe* von hinten 503
595. *Portio vaginalis uteri* 504
596. Sagittalschnitt durch den *Uterus* 504
597. Horizontalschnitt durch einen *Uterus* in der Nähe des *Fundus* 505
598. Horizontalschnitt durch einen *Uterus* in der Mitte des *Korpus* 505
599. Horizontalschnitt durch einen *Uterus* im unteren Teile des *Korpus* 505
600. Horizontalschnitt durch einen *Uterus* in der Mitte der *Cervix* 505
601. Horizontalschnitt durch einen *Uterus* knapp oberhalb des *Orificium externum uteri* 505
602. Die Scheide einer 20jährigen Jungfrau. Vordere Wand 506
603. *Introitus vaginae* eines Kindes 507
604. *Introitus vaginae* eines Kindes. (*Praeputium clitoridis* geöffnet.) 508
605. *Vulva* eines virginalen Individuums 509
606. *Vulva* einer Defloierten 510
607. *M. bulbocavernosus, M. ischiocavernosus, M. transversus perinaei profundus* 511
608. *Glandula vestibularis major (Bartholini)* 512
609. *Corpus cavernosum clitoridis* und *Bulbi vestibuli* 513
610. *Fossa ovarica* der rechten Seite 514
611. Lage des *Ovarium* und der *Tube* zur seitlichen Beckenwand 515
612. Frontalschnitt durch ein weibliches Becken 516
613. Projektionsfigur des Herzens 517
614. Lage des Herzens im *Cavum mediastinale* 518
615. Das Herz von vorne 519
616. Rechte Kammer und Vorkammer (von rechts außen) 520

Figur Seite
617. Linke Kammer und Vorkammer (von außen und hinten) 521
618. Der rechte Vorhof (eröffnet) 522
619. Der linke Vorhof (eröffnet) 523
620.
621. } Die Vorhofscheidewand des embryonalen Herzens 524
622. Verhältnis der Vorhöfe und Kammern zu einander 525
623. Die rechte Kammer (von vorne eröffnet) 526
624. Die linke Kammer (von der Seite geöffnet) 527
625. *Ostium arteriosum et venosum* der linken Kammer 528
626. Die arteriellen und venösen Ostien der beiden Kammern (von oben gesehen) . . . 529
627. Querschnitt durch die beiden Kammern. (Obere Hälfte von unten gesehen.) . . . 530
628. Die halbmondförmigen Klappen am Ursprung der *Aorta* 531
629. Ursprung der *Valvula bicuspidalis* 531
630. Ursprung der *Valvula tricuspidalis* 532
631. Herzbeutel von rechts vorne 533
632. Herzbeutel von links hinten 534
633. Herzbeutelgrenzen von vorne 535
634. Herzbeutelgrenzen von hinten 536
635. *Sinus transversus pericardii* am Horizontalschnitt 537
636. Linke Hälfte des perikardialen Raumes 538
637. Rechte Hälfte des perikardialen Raumes 539
638. Aortenschema 540
639. *Arteria pulmonalis* 541
640. Astfolge der *Aorta* beim Neugeborenen. Von vorne 542
641. Astfolge der *Aorta* beim Neugeborenen. Von links außen 543
642. Schema der primitiven Äste des Aortenbogens 544
643. Verästelung der *Art. carotis externa* 545
644. Verästelung der Schilddrüsengefäße 546
645. Schema der Verästelung der *Art. carotis externa* 547
646. Topik der *Arteria lingualis* 548
647. Die Arterien des Gesichtes und der Schädeldecke 549
648. Anastomosen der *A. maxillaris externa* mit den Endzweigen der *A. maxillaris interna* und mit der *A. ophthalmica* 550
649. *Arteria palatina ascendens* und *Arteria tonsillaris* 551
650. Schema der Verästelung der *Arteria maxillaris interna* 552
651. *Arteria maxillaris interna* 553
652. *Arteria maxillaris interna* 554
653. Die Arterien der Nasenscheidewand 555
654. Die Arterien der lateralen Nasenwand 556
655. Die *Arteria alveolaris inferior* im Unterkieferkanale 557
656. Die Arterien der harten Hirnhaut 558
657. Verlauf und Verästelung der *Carotis interna* und der *Arteria vertebralis* 559
658. *Arteria carotis interna.* Topik der Arterie zu den oberen Zungenbeinmuskeln und zum *Nervus vagus* und zum *Hypoglossus* 560
659. *Arteria carotis interna.* Topik der Arterie zur *Tuba auditiva* 561
660. *Arteria carotis interna* im *Sinus cavernosus* 562
661. Verästelung der *Arteria ophthalmica* in der Augenhöhle 563

Figur Seite
662. Arterien der Hirnbasis. *Circulus arteriosus* 564
663. Die Arterien auf der konvexen Hemisphärenfläche mit ihren Anastomosen 565
664. Arterien des Gehirnes. *Arteria cerebri media et posterior, Arteria chorioidea, Arteria communicans posterior* 567
665. Schema der Verästelung der *Arteria subclavia.* (Rechte Seite.) 568
666. Ursprung und Verlauf der *Arteria subclavia,* des *Truncus thyreocervicalis* und der *Aa. vertebralis, mammaria interna* und *transversa colli* 569
667. Verhalten der *Arteria subclavia* zur Pleurakuppe. *Truncus costocervicalis, Arteria mammaria interna* 570
668. *Arteria vertebralis* an ihrer Eintrittsstelle in die Schädelhöhle 571
669. Verlauf und Verästelung der *Arteriae mammariae internae* 572
670. *Arteria transversa scapulae, Arteria transversa colli, Arteria cervicalis profunda* . . 574
671. *Arteria transversa scapulae, Arteria circumflexa scapulae, Arteria circumflexa humeri posterior* und ihre Anastomosen an der Schulter 575
672. Verlauf und Verästelung der *Arteria axillaris* 576
673. *Art. brachialis* 578
674. *Arteria humeri posterior, circumflexa scapulae, Art. collateralis, Arteria circumflexa radialis* 579
675. *Arteriae radialis, ulnaris* und *interossea communis* an ihren Ursprungsstellen . . . 580
676. Ursprung und Verlauf der *Arteria radialis, ulnaris* und *interossea* 582
677. *Arteria interossea dorsalis et volaris* 584
678. Durchtrittsstelle der *Arteria radialis, A. princeps pollicis* 585
679. Der *Arcus volaris sublimis. Aa. digitales* 586
680. *Arcus volaris profundus, Aa. metacarpeae volares* 587
681. Verbindungen der *Arteria digitalis communis* mit der *Arteria metacarpea volaris et dorsalis* 588
682. Die Arterien am Handrücken 589
683. Segment der Brustaorta mit injizierten *Vasa vasorum.* (Ansicht von hinten.) . . . 590
684. Verlauf und Verästelung der absteigenden Brustaorta 591
685. *Aa. bronchiales.* (Ansicht von hinten.) 592
686. Verlauf und Verästelung der Bauchaorta 593
687. Die Äste der *Arteria coeliaca* 594
688. Die Äste der *Arteria coeliaca.* (Ansicht bei aufwärts gekehrtem Magen.) 595
689. Verzweigung der *Arteria mesenterica superior* 598
690. Verzweigung der *Arteria mesenterica inferior* 599
691. Verzweigung der *Arteria hypogastrica* in einem männlichen Becken 601
692. Verzweigung der *Arteria hypogastrica* in einem weiblichen Becken 602
693. *Arteria uterina* und *Arteria ovarica* (nach Hyrtl) 604
694. Verästelung der *Arteria uterina* am graviden Uterus (nach Hyrtl) 605
695. Verästelung der *Arteria pudenda interna* (männliches Becken) 606
696. *Arteria bulbi urethrae, Arteria profunda penis, Arteria dorsalis penis* 607
697. Verästelung der *Arteria pudenda interna* (weibliches Becken) 608
698. Die Arterien an der Hüfte. Verzweigung der *Aa. glutaea superior, inferior* und *obturatoria* 609
699. *Arteria glutaea superior et inferior* 610
700. *Arteria femoralis, Arteria profunda femoris* 611
701. *Arteria profunda femoris, Arteria perforantes* 612

Figur		Seite
702.	Dorsalseite des Oberschenkels	613
703.	*Arteria poplitea*	614
704.	Verlauf der *Arteria tibialis anterior*	617
705.	Verlauf der *Arteria tibialis posterior* und der *Arteria peronaea*	618
706.	Verlauf und Verästelung der *A. dorsalis pedis*	619
707.	Lage der *Arteria dorsalis pedis* und der *Arteria tarsea lateralis* und ihr Verhalten zum Chopartschen und Lisfrancschen Gelenk	620
708.	Teilungsstelle der *Arteria tibialis posterior* in die *Arteriae plantares*	621
709.	Oberflächliche Zweige der *Arteriae plantares* und ihre Anastomosen mit den *Aa. metatarseae plantares*	622
710.	*Aa. plantaris medialis* und *lateralis*	623
711.	*Aa. plantaris medialis* und *lateralis. Arcus plantaris*	624
712.	Anastomose des *Arcus plantaris* mit der *A. dorsalis pedis*	625
713.	Klappen der *Vena femoralis* und der *Vena saphena*	627
714 *a*.	Schema zur Entwicklung der oberen Hohlvene	628
714 *b*.	Schema zur Entwicklung der unteren Hohlvene	628
715.	System der *Vv. cavae* und der *V. azygos*	630
716.	Die Blutleiter der harten Hirnhaut. (In Seitenansicht.)	631
717.	Die Blutleiter an der Schädelbasis (eröffnet)	632
718.	Schädelbasis mit Blutleitern	633
719. 720.	Frontalschnitt durch den *Sinus cavernosus* vor dem dritten Ast des Trigeminus	634
721.	Die *Sinus* der hinteren Schädelgrube	635
722.	Hirnvenen (von oben)	636
723.	Hirnvenen (von unten)	637
724.	Hirnvenen (von unten). *Vena magna Galeni, Vena basalis (Rosenthali)* und deren Mündung in den *Sinus rectus*	638
725.	Venen der *Tela chorioidea ventriculi III. (V. magna cerebri)* und des *Plexus chorioideus ventriculi lateralis*	639
726.	Die Venen der *Diploe*, nach Entfernung der äußeren Tafel der Schädelknochen	640
727.	Die Venen der Augenhöhle	641
728.	Die oberflächlichen Venen des Kopfes	642
729.	Die Venen des Gesichtes und des Halses	643
730.	Venen des Halses	644
731.	*Vena jugularis interna* und *externa*, *Vena subclavia* (am Venenwinkel eröffnet)	645
732.	*Vena anonymae* und *Vena cava superior*	647
733.	Rudiment der *Vena cava superior sinistra*	648
734.	*Vena azygos*	649
735.	Die Venengeflechte der Wirbelsäule am Querschnitte	651
736.	Die Venengeflechte des Wirbelkanales	651
737.	*Vena cephalica* und *Vena axillaris*	652
738.	Die Hautvenen des Armes. *Vena cephalica, Vena basilica*	653
739.	*Vena basilica* und *Venae brachiales*	654
740.	Verbindung der oberflächlichen und der tiefliegenden Venen in der *Plica cubiti*	655
741.	Venenverästelung in der *Vola manus*	656
742.	Venenverästelung am *Dorsum manus*	657
743.	*Vena cava inferior* an der Durchtrittsstelle durch das Zwerchfell. *Venae hepaticae*	659

Figur Seite
744. Ursprung und Verlauf der Magenvenen 660
745. *Vena portae, Vena lienalis, Vena colica media* 661
746. Wurzeln der Pfortader. *Vena mesenterica superior et inferior, Vena lienalis* 662
747. *Vena mesenterica inferior* 663
748. Verzweigung der *Vena hypogastrica* (männliches Becken) 665
749. Venen des Hodens 666
750. *Vv. spermaticae*, Anastomosen der Hodenvenen mit den Skrotalvenen 667
751. Venen der Scheide und der Blase 668
752. Durch Arterien und Venen injizierte schwangere Gebärmutter. Ansicht von vorne 669
753. Oberflächliche Perinäalvenen am männlichen Becken 670
754. Oberflächliche und tiefe Perinäalvenen am weiblichen Becken 671
755. Oberflächliche Venen der unteren Extremität 673
756. *Vena femoralis. V. saphena magna* 674
757. *Vena profunda femoris* 675
758. Venen an der dorsalen Seite des Oberschenkels. *Vv. perforantes, V. comitans n. ischiadici* 676
759. *Vena poplitea* 677
760. *Vena saphena parva* 678
761. Venen der *Planta pedis* 680
762. Fötaler Kreislaufsapparat. (Von links außen.) 681
763. Fötaler Kreislaufsapparat. (Von rechts außen.) 682
764. Verhalten der *Lymphoglandulae* und der *Plexus lymphatici* zueinander 683
765. *Ductus thoracicus* 684
766. Mündung des *Ductus thoracicus* 685
767. *Lymphoglandulae cervicales et mediastinales* 686
768. Die oberflächlichen Saugadern des Kopfes und des Halses 687
769. Die tiefliegenden Saugadern des Halses und der Achselhöhle 688
770. Die tiefliegenden Saugadern der Achselhöhle 689
771. Die oberflächlichen Saugadern der oberen Extremität 690
772. Die inneren Brustsaugadern 691
773. *Lymphoglandulae abdominales et inguinales* 692
774. *Vasa chylifera et Lymphoglandulae mesentericae* 693
775. *Vasa chylifera* des Dickdarmes und *Plexus lymphaticus retroperitonealis* 694
776. Die tiefen Saugadern des Beckens und der Leiste 695
777. Die Saugadern des Hodens und des Nebenhodens 696
778. *Lymphoglandulae iliacae* und *Plexus iliacus externus* 697
779. *Lymphoglandulae inguinales* 698
780. Die oberflächlichen Saugadern der unteren Extremität 699
781. Linke Hemisphäre von außen 700
782. Linke Hemisphäre von außen mit deutlich begrenztem *Operculum occipitale* . . . 701
783. Großhirn von oben 702
784. Rechte Hemisphäre von innen 703
785. Großhirn von unten 704
786. *Gyrus cinguli, Gyrus hippocampi, Gyri callosi, Fasciola cinerea* und *Fascia dentata Tarini* 705
787. *Fossa Sylvii* und *Insula Reilii* eines Fötus 706

Figur Seite
788. *Fissura Sylvii* geöffnet, *Insula Reilii* eines Erwachsenen 706
789. Horizontaldurchschnitt des Großhirnes in der Ebene des Balkens 707
790. Horizontaldurchschnitt des Großhirnes mit teilweise eröffneten Seitenkammern . . 708
791. Horizontaldurchschnitt durch das Großhirn mit völlig eröffneter linker Seitenkammer 709
792. Horizontaldurchschnitt durch das Großhirn mit der Ansicht der *Tela choroidea superior* 710
793. *Fascia dentata*, *Fasciola cinerea*, *Fimbria et Gyri callosi* von der medialen Seite freigelegt 711
794. *Fascia dentata*, *Fimbria* und *Hippocampus* am Boden des geöffneten Unterhornes . 712
795. Randbogen am embryonalen Gehirn (Schema) 713
796. Randbogenderivate am Gehirn des Erwachsenen (Schema) 714
797. Schema des *Plexus choroideus* und der *Tela choroidea* des dritten Ventrikels und deren Verhalten zum Seitenventrikel 715
798. Die eröffnete dritte Gehirnkammer. Ansicht von oben in natürlicher Größe 716
799. *Thalamus opticus*, *Corpus pineale* und *Ventriculus III* von oben gesehen 717
800. Lage der *Hypophysis cerebri* zum *Chiasma nervorum opticorum* von oben 718
801. Das *Corpus callosum* und seine Ausstrahlung in das Großhirn 719
802. Seitenkammern von oben gesehen 720
803. *Corpus callosum*, *Fornix* und Unterhorn von unten 721
804. Medianschnitt durch das Gehirn 722
805. Gehirnbasis (ein Teil des *Lobulus temporalis* abgetragen, um das *Corpus geniculatum* zu zeigen) 723
806. Frontalschnitt durch das Gehirn, entsprechend dem *Genu corporis callosi* 724
807. Frontalschnitt durch das Gehirn entsprechend dem vorderen Ende des *Corpus callosum*. *Septum pellucidum*, *Corpus striatum*, *Claustrum*, *Capsula interna* und *externa* 725
808. Frontalschnitt durch das Gehirn 726
809. Frontalschnitt durch das Gehirn entsprechend dem vorderen Rand des *Thalamus*. *Commissura anterior*, *Trigonum olfactorium* 727
810. Frontalschnitt durch das Gehirn entsprechend dem hinteren Ende des *Nucleus lentiformis*. Übergang des *Pedunculus cerebri* in die *Capsula interna*, vorderes Ende des *Hippocampus* 728
811. Frontalschnitt durch das Gehirn entsprechend dem hinteren Ende des *Thalamus opticus* 729
812. Frontalschnitt durch das Gehirn entsprechend dem *Splenium corporis callosi*. *Fasciola cinerea*, *Fascia dentata* 729
813. Frontalschnitt durch das Gehirn entsprechend dem Hinterhorn, *Calcar avis* . . . 730
814. Frontalschnitt durch das Gehirn entsprechend dem hinteren Ende des Hinterhornes 730
815. Horizontalschnitt durch die rechte Großhirnhemisphäre 731
816. Schräger Sagittalschnitt durch den Gehirnstamm und das *Corpus striatum* 732
817. Die Faserung des Hirnmantels 733
818. Hirnstamm, seitliche Ansicht 734
819. Hirnstamm, dorsale Ansicht 735
820. *Medulla oblongata* und Brücke von unten 736
821. Medianschnitt durch den *Ventriculus quartus* 737
822. Frontalschnitt durch den *Thalamus opticus* entsprechend dem *Nucleus hypothalamicus* 737

Figur Seite
823. Frontalschnitt durch die Hemisphären und den Gehirnstamm 738
824. Frontalschnitt durch den *Thalamus opticus* entsprechend dem *Uncus* 739
825. Frontalschnitt durch den *Thalamus opticus* entsprechend dem vorderen Ende des *Hippocampus* 739
826. Frontalschnitt durch das obere Vierhügelpaar 740
827. Frontalschnitt durch das obere Vierhügelpaar entsprechend dem vorderen Rande der Brücke 740
828. Frontalschnitt durch das untere Vierhügelpaar 741
829. Schrägschnitt durch den vorderen Bindearm 741
830. Frontalschnitt durch das Kleinhirn entsprechend dem *Velum medullare anterius* . 742
831. Frontalschnitt durch die *Medulla oblongata* entsprechend der Olive 742
832. Frontalschnitt durch die *Medulla oblongata* entsprechend der Nebenolive 743
833. Frontalschnitt durch die *Medulla oblongata* entsprechend der Pyramidenkreuzung . 743
834. Das kleine Gehirn in der Ansicht von vorne 744
835. Das kleine Gehirn in der Ansicht von unten 745
836. Das kleine Gehirn in der Ansicht von oben 746
837. Die Faserung des Hirnstammes. Ansicht von oben 747
838. Die Faserung des Hirnstammes. Ansicht von unten 748
839. *Dura mater, Sinus sagittalis superior* und *transversus* eröffnet. *Granulationes arachnoideales* 749
840. *Dura mater, Lacunae laterales* des *Sinus sagittalis superior* und *Granulationes arachnoideales* 750
841. Die Hüllen des Gehirnes. Fortsätze der harten Hirnhaut 751
842. Lateraler Sagittalschnitt durch das große Kleinhirn. Verhalten des *Tentorium* . . 752
843. *Basis cranii*, Öffnungen in der *Dura* für den Durchtritt der Nerven 753
844. *Cisterna pontis et medullae oblongatae.* (Ansicht von unten.) 754
845. *Cisterna cerebellomedullaris* 755
846. Das *Cavum subarachnoideale* einer Gehirnwindung im Frontalschnitte 756
847. Die Subarachnoidealräume injiziert 756
848. *Apertura lateralis ventriculi IV* 757
849. *Apertura mediana ventriculi IV. Ligamentum denticulatum* 758
850. *Cisterna cerebellomedullaris* und *Apertura mediana ventriculi IV* am Durchschnitt . 759
851. Rückenmark eines Neugeborenen von vorne 760
852. Rückenmark eines Neugeborenen von hinten 760
853. Die *Cauda equina* auseinandergelegt 761
854. Querschnitt durch das kaudale Ende der *Medulla oblongata* an der Grenze gegen das Cervikalmark 762
855. Querschnitt durch das obere Cervikalmark 762
856. Querschnitt durch das untere Cervikalmark 763
857. Querschnitt durch das Dorsalmark 763
858. Querschnitt durch das Lumbalmark 764
859. Schema der Hüllen des Rückenmarkes im Querschnitte 764
860. Der Halsteil des Rückenmarkes mit seinen Hüllen. Ansicht von hinten 765
861. Schema des Faserverlaufes im Halsteile des Rückenmarkes 766
862. *Basis cranii*, Öffnungen in der *Dura* für den Durchtritt der Nerven 767
863. *Basis cranii* mit den Öffnungen nach Entfernung der *Dura* der mittleren und hinteren Schädelgrube 768

Figur Seite
864. Der *Nervus olfactorius* und der *Nervus opticus*. Ansicht von oben 769
865. Der *Nervus oculomotorius*, *Nervus trochlearis* und *Nervus abducens* in der Ansicht von oben 770
866. Der *Nervus oculomotorius*, *Nervus trochlearis* und *Nervus abducens* in der Ansicht von außen 771
867. Der erste Ast *(Ramus ophthalmicus)* des *Nervus trigeminus* 772
868. Der zweite Ast *(Ramus maxillaris)* des *Nervus trigeminus* 773
869. Der dritte Ast *(Ramus mandibularis)* des *Nervus trigeminus* 774
870. Der *Nervus lingualis* und das *Ganglion submaxillare* 775
871. Das *Ganglion sphenopalatinum* 776
872. Der *Nervus canalis pterygoidei (Vidii)* 777
873. Das *Ganglion oticum* 778
874. Das *Ganglion oticum* 778
875. Die *Portio intermedia (Wrisbergi)* 779
876. Der *Nervus facialis* innerhalb des Felsenbeines 780
877. Der Antlitzteil des *Nervus facialis* 781
878. Der *Plexus tympanicus (Jacobsoni)* in der Paukenhöhle 782
879. Der *Plexus tympanicus* 782
880. Schema des Ursprunges des IX., X., XI. und XII. Gehirnnervenpaares 783
881. Der linke *Nervus vagus* mit seinen Verbindungen 784
882. Der *Nervus laryngeus superior* und *Nervus laryngeus recurrens vagi* 785
883. Der *Nervus glossopharyngeus*, *Nervus vagus* und *Nervus hypoglossus* von hinten . . 786
884. Der *Nervus accessorius (Willisii)* und der *Nervus hypoglossus* 787
885. Schema des Rückenmarksquerschnittes und der austretenden Wurzel 788
886. Schema der Ursprünge der Rückenmarksnerven 789
887. Die oberflächlichen Nerven des Halses 790
888. Schema der *Pars supra- et infraclavicularis* des Armnervengeflechtes 791
889. Die tiefen Nerven des Halses, *Plexus brachialis* 792
890. Die Hautnerven der oberen Extremität an der Beugeseite 793
891. Die Nerven an der Beugeseite der oberen Extremität 794
892. Die Nerven an der Palmarseite der Hand 795
893. Die Nerven an der Palmarseite der Hand 796
894. Die Nerven an der Streckseite der oberen Extremität 797
895. Die Nerven an der Dorsalseite der Hand 798
896. Schema der Verzweigung des *Plexus lumbosacralis* 799
897. Die Äste des *Plexus lumbalis* 800
898. Die Hautnerven an der vorderen Fläche der unteren Extremität 801
899. Die Hautnerven an der hinteren Fläche der unteren Extremität 802
900. Der *Nervus femoralis* 803
901. Der *Nervus ischiadicus* 804
902. Der *Nervus peronaeus* 805
903. Der *Nervus tibialis* 806
904. Die Nerven am Fußrücken 807
905. Die beiden *Nervi plantares* 808
906. Der tiefe Zweig des *Nervus plantaris lateralis* 809
907. Die Äste des *Plexus pudendus* 810
908. Der rechte Grenzstrang des *Nervus sympathicus* 811

Figur Seite
909. Die Verbindung des *Plexus caroticus* mit einigen Gehirnnerven 812
910. Die Beckengeflechte des *Nervus sympathicus* beim Weibe 813
911. Die Bauch- und Beckengeflechte des *Nervus sympathicus* 814
912. Die Spaltrichtungen der Haut 815
913. Die Richtung der Haare und die Verästelungsbezirke der Hautnerven 816
914. Die Richtung der Haare und die Verästelungsbezirke der Hautnerven 817
915. Senkrechter Schnitt durch die Haut 818
916. Vertikalschnitt durch die *Mamma* einer Nulliparen 819
917. Vertikalschnitt durch die *Mamma* einer säugenden Frau 820
918. Vertikalschnitt durch die *Mamma* einer alten Frau 821
919. Die Knorpel der Nase. Seitenansicht 822
920. Die Knorpel der Nase. Vorderansicht 822
921. Die Knorpel der Nase. Ansicht von unten 823
922. Die Nasenscheidewand, *Septum nasi* 824
923. Frontalschnitt durch die Nasenhöhlen 824
924. Bild der Nasenhöhle bei der *Rhinoscopia posterior* 825
925. Äußere Wand der rechten Nasenhöhle mit den Muscheln 825
926. Äußere Wand der rechten Nasenhöhle nach Abtragung der unteren Siebbeinmuschel. *Concha nasalis media* 826
927. Äußere Wand der rechten Nasenhöhle nach Abtragung der *Concha nasalis media* und Spaltung der oberen Nasengänge bis an die Siebbeinzellen 827
928. Äußere Wand der rechten Nasenhöhle mit den bis an die *Lamina papyracea* reichenden Siebbeinzellen 828
929. Der Schwellkörper der Nasenhöhle 829
930. Schrägschnitt durch den Schwellkörper der unteren Nasenmuschel 829
931. Querschnitt durch die Schleimhaut der unteren Nasenmuschel 829
932. Rechte Nasenhöhle. Ausbreitung des Riechepithels 830
933. Rechte Nasenhöhle, laterale Wand. Ausbreitung der *Fila olfactoria* 831
934. Die Wände der rechten knöchernen Orbita 832
935. 936. Das Auge und die Muskeln der Augenlidspalte 833
937. Sagittalschnitt durch die linke Augenhöhle, mediale Schnitthälfte. Konjunktivalsack 834
938. Horizontalschnitt durch die rechte Augenhöhle, obere Schnitthälfte. Konjunktivalsack. *Tarsus* mit den Durchschnitten der *Glandulae tarsales* 835
939. Sagittalschnitt durch das obere Augenlid 836
940. Die innere Fläche der Augenlider 837
941. Topographie der Tränendrüse zum *M. levator palpebrae superioris* 838
942. Die Mündungen der Tränenkanälchen 839
943. Verhalten der Tränenröhrchen und des Tränensackes zum *Lig. palpebrale mediale* 840
944. *Fascia lacrimalis* 841
945. Tränengrube und Tränensack 841
946. Topographie des Tränen-Nasenganges zur lateralen Nasenwand 842
947. *Fascia bulbi*, geöffnet, mit den Durchtritten der Augenmuskeln 843
948. Die *Fascia bulbi (Tenoni)* nach Ausschälung des Augapfels 843
949. Die Augenmuskeln, von außen 844
950. Die Augenmuskeln, von oben 844
951. Horizontalschnitt durch beide Augäpfel 845

Figur Seite
952. Durchschnitt des Augapfels 846
953. Die Kammern des Augapfels im Sagittalschnitte 847
954. Durchschnitt an der Übergangsstelle der *Sclera* in die *Cornea* 848
955. Die Anordnung der Linsenfasern. Ansicht von vorne 849
956. Die Anordnung der Linsenfasern. Ansicht von hinten 849
957. Die Nerven der *Iris* und *Chorioidea* 849
958. *Zonula ciliaris* 850
959. Die vordere Hälfte des Augapfels. Ansicht von hinten 850
960. Die hintere Hälfte des Augapfels. Ansicht von vorne 850
961. Die *Ora serrata*. Der Augapfel im Sagittalschnitte 851
962. Das Beleuchtungsbild des pigmentierten Augengrundes 851
963. Das Beleuchtungsbild des nicht pigmentierten (albinotischen) Augengrundes . . . 851
964. Senkrechter Schnitt durch die Stelle des Sehnerveneintrittes 852
965. Schema der Blutgefäße des Augapfels 853
966. Gefäße der *Iris* und der Reste der *Membrana pupillaris* eines Neugeborenen . . 854
967. Die Ohrmuschel, *Auricula* (von links) 855
968. Knorpel der Ohrmuschel und des äußeren Gehörganges der linken Seite (von außen) 855
969. Knorpel der linken Ohrmuschel und des äußeren Gehörganges (von vorne) . . . 856
970. Querschnitt durch den äußeren linken Gehörgang 856
971. Die Muskeln der Ohrmuschel 857
972. Ausgüsse des linken äußeren Gehörganges 858
973. Knorpeliger Gehörgang der rechten Seite (von unten und vorne gesehen) . . . 859
974. Der äußere Gehörgang und die Paukenhöhle von rechts im Frontalschnitte . . . 860
975. Horizontalschnitt durch den linken äußeren Gehörgang (obere Schnitthälfte, von unten gesehen) 860
976. Schuppe, *Annulus tympanicus* und *Pars petrosa* der rechten Seite (von außen) . . 861
977. Linke Schuppe und linker *Annulus tympanicus* (von innen gesehen) 861
978. Laterale knöcherne Paukenhöhlenwand der linken Seite (von innen gesehen) . . 862
979. Hintere und mediale Paukenhöhlenwand der linken Seite, von vorne außen gesehen *(Paries labyrinthicus)* 863
980. Die mediale Paukenhöhlenwand der rechten Seite (von außen gesehen) 864
981. Die vordere Wand der Paukenhöhle der linken Seite (von unten gesehen) . . . 864
982. Die hintere und untere Wand der Paukenhöhle der *Paries jugularis et mastoideus* der linken Seite 865
983. Rechtes Schläfenbein eines Neugeborenen, *Tegmen tympani*, von oben gesehen . . 865
984. Rechtes Trommelfell und *Recessus epitympanicus* (von außen) 866
985. Die Gehörknöchelchen, die *Chorda tympani* und *Mm. stapedius et tensor tympani* nach Entfernung der *Membrana tympani* der linken Seite (von außen gesehen) . 867
986. Die *Membrana tympani* und das *Cavum tympani* von rechts am Frontalschnitt (geführt vor dem Hammergriff) 867
987. Frontalschnitt durch die linke Paukenhöhle. *Paries jugularis* 868
988. Paukenhöhle und knöcherne Tube nach Entfernung des *Tegmen tympani* der linken Seite (von oben gesehen) 869
989. Labyrinthwand der rechten Paukenhöhle mit dem *N. tympanicus* und den *Mm. tensor tympani et stapedius* 870
990. *Cellulae mastoideae* der rechten Seite nach Entfernung der *Lamina externa* des *Processus mastoideus* 871

II.

EINGEWEIDE, GEFÄSZ- UND NERVEN-SYSTEM, SINNESORGANE UND HAUT.

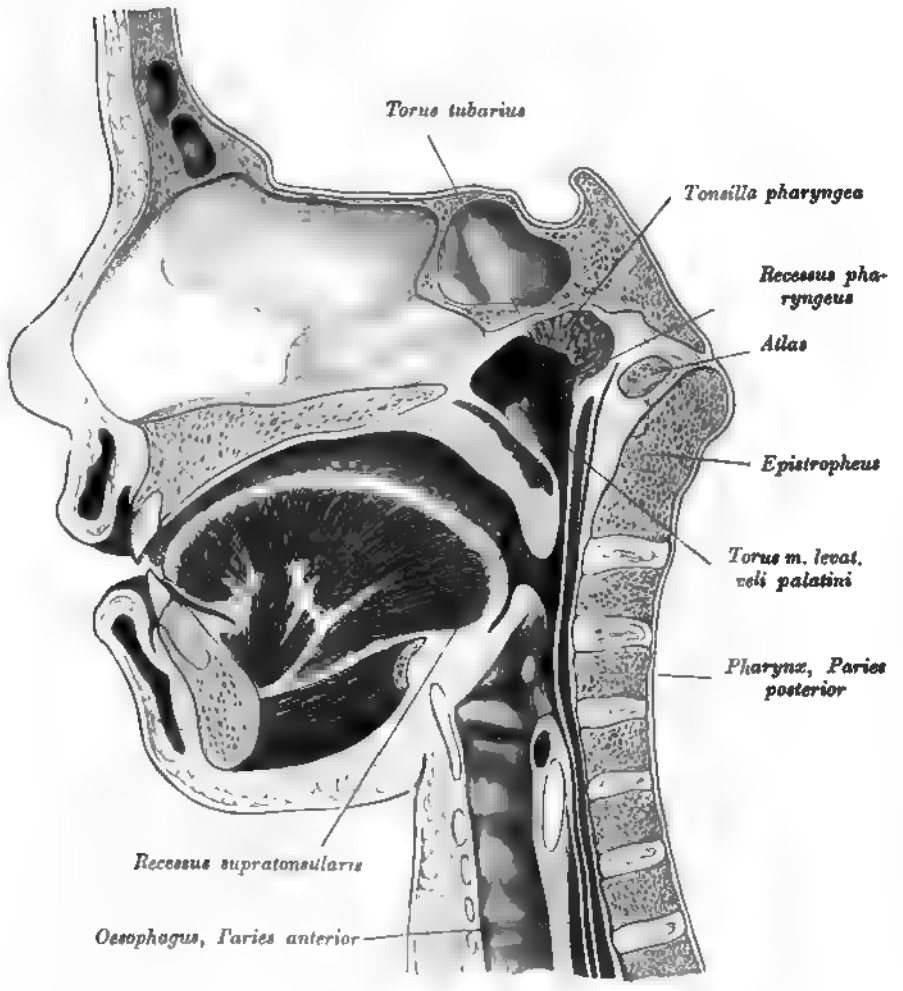

Fig. 344. Sagittalschnitt durch die Mundhöhle und den Pharynx eines Kindes.

Die Mundhöhle wird durch die geschlossenen Zahnreihen in das *Vestibulum oris* und das eigentliche *Cavum oris* abgeteilt. Die vordere Öffnung bildet die Mundspalte, *Rima oris*, begrenzt von den Lippen, *Labia*, die an ihren Innenflächen durch das *Frenulum labii superioris et inferioris* mit dem Zahnfleisch, *Gingiva*, verbunden sind.

Die Lippen und das Innere der Mundhöhle werden von Schleimhaut ausgekleidet, die an der unteren Fläche vom Zungenbändchen, *Frenulum linguae*, und von beiden Seiten aus auf die Zunge übergeht. Die Mundhöhle wird von der Rachenhöhle an der Grenze des harten Gaumens durch eine herabhängende Falte, den weichen Gaumen, *Palatum molle*, getrennt.

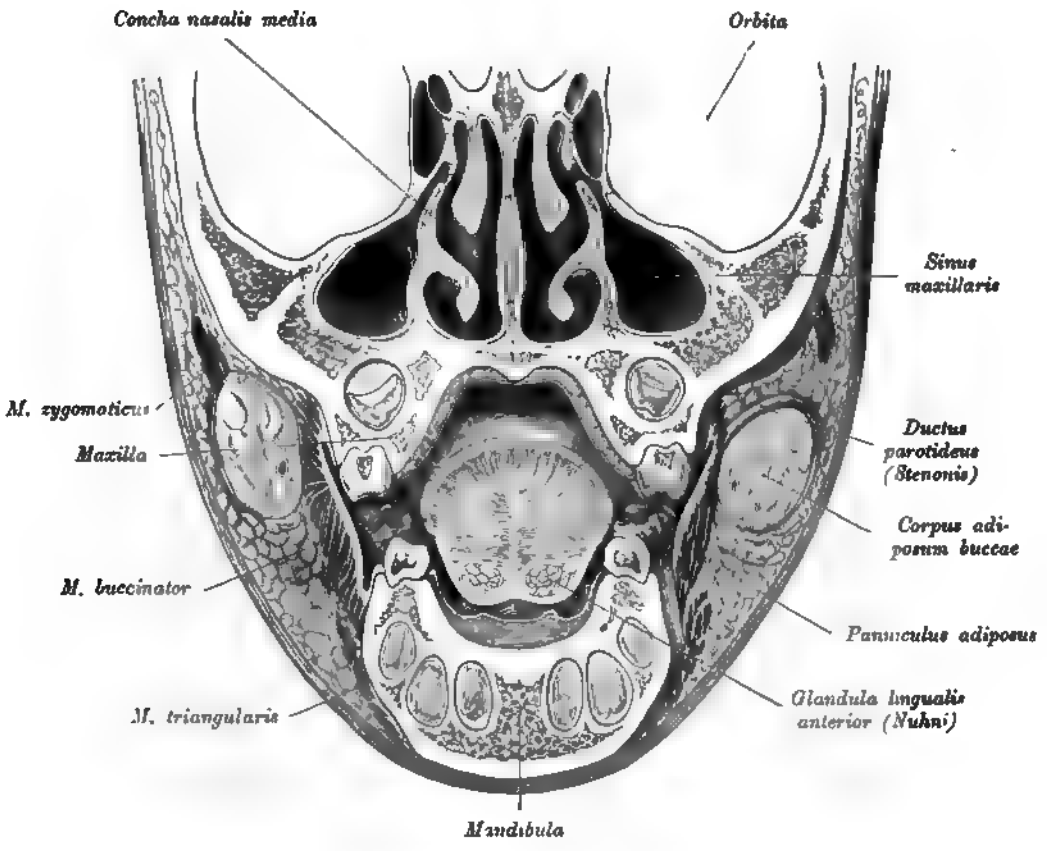

Fig. 345. Frontalschnitt durch den Schädel eines Kindes im Bereiche der Zungenspitze.

Das *Cavum oris* ist bei geschlossenem Munde seitlich und vorne durch die Zahnreihen, unten durch den muskulären Mundhöhlenboden (Fig. 346), oben und hinten durch den harten und durch den weichen Gaumen begrenzt.

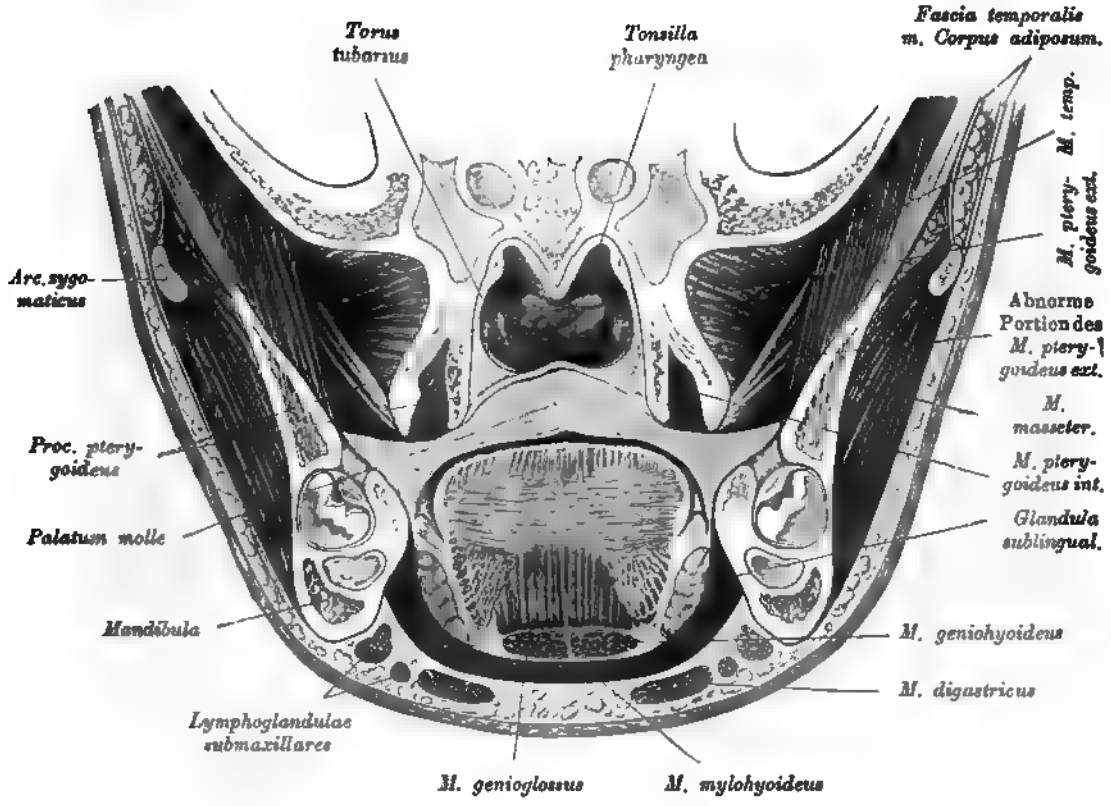

Fig. 346. Frontalschnitt durch den Schädel eines Kindes im Bereiche des weichen Gaumens.

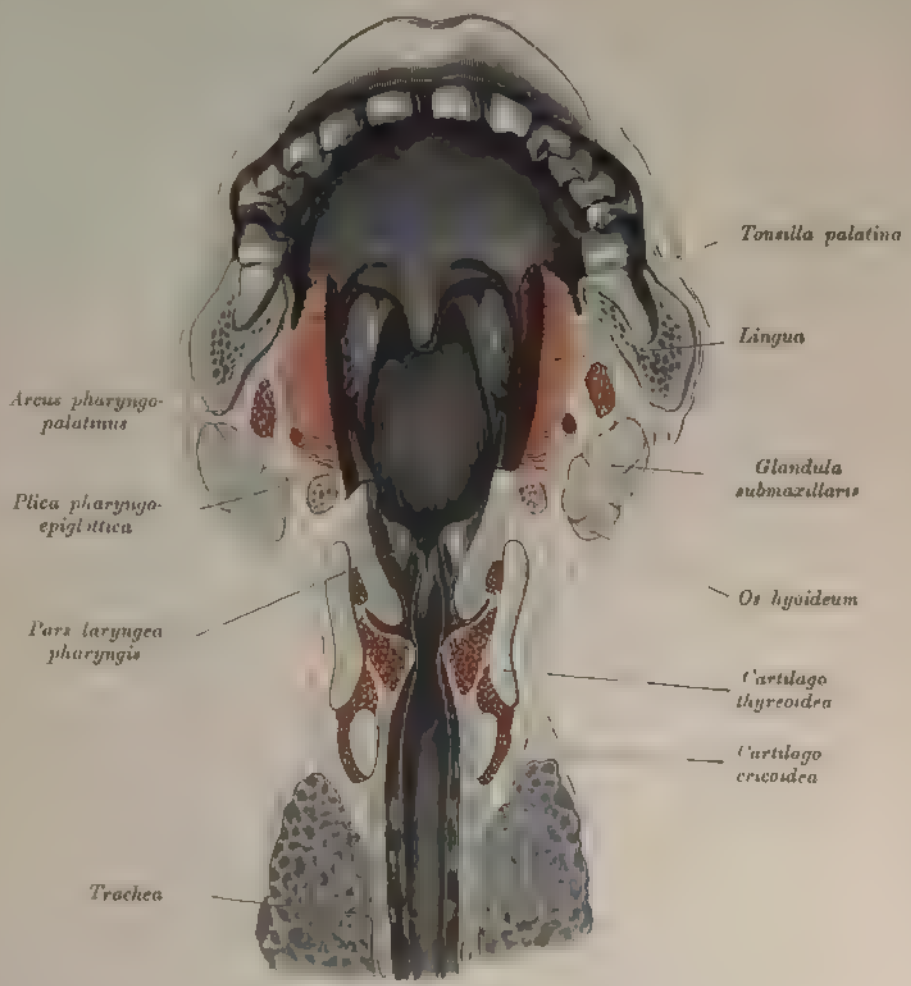

Fig. 347. Gaumensegel, hintere Rachenwand, Mundhöhle, Larynx und Trachea frontal durchschnitten.

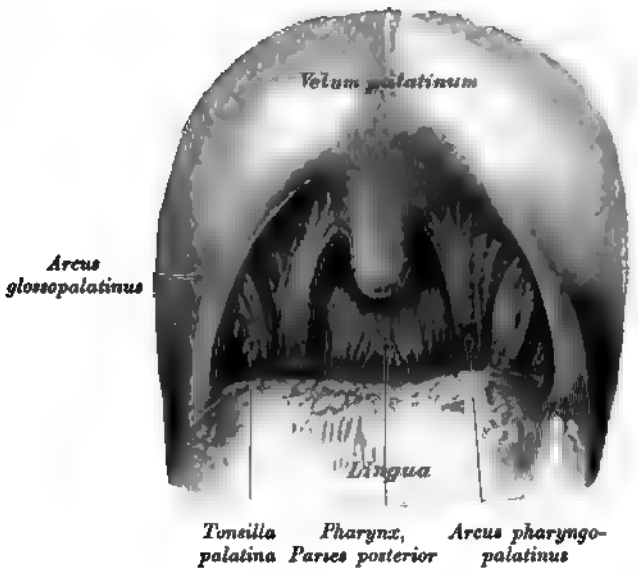

Fig. 348. Gaumensegel mit den Gaumenbogen und der Nische für die Tonsille.

Das *Cavum oris* wird von der Zunge ausgefüllt. Es kommuniziert im Bereiche der hinteren Wand mit dem *Cavum pharyngonasale* durch den *Isthmus faucium*. Bei der Besichtigung von vorne (Fig. 348) sieht man einen kleinen Abschnitt der hinteren Rachenwand, seitlich davon die beiden Gaumenbogen mit der Tonsille. Unten begrenzt der Zungengrund das Gesichtsfeld.

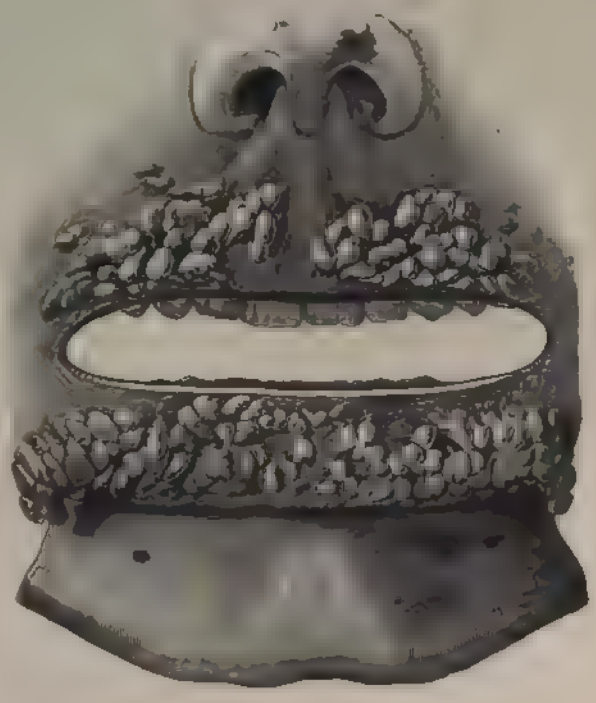

Fig. 349. Lippendrüsen eines Erwachsenen von außen freigelegt.

Von großen Speicheldrüsen sind auf jeder Seite drei vorhanden, und zwar:

Die Ohrspeicheldrüse, *Glandula parotis*, vor und unter dem Ohre gelegen, füllt den Winkel zwischen Unterkieferast, Warzenfortsatz und äußerem Gehörgange und breitet sich eine Strecke weit über die Vorderfläche des Masseter aus. Ihr Ausführungsgang, *Ductus parotideus (Stenoni)*, geht parallel dem Jochbogen nach vorne, durchbricht den *M. buccinator* und mündet an der Innenfläche der Backe, gegenüber dem ersten oder zweiten oberen Mahlzahn (Fig. 350 u. 353). Häufig liegt auf dem *Ductus Stenonis* eine isolierte kleine *Parotis accessoria* Fig. 350.

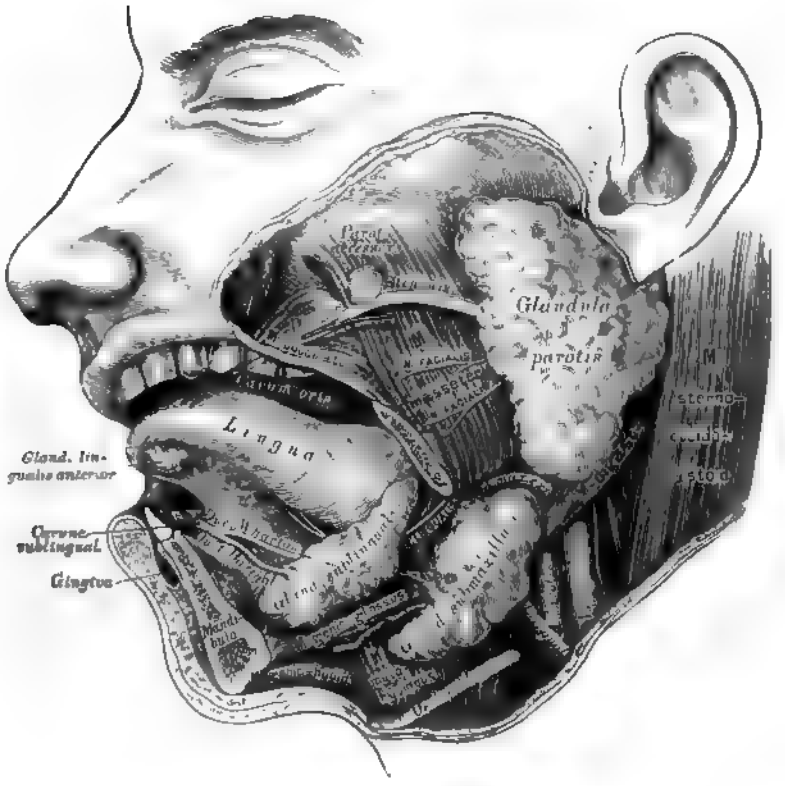

Fig. 350. Die Speicheldrüsen, *Glandulae salivales.*

Die Unterkieferspeicheldrüse, *Glandula submaxillaris*, **liegt unter dem** *M. mylohyoideus* **in dem dreieckigen Raume zwischen unterem Rande des Unterkiefers und dem** *M. digastricus mandibulae.* **Ihr Ausführungsgang,** *Ductus submaxillaris (Whartoni),* **mündet seitlich vom Zungenbändchen an der** *Caruncula sublingualis* **in die Mundhöhle.**

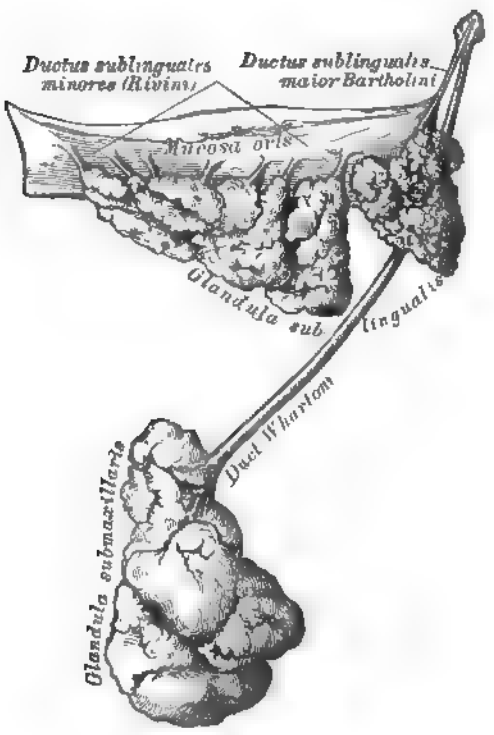

Fig. 351. Die *Glandula sublingualis* und *submaxillaris*.

Nach einem Präparate von K. Toldt.

Die Unterzungenspeicheldrüse, *Glandula sublingualis*, ruht auf der oberen Fläche des *M. mylohyoideus* (Fig. 346, 375). Sie liegt unter der *Plica lingualis*, wohin auch einige kleinere Ausführungsgänge, *Ductus sublinguales minores (Rivini)*, münden. Der vorderste Lappen hat einen eigenen Ausführungsgang, *Ductus sublingualis maior (Bartholini)*, welcher mit dem *Ductus submaxillaris* gemeinsam auf der *Caruncula sublingualis* mündet.

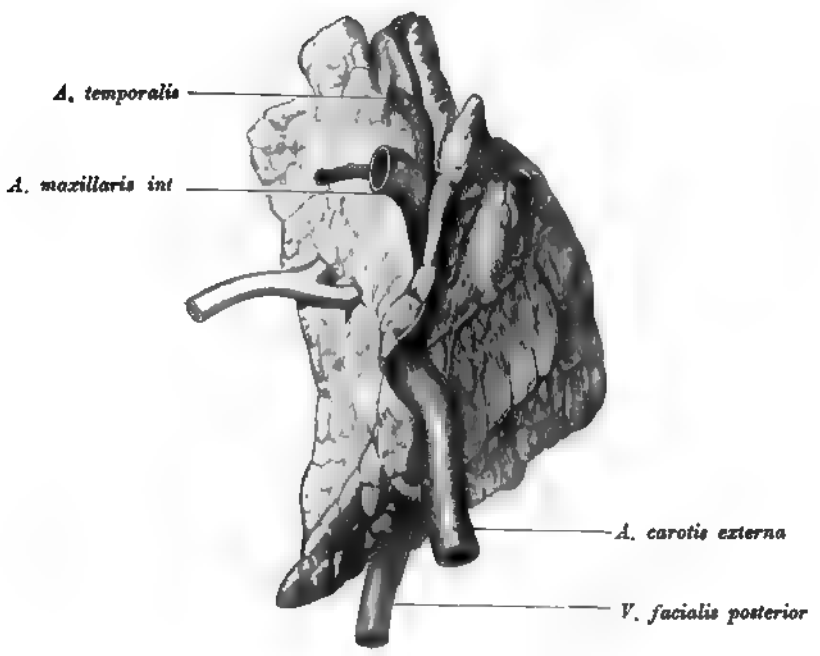

Fig. 352. Topographie der Parotis zu den durchtretenden Gefäßen.

Außer diesen großen Drüsen wären noch zu nennen die *Glandula lingualis anterior* (Nuhnsche Drüse, Fig. 345, 350, 373), die *Glandulae palatinae* (Fig. 379), *labiales* (Fig. 349), *buccales* und *linguales* und die Ebnerschen Drüsen am Zungengrunde und in der Nähe der *Papilla foliata*.

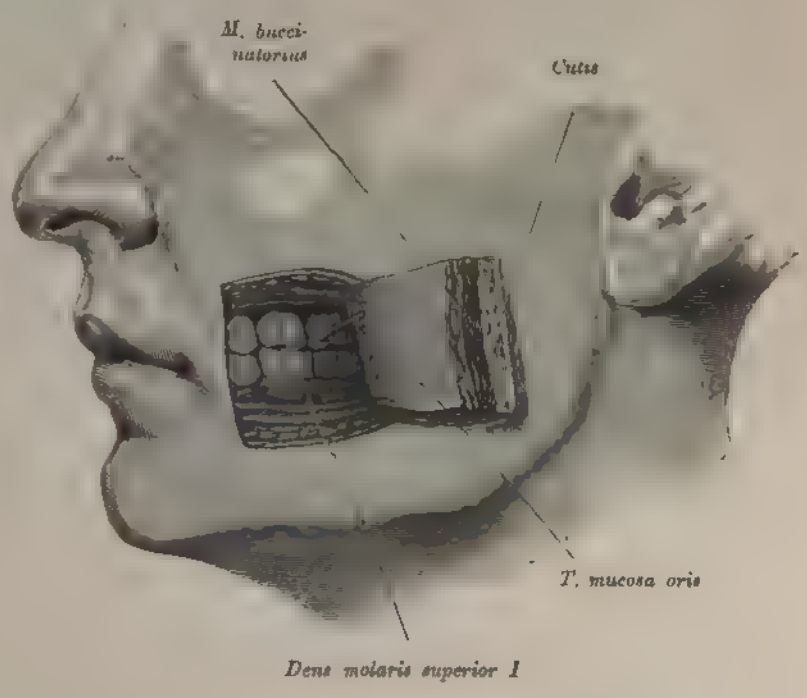

Fig. 353. Mündung des *Ductus parotideus Stenonis* im Vestibulum oris.

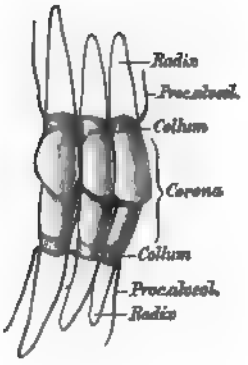

Fig. 354. Einteilung des Zahnes.

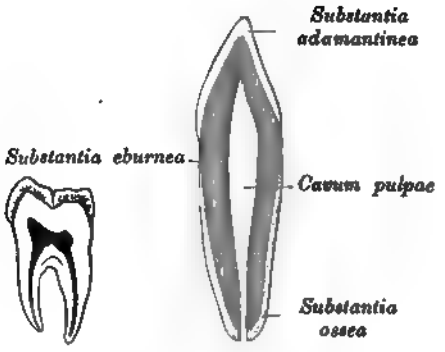

Fig. 355. Aufbau des Zahnes.

An jedem Zahne unterscheidet man drei Abschnitte: die Zahnkrone, den Zahnhals und die Zahnwurzel.

Der emaillierte Teil des Zahnes, *Corona dentis*, ragt in die Mundhöhle vor und repräsentiert den dicksten Teil des Zahnes. Die Wurzel *Radix dentis* steckt in der entsprechend tiefen Alveole eingekeilt.

Der über den Rand des Alveolarfortsatzes vorragende Abschnitt der Wurzel, Zahnhals, *Collum dentis*, genannt, wird vom Zahnfleisch umfaßt. Die Grenze zwischen Krone und Hals markiert sich durch den leicht erhabenen Grenzrand des Emailüberzuges, Schmelzrand.

Der Körper des Zahnes enthält zentral einen Hohlraum (Fig. 355), dessen Gestalt in verjüngtem Maßstabe die äußere Form des Zahnes wiedergibt. Der in der Krone befindliche Anteil dieses Raumes heißt Pulpahöhle, *Cavum pulpae*. Der in der Wurzel gelegene Anteil wird Wurzelkanal genannt. Er endet an der Wurzelspitze mit einer feinen Öffnung, Wurzelloch. Den Zahnraum füllt die Zahnpulpa aus. Diese besteht aus einem reichlich mit Nerven und Gefäßen versehenen Bindegewebskörper.

Der Zahn wird von drei Geweben zusammengesetzt:

a) Der Schmelz, das Email, *Substantia adamantina*, umhüllt die Krone und endet scharfkantig am Halse; derselbe besteht aus dichten, sechseckigen, soliden, radiär gestellten Prismen, voneinander durch schmale Räume getrennt, welche eine Kittsubstanz enthalten.

b) Das Zahnbein, Dentin, *Substantia eburnea*, bildet den Zahnkörper: es besteht aus einer homogenen Masse, welche zahlreiche, sehr feine, gegen die Zahnhöhle mündende, gegen die Zahnoberfläche gabelig verästigte Kanälchen führt. In den Kanälchen verlaufen die Fasern der Odontoblasten.

c) Die Wurzelrinde, Zement, *Substantia ossea*, bedeckt die äußere Oberfläche der Wurzel und hat die Struktur des Knochens.

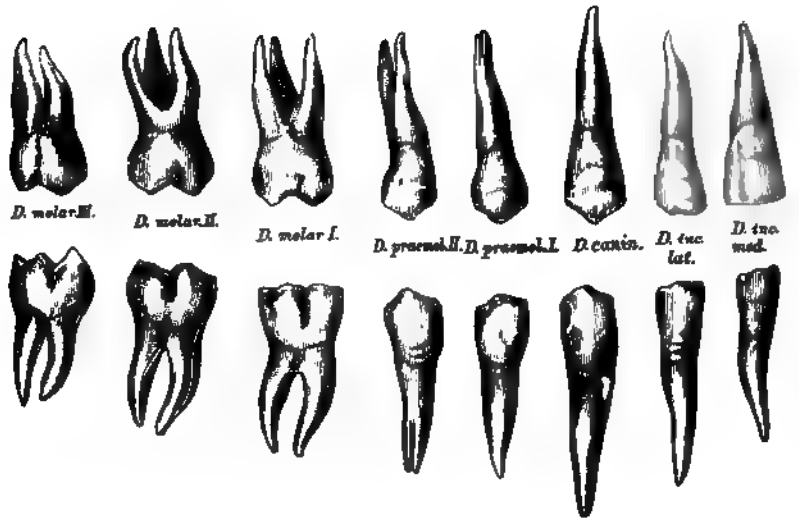

Fig. 356. Die bleibenden Zähne, *Dentes permanentes,*
der rechten Seite.

Das bleibende Gebiß des Erwachsenen besteht aus 32 Zähnen, und zwar aus 2 Schneidezähnen, *Dentes incisivi,* 1 Eckzahn, *Dens caninus,* 2 Backenzähnen, *Dentes praemolares,* und 3 Mahlzähnen, *Dentes molares,* oben und unten in jeder Kieferhälfte. Der letzte Mahlzahn heißt auch Weisheitszahn, *Dens serotinus.* Das kindliche Gebiß, Milchgebiß, wird aus 20 Milchzähnen, *Dentes decidui,* gebildet.

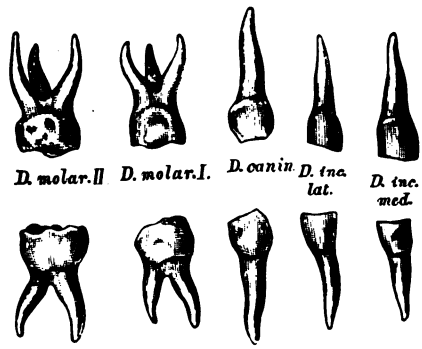

Fig. 357. Die Milchzähne, *Dentes decidui*, der rechten Seite.



Fig. 358. *Dens incisivus superior medialis* *a* von der labialen, *b* von der lingualen Seite.



Fig. 359. *Dens incisivus superior lateralis* *a* von der labialen, *b* von der lingualen Seite.

Fig. 360. *Dens incisivus inferior medialis* von der lingualen Seite.



Fig. 361. *Dens incisivus inferior lateralis* *a* von der labialen, *b* von der lateralen Seite.

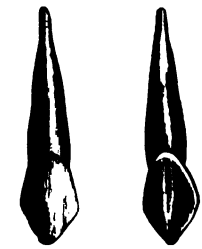

Fig. 362. *Dens caninus superior* *a* von der labialen, *b* von der lingualen Seite.

Einzelne Zahnarten. Die Schneidezähne (Fig. 358—361) haben eine Wurzel. Die Wurzeln der unteren sind plattgedrückt. Die Krone meißelförmig, die konvexe Seite gehört nach außen, die konkave nach innen. Die oberen Kronen sind breiter und größer als die unteren. Oben ist der mediale, unten der laterale Schneidezahn der größere. Der mediale Rand der oberen Kronen ist länger als der laterale, unten ist es umgekehrt.

Die Eckzähne (Fig. 362, 363) sind einwurzelig, die Kronen sind pyramidenförmig; auf der lingualen Seite derselben befindet sich ein kleiner Höcker. Die linguale Fläche der oberen Eckzähne ist gewölbt, die der unteren gehöhlt.

Die Backenzähne (Fig. 364) haben gewöhnlich eine Wurzel. Die Krone ist zweihöckerig. Der größere Höcker ist labial gelegen. Der linguale Höcker ist an den oberen Zähnen stärker als an den unteren und am zweiten stärker als am ersten.

Die Krone der oberen Backenzähne ist seitlich komprimiert, die der unteren kleiner und mehr rund.

Die Mahlzähne (Fig. 365) des Oberkiefers haben drei Wurzeln, zwei buccal, eine lingual; die Molares des Unterkiefers haben bloß zwei Wurzeln.

Die Mahlzähne nehmen dem Volum nach von vorn nach hinten ab. Der erste ist der größte, der letzte der kleinste.

Die Krone der oberen Mahlzähne ist rhombisch (Fig. 365 *A, d*), die der unteren quadratisch. Der erste obere Molarzahn ist stets vierhöckerig (*d*), der zweite und dritte häufig dreihöckerig (*c* und *e*).

Der erste untere Molarzahn (Fig. 365 *B, a*) ist typisch fünfhöckerig. Die übrigen sind vier- oder dreihöckerig (*b*). Die buccalen Höcker sind die größeren.

Die Zahnreihe bildet in jedem Kiefer einen parabolischen Bogen.

Der obere Zahnbogen ist größer, die oberen Schneidezähne decken daher gewöhnlich die unteren ganz oder teilweise.

Der obere Eckzahn stellt sich hinter den unteren ein, weil die oberen Incisivi breiter sind als die unteren.



a *b*

Fig. 363. *Dens caninus inferior*

a von der labialen, *b* von der lingualen Seite.

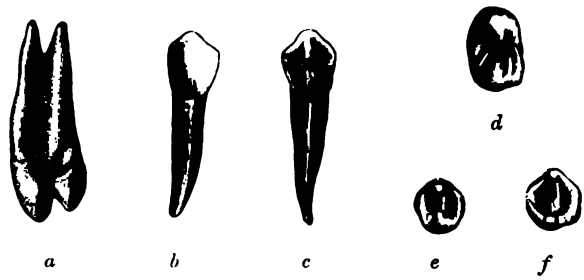

a *b* *c* *d* *e* *f*

Fig. 364. *Dens praemolaris superior et inferior*

a von der lateralen, *b* von der labialen, *c* von der lingualen Seite; *d* Krone eines oberen, *e, f* Kronenform unterer Backenzähne,

a *b* *c* *d* *e*

Fig. 365 A. *Dens molaris superior*

a von der lateralen, *b* von der buccalen Seite; *c, d, e* verschiedene Formen der Krone.

a *b* *c*

Fig. 365 B. *Dens molaris inferior*

a von der buccalen Seite; *b* Krone eines ersten Molarzahnes mit 5 Höckern; *c* Krone eines zweiten Molarzahnes mit 4 Höckern.

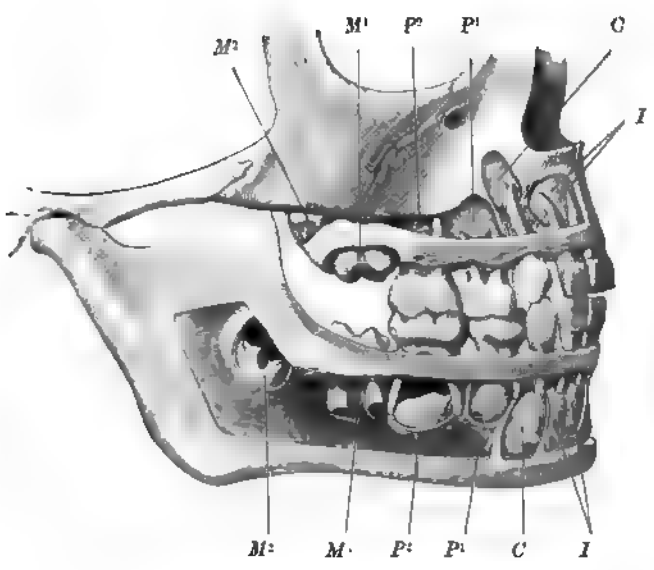

Fig. 366. Milchgebiß und Zahnkeime der bleibenden Zähne eines Kindes von 6 Jahren.

Im sechsten oder siebenten Monate nach der Geburt beginnt der Durchbruch der Zähne; zu Ende des zweiten Lebensjahres besitzt das Kind zwanzig Milchzähne, im Ober- wie im Unterkiefer je zehn, und zwar: vier Schneidezähne, zwei Eckzähne und vier Mahlzähne. Backenzähne fehlen. Im siebenten Lebensjahre fangen die Milchzähne an auszufallen, um den bleibenden Platz zu machen.

Die Zeit und die Reihenfolge des Durchbruches der Milch- und der bleibenden Zähne ist aus Fig. 367 und 368 ersichtlich.

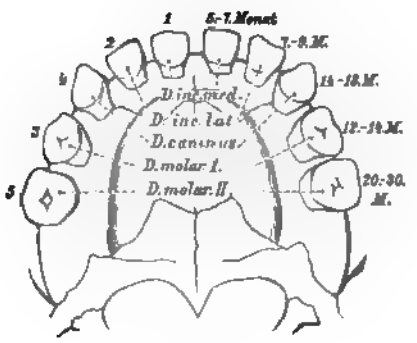

Fig. 367. Schema des Durchbruches der Milchzähne.

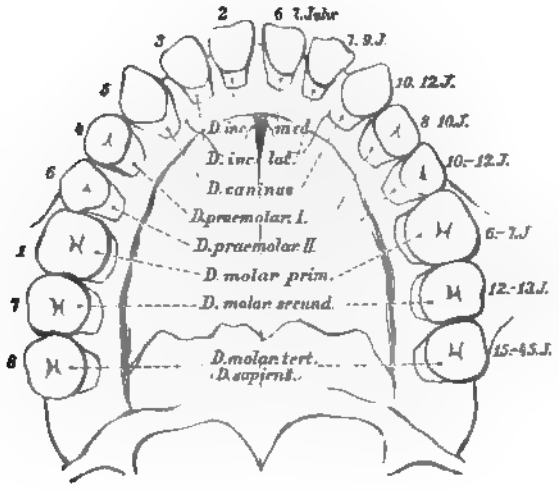

Fig. 368. Schema des Durchbruches der bleibenden Zähne.

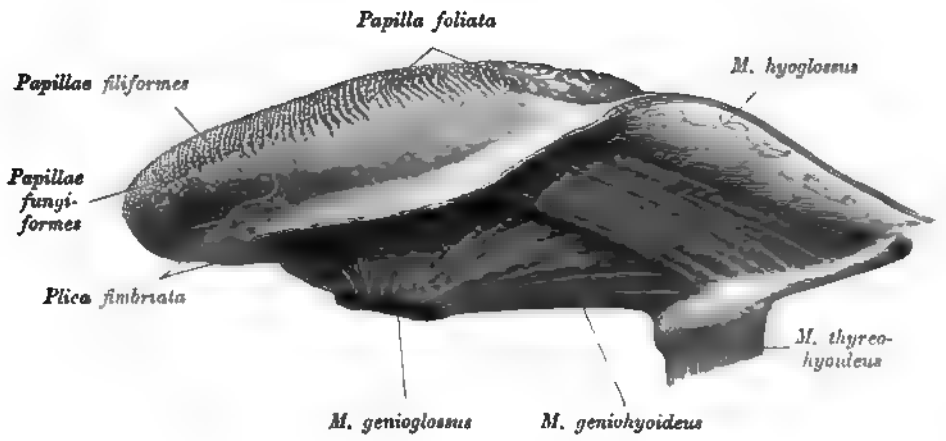

Fig. 369. Die Zunge mit dem Zungenbein von der Seite dargestellt.

Die Zunge, *Lingua* (Fig. 369 u. 370), ist ein am Grunde der Mundhöhle liegender, mit Schleimhaut bekleideter Muskelwulst, versehen mit einer oberen und einer unteren Fläche, zwei Seitenrändern, einer Spitze, einem Körper und der Wurzel. Die obere konvexe Fläche ist mit Tast- und Geschmackwärzchen dicht besetzt, die bis in die Gegend der *Papillae vallatae* reichen, von hier bis zum Kehldeckel befinden sich Schleimdrüsen und *Folliculi linguales*. An der unteren, nicht mit Wärzchen versehenen Fläche inseriert das Zungenbändchen, *Frenulum linguae*; an den Seitenrändern die *Arcus glossopalatini*. Die Zungenwurzel ist am Zungenbein befestigt; von derselben gehen eine mittlere und zwei seitliche Schleimhautfalten, *Plica glossoepiglottica mediana et laterales*, zum Kehldeckel.

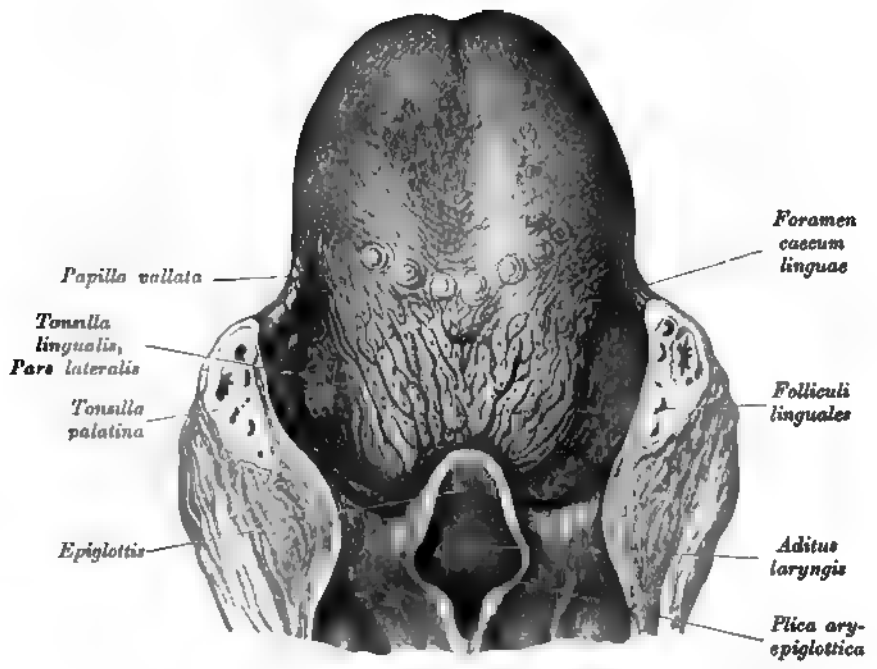

Fig. 370. Die Zunge mit dem Kehlkopfeingang von oben.

Auf der Zunge befinden sich drei Arten von Papillen.

a) Fadenförmige Wärzchen, *Papillae filiformes* (Fig. 369), am ganzen Zungenrücken in parallelen, schief von der Mitte nach vorn und außen gerichteten Reihen, mit einem dicken Epithelüberzuge bekleidet, einfach oder in mehrere Fäden gespalten.

b) Pilzförmige Wärzchen, *Papillae fungiformes* (Fig. 369), zerstreut zwischen den fadenförmigen als knopfartige Höckerchen, mit einem dünnen Epithelüberzuge versehen, an der Oberfläche in kleinere Wärzchen geteilt.

c) Wallförmige Wärzchen, *Papillae vallatae* (Fig. 370), acht bis fünfzehn an der Zahl, in zwei symmetrischen, gegen die Medianlinie konvergierenden Reihen gestellt, jede eine große, von einem Schleimhautwall umgebene Papille darstellend. An der Stelle, wo die zwei Reihen zusammenstoßen, liegt das blindsackförmige *Foramen caecum*.

Papilla foliata heißt eine Reihe von Leistchen am hinteren Teile des lateralen Zungenrandes (siehe Fig. 369). Hinter den wallförmigen Wärzchen liegen Lymphknoten in wechselnder Menge, die *Folliculi linguales*, deren Komplex als *Tonsilla lingualis* bezeichnet wird.

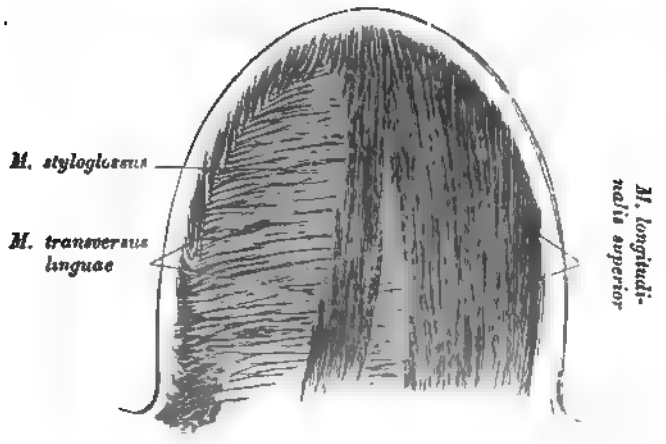

Fig. 371. Horizontalschnitt durch die Zunge.

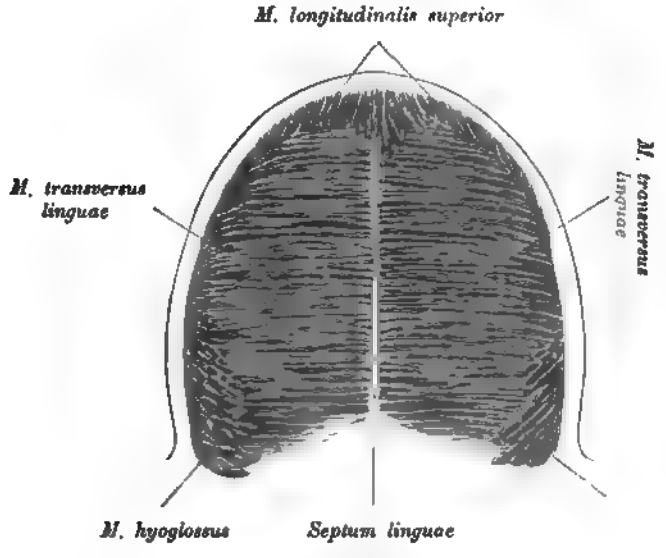

Fig. 372. Horizontalschnitt durch die Zunge.

Die Muskulatur der Zunge wird durch eine fibröse Platte, das *Septum linguae*, in zwei Hälften geteilt (Fig. 372); in die Muskulatur der Zungenspitze ist die bohnengroße azinöse *Glandula Nuhni s. Blandini* (siehe Fig. 345 und 373) eingebettet; ihre Ausführungsgänge münden an der *Plica fimbriata* (Fig. 369), einem schief nach hinten und außen verlaufenden Schleimhautsaum.

Man unterscheidet zwei Formen von Zungenmuskeln, Binnen- und Skelettmuskulatur der Zunge.

1. Binnenmuskulatur der Zunge.

a) Musculus longitudinalis superior und *inferior*. Ersterer unmittelbar unter der *Mucosa* (Fig. 371), letzterer zwischen den *Mm. genioglossus* und *hyoglossus* (Fig. 373 .

b) M. transversus linguae (Fig. 371 und 372).

Der in Fig. 371 dargestellte Schnitt ist knapp unterhalb der Zungenoberfläche, der in Fig. 372 etwas kaudal von ersterem geführt.

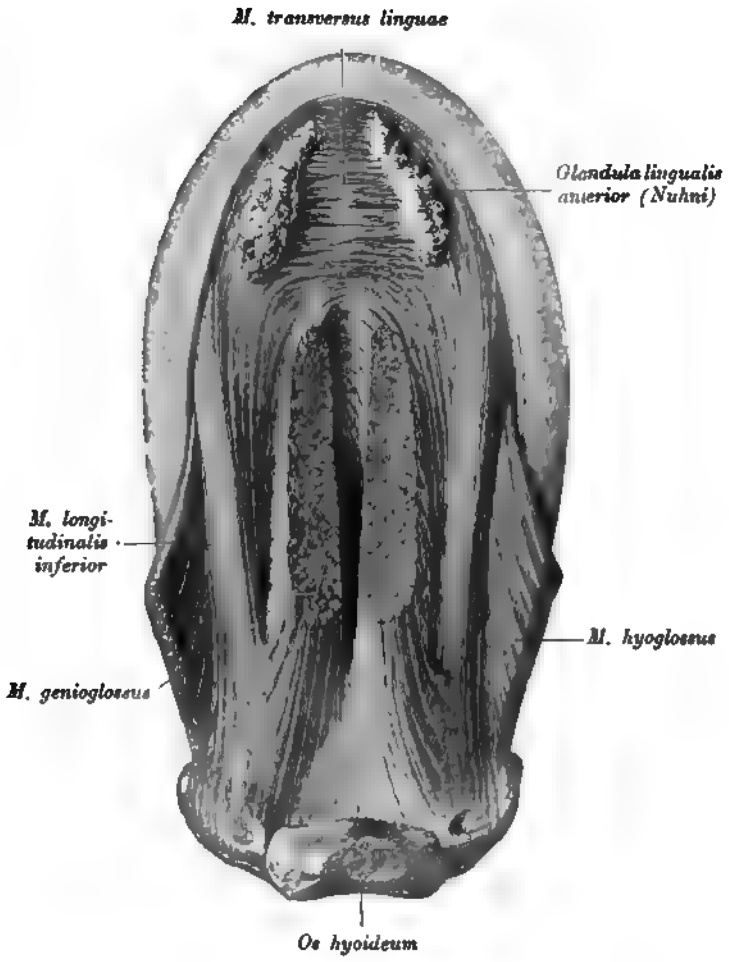

Fig. 373. Zungenmuskulatur von unten.

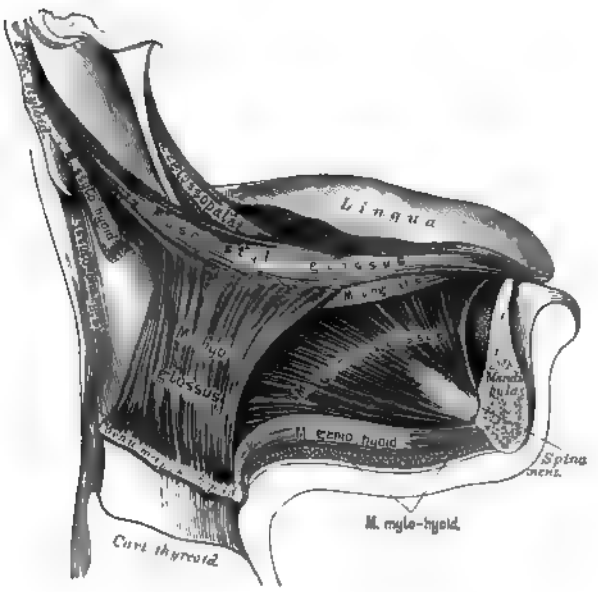

Fig. 374. Skelettmuskeln der Zunge.

2. Skelettmuskulatur der Zunge.

M. geniohyoideus, Kinn-Zungenbeinmuskel. Urspr.: an der *Spina mentalis*. Insert.: an der Basis des Zungenbeins.

M. genioglossus, Kinn-Zungenmuskel. Entspringt an der *Spina mentalis* und geht in das Zungenfleisch über. (Herabzieher und Vorstrecker der Zunge.)

M. hyoglossus, Zungenbein-Zungenmuskel. Urspr.: oberer Rand der Basis, des großen und kleinen Hornes des Zungenbeins. Insert.: am hinteren Seitenrande der Zunge. (Herabzieher der Zunge.)

M. styloglossus, Griffel-Zungenmuskel. Urspr.: *Processus styloideus* und *Lig. stylomandibulare*. Insert.: am Seitenrande der Zunge im Zungenfleisch. (Einseitig wirkend Seitwärtszieher, doppelseitig wirkend Rückwärtszieher der Zunge.)

Innervation: *N. hypoglossus*.

Den Boden der Mundhöhle bildet der *M. mylohyoideus* (Fig. 376). Er wird deshalb auch als *Diaphragma oris* bezeichnet. Urspr.: *Linea mylohyoidea* des Unterkiefers. Insert. der äußeren Fasern: an der Vorderfläche der Zungenbeinbasis; der inneren: in einer medianen sehnigen Raphe.

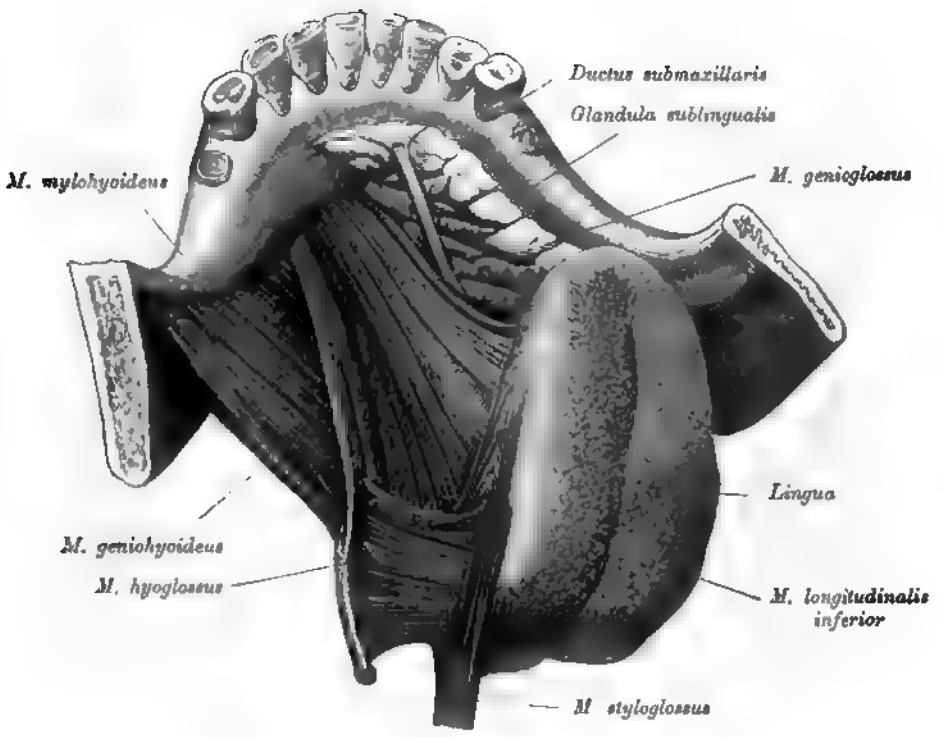

Fig. 375. *Mm. geniohyoideus, genioglossus* und *mylohyoideus.*

Die Zunge ist vom Unterkiefer weit abgezogen.

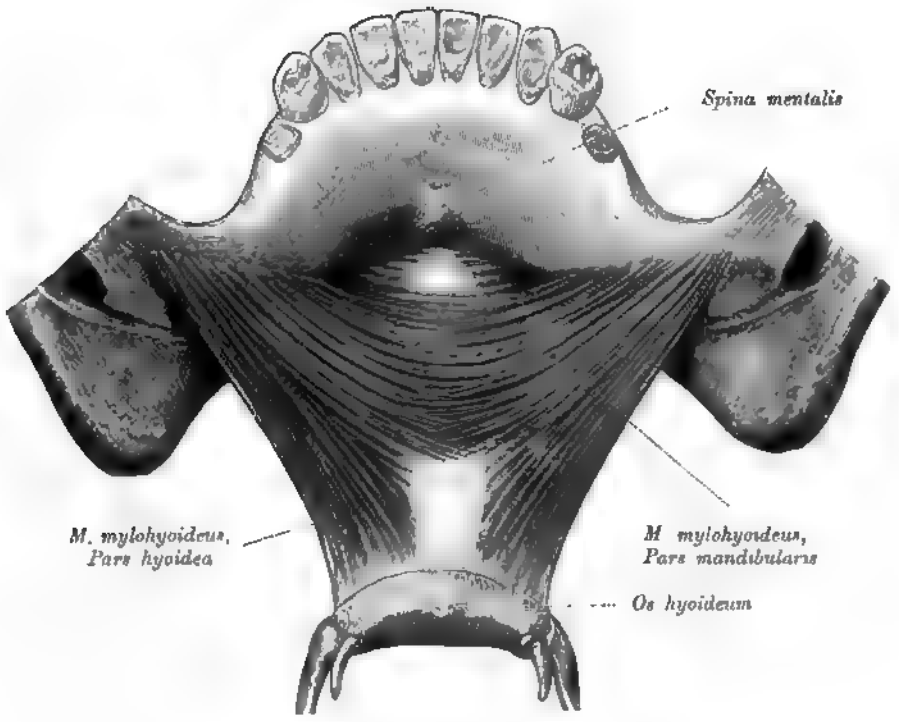

Fig. 376. *M. mylohyoideus* **nach Entfernung der Zunge und der Zungenmuskel.**

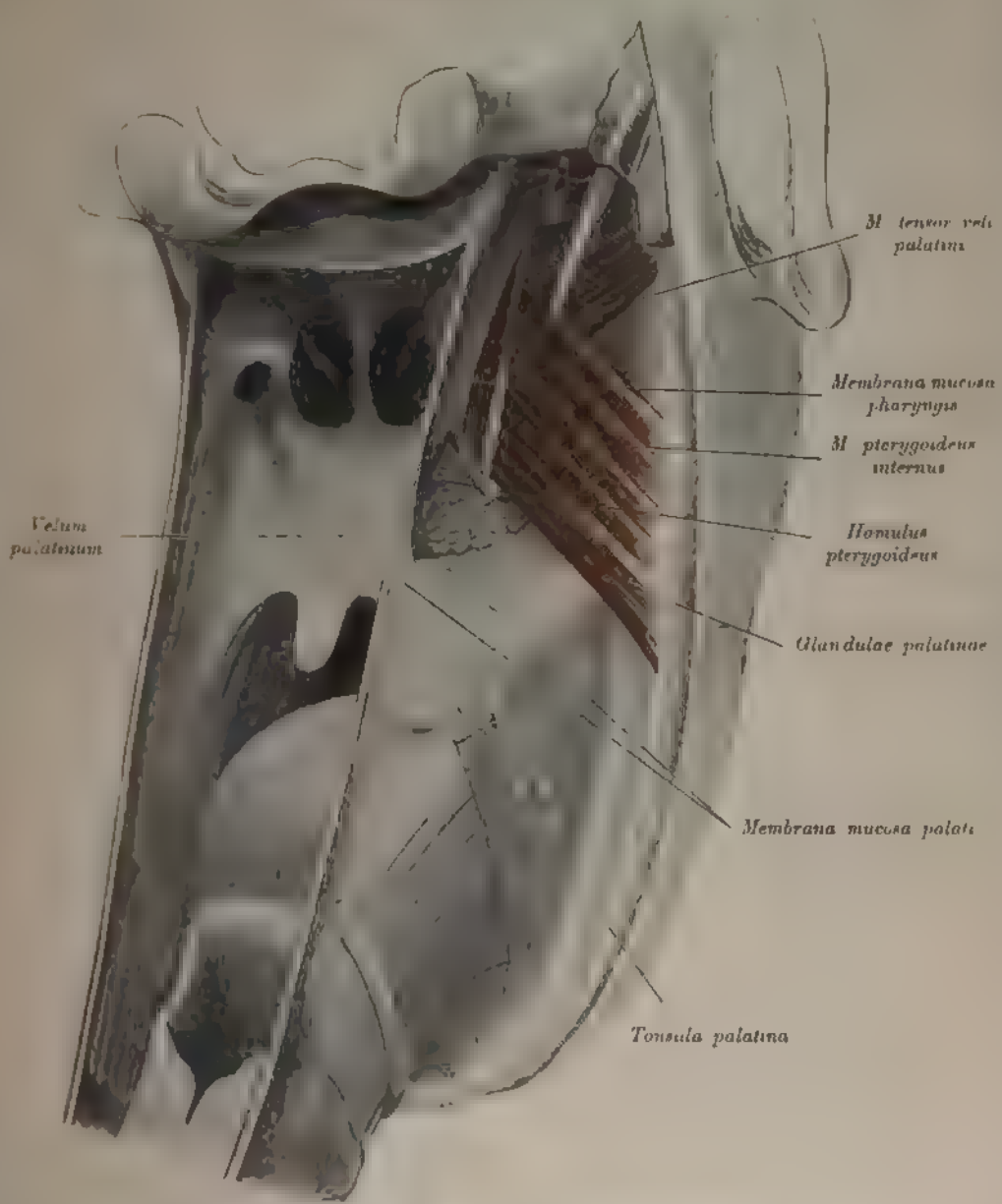

Fig. 379. Dorsale Fläche des Gaumens.

Die hintere Pharynxwand wurde breit ausgeschnitten, um das Verhalten des Gaumensegels zu den *Choanen* und zum *Isthmus faucium* zu zeigen.

Nach Entfernung der Pharynxmuskulatur zeigt sich, daß die hintere Schleimhautplatte des *Velum palatinum* mit der vorderen eine lateralwärts geöffnete Vertiefung begrenzt, in welcher die seitlichen Anteile der *Glandulae palatinae* zum Vorschein kommen.

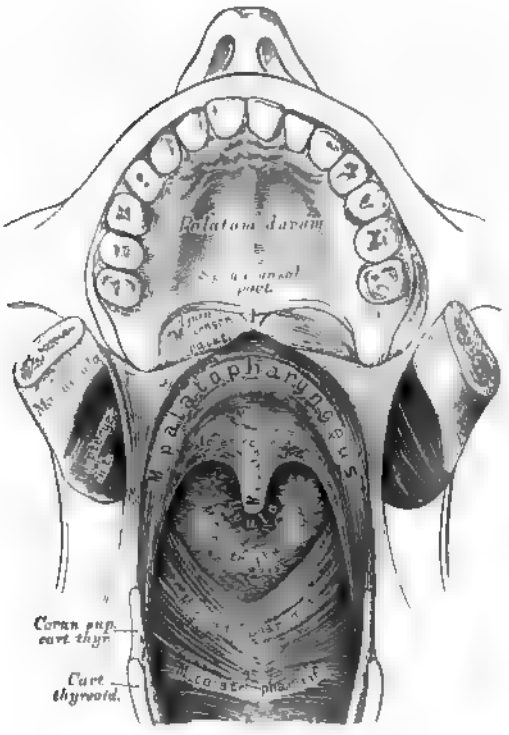

Fig. 380. Die Muskeln des weichen Gaumens in der Ansicht von vorne.

Die *Mm. levatores veli palatini* gehen von der unteren Felsenbeinfläche, am Boden der *Tuba Eustachii* gelegen, von beiden Seiten her zur Mittellinie des Zäpfchens, indem sie teils mit dem *M. uvulae* verschmelzen, teils mit bogenförmigen Fasern zusammenfließen (Fig. 380 u. 382).

Innervation: *N. facialis.*

Die *Mm. tensores palati* sind platte Muskeln, die von der *Spina angularis* des Keilbeines und von der lateralen Wand der *Tuba Eustachii* entspringen, mit breiten Endsehnen die *Hamuli pterygoidei* umschlingen und gemeinsam die breite Aponeurose des weichen Gaumens bilden (Fig. 381 u. 382).

Innervation: Dritter Trigeminusast.

Der *M. uvulae* ist am hinteren Nasenstachel, *Spina nasalis posterior*, befestigt und reicht in der Mittellinie des Zäpfchens bis an dessen Spitze. Er besteht aus zwei eng aneinanderliegenden Hälften (Fig. 382).

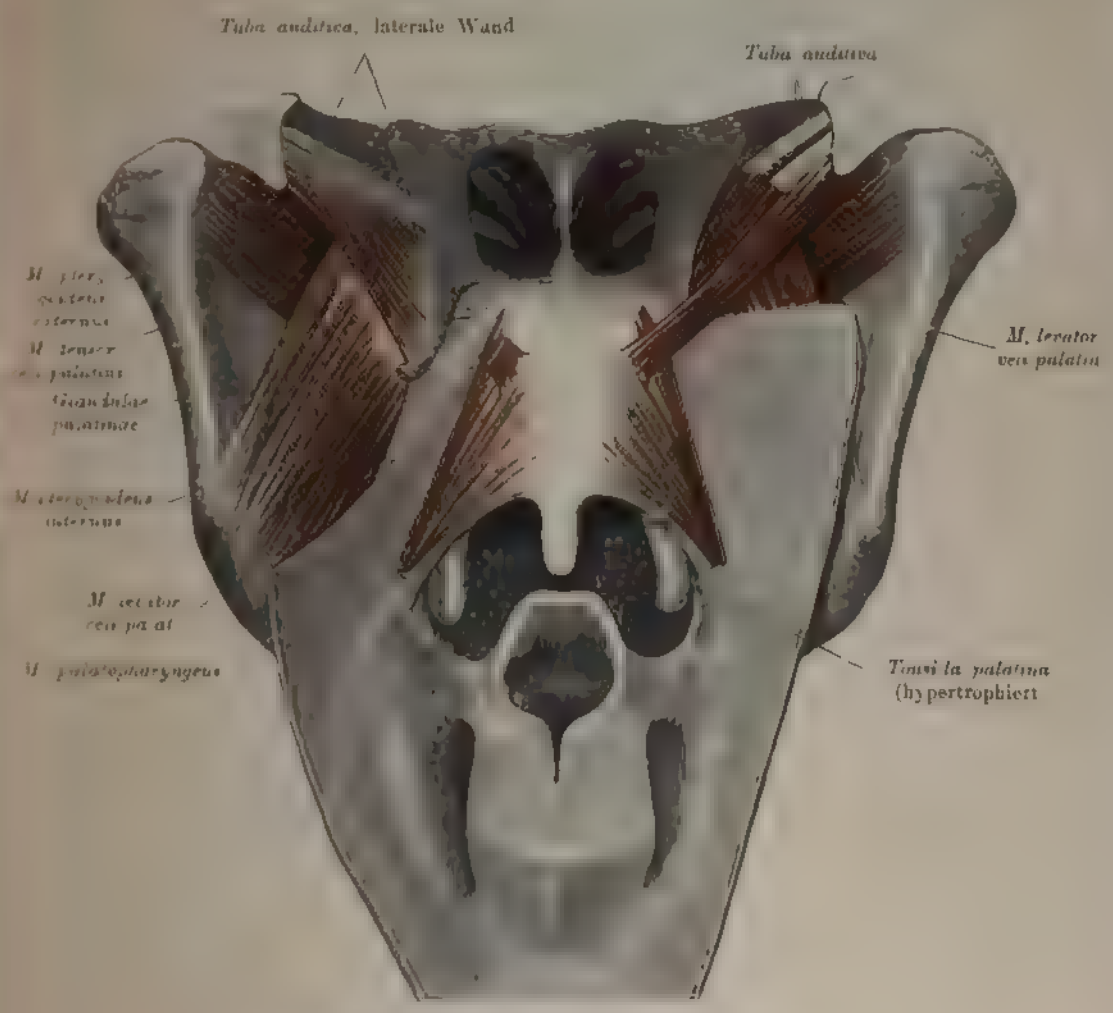

Fig. 381. Muskeln des Gaumens von hinten.

Die *Mm. glossopalatini* Fig. 388 liegen beiderseits in den Gaumen-Zungenbögen, sind schmale Muskeln, die im weichen Gaumen bogenförmig mit einander verschmelzen und durch ihre Kontraktion den Racheneingang verengern = *Constrictores isthmi faucium.*

Die *Mm. pharyngopalatini* liegen beiderseits in den Gaumen-Rachenbögen, entspringen an der Aponeurose des *M. tensor palati*, auf welcher sie in Bogenzügen zusammenhängen, und gehen zum hinteren Rande des Schildknorpels und zur Muskulatur der hinteren Rachenwand, vorzugsweise deren Längsmuskel bildend (Fig. 388

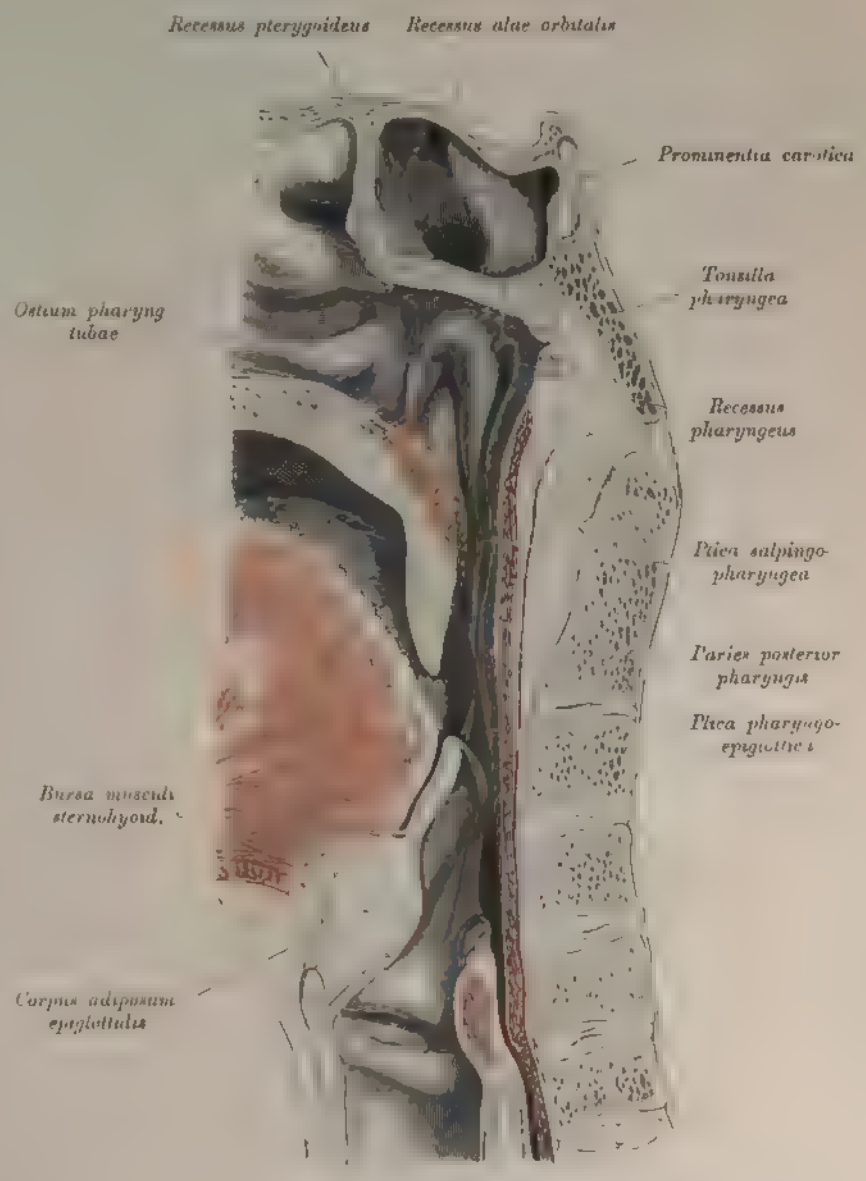

Fig. 384. Sagittalschnitt durch den Pharynx, rechte Hälfte.

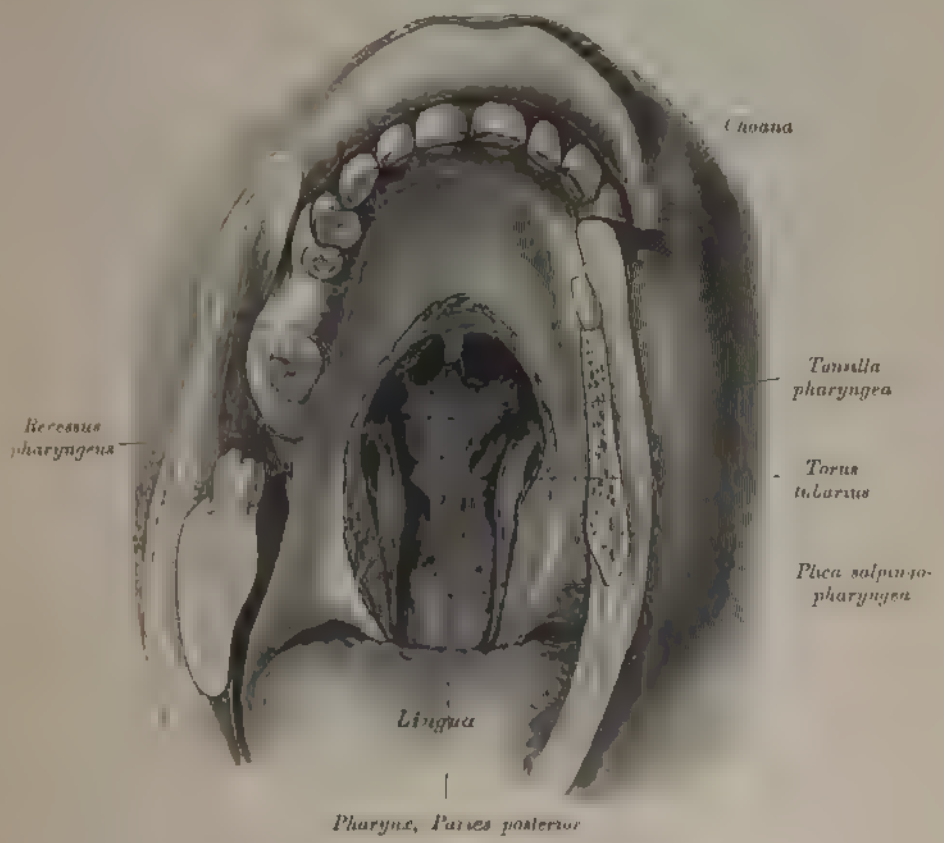

Fig. 385. Hintere Rachenwand und Rachendach.

Von der Mundhohle aus gesehen.

Das Gaumensegel wurde gespalten und ein Teil des harten Gaumens ausgeschnitten. Es liegen bloß: die hintere Rachenwand, der *Fornix pharyngis* mit der Rachentonsille, seitlich von dieser das *Ostium tubae pharyngeum* mit dem Tubenwulst und der *Plica salpingopharyngea*; hinter dem Tubenwulst der *Recessus pharyngeus*. Zwischen hartem Gaumen und *Fornix pharyngis* sind die Choanen sichtbar.

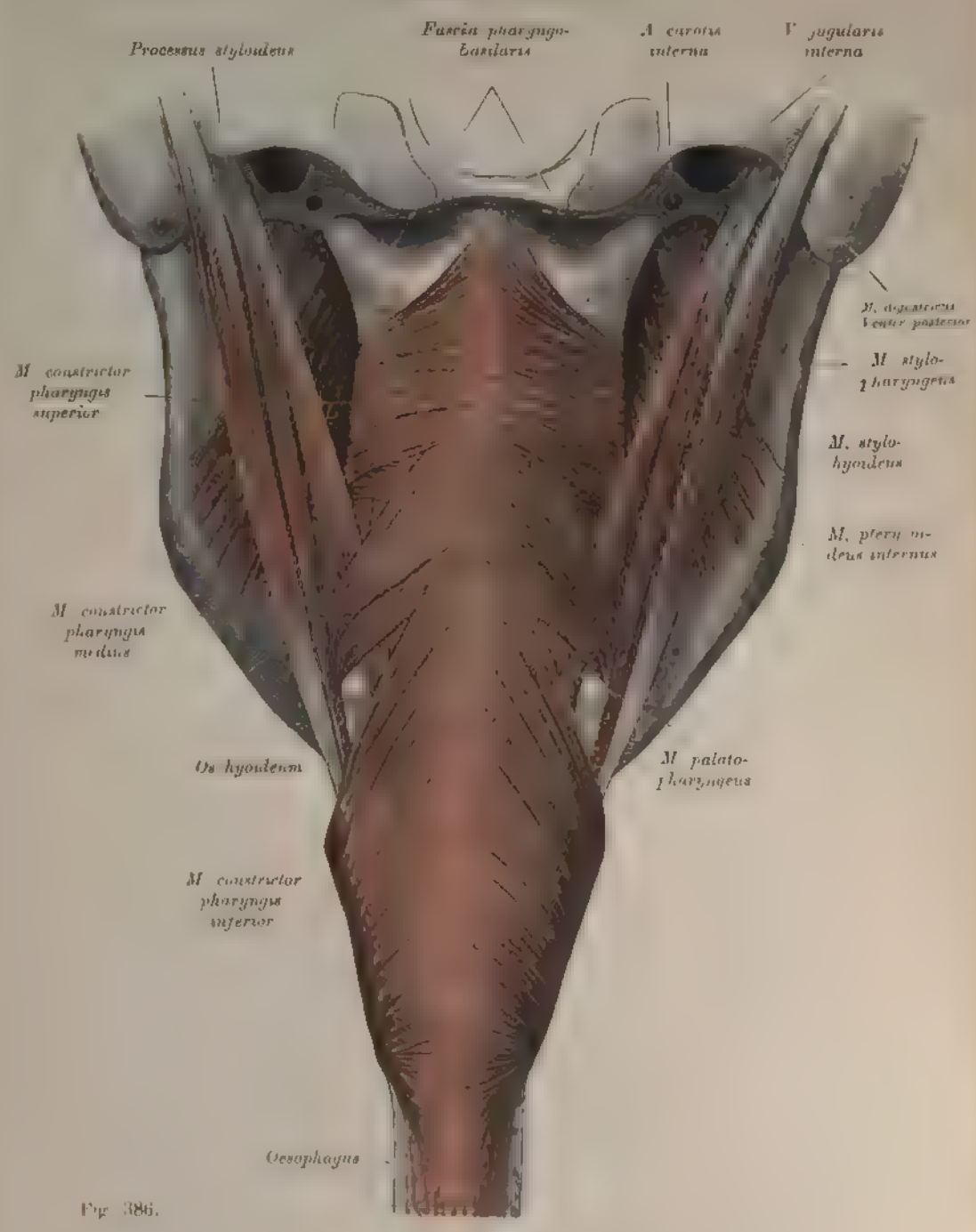
Processus styloideus
Fascia pharyngobasilaris
A carotis interna
V jugularis interna
M. digastricus Venter posterior
M stylopharyngeus
M. stylohyoideus
M. pterygoideus internus
M constrictor pharyngis superior
M constrictor pharyngis medius
Os hyoideum
M palatopharyngeus
M constrictor pharyngis inferior
Oesophagus
Trachea

Fig. 386.

Fig. 386. Pharynxmuskeln von hinten.

Der Schlundkopf, Pharynx, ist oben am *Tuberculum pharyngeum* der Schädelbasis befestigt und hängt längs der Wirbelsäule herunter. Seine Seitenränder haften an den *Processus pterygoidei* und an der *Raphe pterygomandibularis*; von unten wird er durch das Zungenbein und die Kehlkopfknorpel gestützt. Oben und vorne sind die Zugänge in die Nasenhöhle und den Mund, unten in die Speiseröhre und den Kehlkopf.

Der obere, den Choanen entsprechende Teil des Pharynx wird *Pars nasalis pharyngis* genannt. An der Seitenwand desselben, in der Höhe des unteren Nasenganges liegt das *Ostium pharyngeum tubae* (Fig. 384). Hinter dem *Ostium*, von ihm durch den Tubenwulst, *Torus tubarius* geschieden, befindet sich die Rosenmüllersche Grube, *Recessus pharyngeus*. Nach oben wird der Nasen-Rachenraum durch den *Fornix pharyngis* begrenzt; an ihm befindet sich die Rachenmandel, *Tonsilla pharyngea* (Fig. 384 u. 385), ein Komplex von adenoider Substanz.

Vom *Torus tubarius* zieht die *Plica salpingopharyngea* abwärts (Fig. 384 u. 385).

Der untere, dem Isthmus entsprechende Teil des Pharynx bildet die *Pars oralis pharyngis*, an deren unterer Seite der *Aditus laryngis*, markiert durch die nach hinten konvergierenden *Plicae aryepiglotticae*, sichtbar wird. Zu beiden Seiten neben jeder Falte befindet sich eine Vertiefung, *Recessus piriformis*, in welcher der *N. laryngeus superior* eine Falte, *Plica nervi laryngei*, aufwirft.

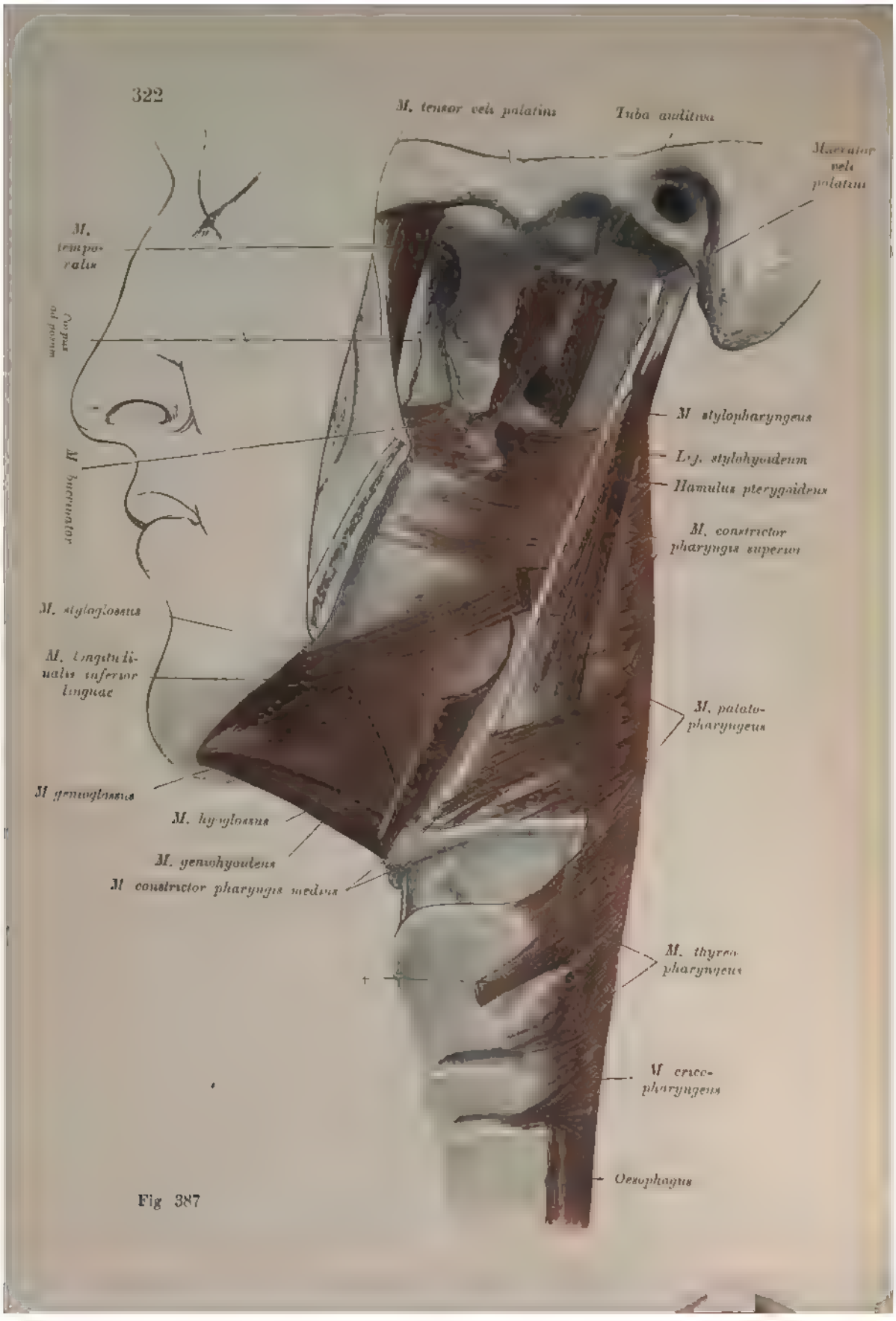
M. tensor veli palatini
Tuba auditiva
Musculus veli palatini
M. temporalis
Corpus adiposum
M. buccinator
M. stylopharyngeus
Lig. stylohyoideum
Hamulus pterygoideus
M. constrictor pharyngis superior
M. styloglossus
M. longitudinalis inferior linguae
M. palatopharyngeus
M. genioglossus
M. hyoglossus
M. geniohyoideus
M. constrictor pharyngis medius
M. thyreopharyngeus
M. cricopharyngeus
Oesophagus

Fig. 387

Fig. 387. Pharynxmuskeln von der Seite, Ringmuskulatur.

Am Schlundkopfe unterscheidet man zwei Lagen von Muskeln, eine quere, Schlundkopfschnürer, und eine longitudinale, Schlundkopfheber.

Die Schlundkopfschnürer, *Constrictores pharyngis*, bilden drei Muskeln, die dachziegelartig angeordnet sind und deren Fasern sich in einer vom *Tuberculum pharyngeum* herabziehenden Raphe überkreuzen. Die Konstriktoren schieben sich derart übereinander, daß der untere den mittleren und dieser den oberen teilweise deckt (Fig. 386).

Der *M. constrictor pharyngis inferior* entspringt von der äußeren Fläche des Schildknorpels *(Thyreopharyngeus)* und des Ringknorpels *(Cricopharyngeus)*, ausnahmsweise schließt sich ihm auch ein Bündel des *M. sternothyreoideus* an (Fig. 387 +).

Der *M. constrictor pharyngis medius* entspringt vom großen Zungenbeinhorne *(Ceratopharyngeus)*, vom kleinen Zungenbeinhorne *(Chondropharyngeus)* (Fig. 386 u. 387) und vom *Lig. stylohyoideum*.

Der *M. constrictor pharyngis superior* entspringt vom *Hamulus pterygoideus* des Keilbeins *(Pterygopharyngeus)*, von der *Linea mylohyoidea (Mylopharyngeus)*, vom seitlichen Zungenrande *(Glossopharyngeus)* und von der *Raphe pterygomandibularis (Buccopharyngeus)* (Fig. 386 u. 387).

Die Muskulatur reicht nicht bis an die Schädelbasis, sondern läßt den Pharynx im Bereich der *Tuba* frei. Infolgedessen liegt in dieser Gegend die *Fascia pharyngobasilaris* bloß (Fig. 386 u. 387).

In Fig. 387 u. 388 ist der Boden der *Tuba* gespalten und das *Ostium pharyngeum* sichtbar.

Wirkung aller Konstriktoren: Verengerung des Schlundes.

Innervation: *N. glossopharyngeus* und *N. vagus*.

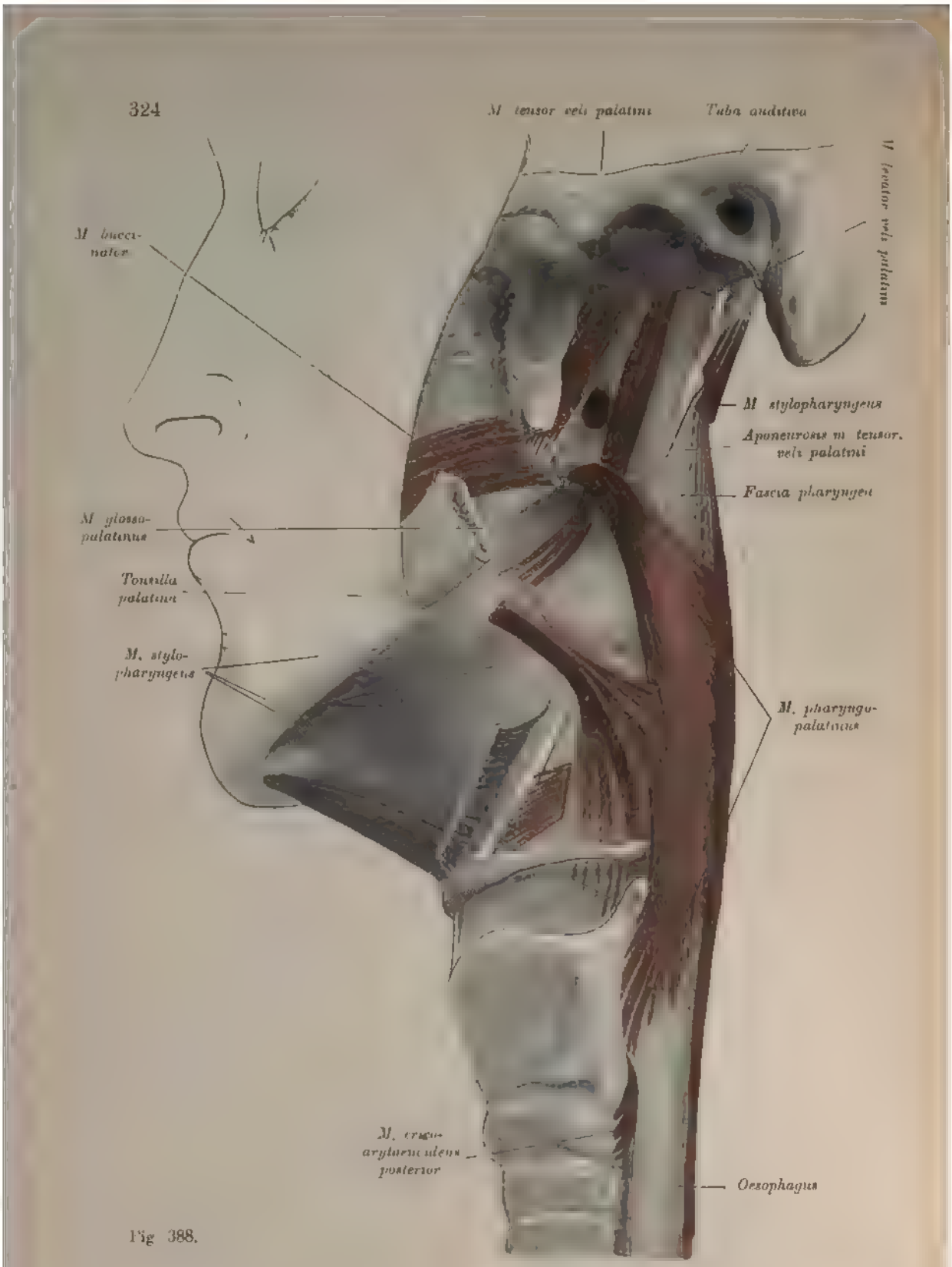
M. tensor veli palatini
Tuba auditiva
M. levator veli palatini
M. buccinator
M. stylopharyngeus
Aponeurosis m. tensor. veli palatini
Fascia pharyngea
M. glosso-palatinus
Tonsilla palatina
M. stylo-pharyngeus
M. pharyngo-palatinus
M. crico-arytaenoideus posterior
Oesophagus

Fig. 388.

Fig. 388. Pharynxmuskeln von der Seite, Längsmuskulatur.

Der *M. stylopharyngeus* gehört zu den Schlundkopfhebern. Er entspringt vom *Processus styloideus,* erreicht die Schlundwand zwischen dem *Constrictor superior* und *medius* und erstreckt sich bis auf die *Membrana thyreohyoidea* (Fig. 387 u. 388) hinab.

Wirkung: Heben des Schlundes.

Innervation: *N. glossopharyngeus.*

Der *M. pharyngopalatinus* (Fig. 388) nimmt seinen Ursprung am Knorpel der *Tuba,* am unteren Choanenrande, am Hamulus und an der Raphe des Gaumensegels und zieht nach hinten und unten in der Pharynxwand fort. Der am Tubenknorpel entspringende Teil heißt *M. salpingopharyngeus* (Fig. 382). Er wirft die vom Tubenwulst nach abwärts ziehende *Plica salpingopharyngea* auf.

Der *M. pharyngopalatinus* bildet den hinteren Gaumenbogen; im vorderen liegt der *M. palatoglossus* (Fig. 388), der, von den Zungenmuskeln kommend, den *Isthmus* sphinkterartig umschließt.

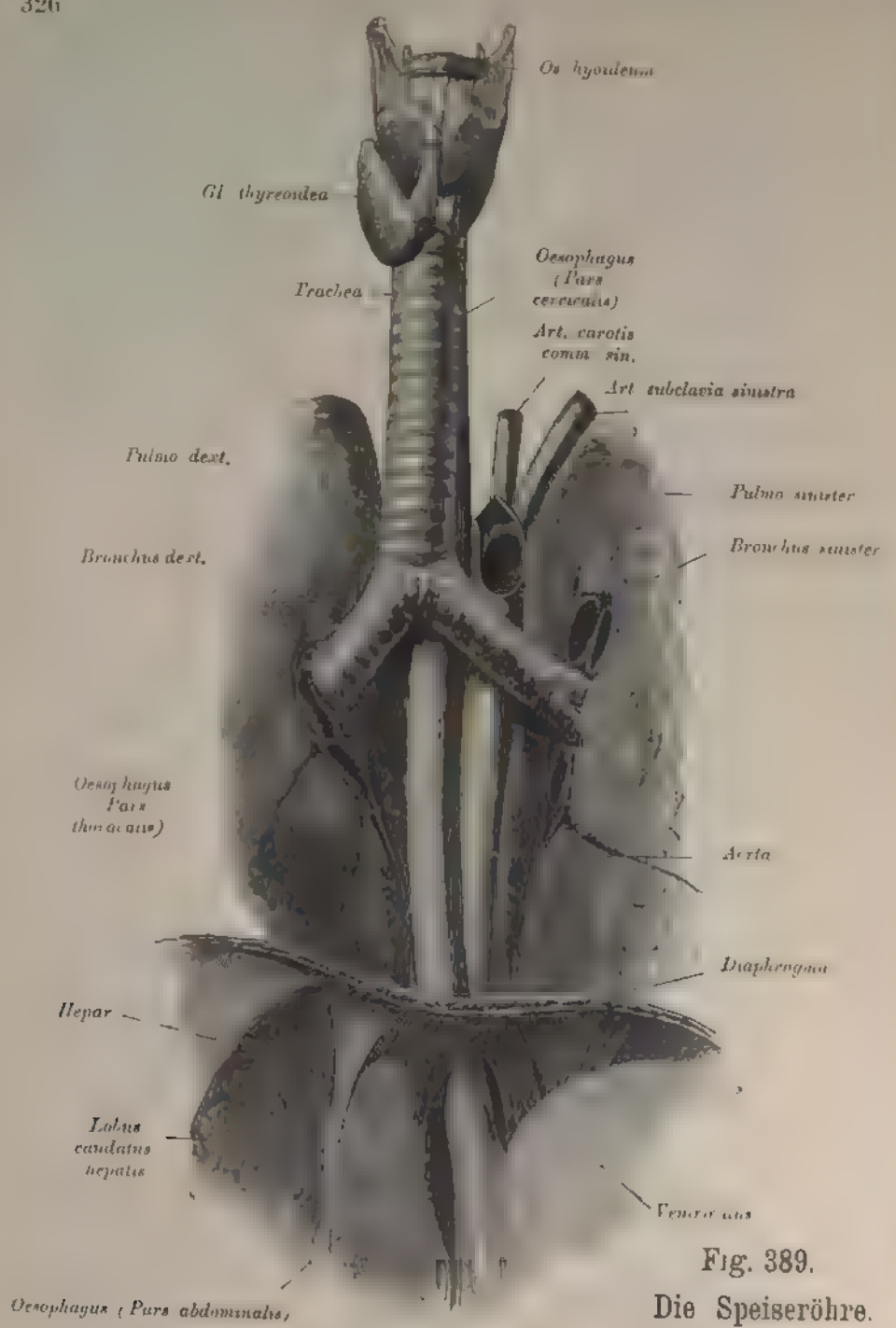

Fig. 389.
Die Speiseröhre.

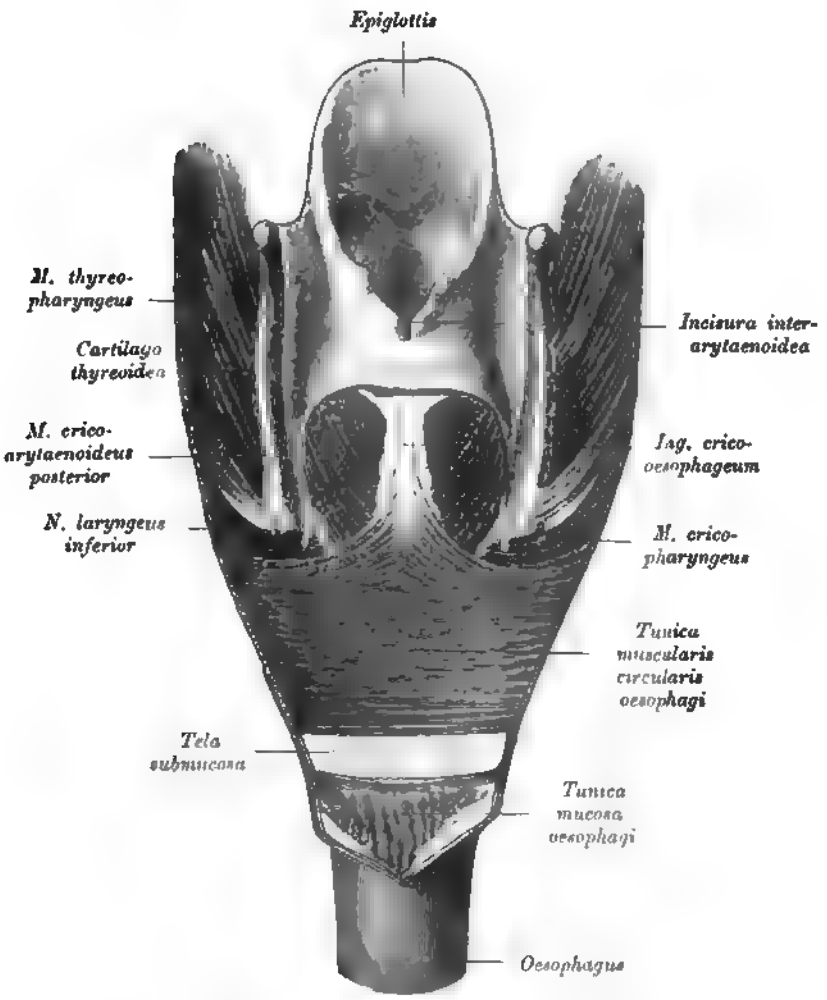

Fig. 390. Ursprung der vorderen Wand der Speiseröhre von der *Lamina cricoidea*.

Die Speiseröhre, *Oesophagus* (Fig. 389), verbindet den Rachen mit dem Magen. Sie liegt am Halse hinter der *Trachea*, etwas links von ihr; im hinteren *Mediastinum* kreuzt sie den linken *Bronchus* und liegt von der Bifurkationsstelle der *Trachea* abwärts an der rechten Seite der *Aorta*. Weiter unten kreuzt sie diese und gelangt durch das links liegende *Foramen oesophageum* des Zwerchfells zum Magen.

Die Muskulatur ist in zwei Lagen angeordnet. Innen eine Ringfaserschichte, außen eine Längsfaserschichte. Unten nur glatte Muskelfasern, oben auch quergestreifte.

Die hintere Wand des Ösophagus bildet die Fortsetzung der hinteren Pharynxwand, während die vordere durch das *Lig. cricopharyngeum* an die *Lamina cricoidea* fixiert ist. An diesem Bändchen entspringt der oberste Anteil der Ösophagusmuskulatur,

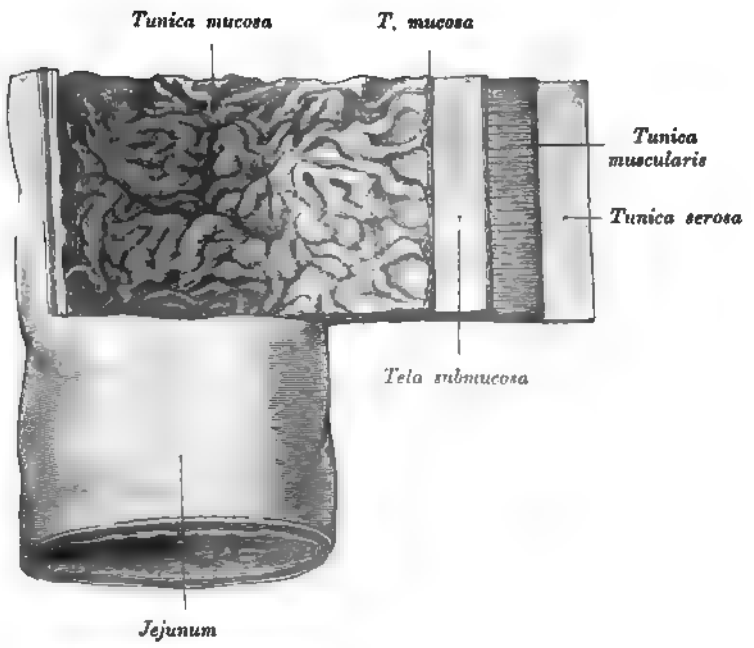

Fig. 391. Stück des *Jejunum*, teilweise geöffnet. Die Schichten der Darmwand stufenweise dargestellt.

Die Schichten des Darmes sind: Bauchfell, *Peritonaeum*, Muskellager, *Tunica muscularis* (bestehend aus einer äußeren Längs- und inneren Querfaserschicht), *Tela submucosa*, Schleimhaut, *Tunica mucosa*, welche mit einer eigenen Längs- und Quermuskulatur versehen ist. Die Schleimhaut besitzt verstreichbare beziehungsweise persistente Faltendrüsen, die des Dünndarmes auch Zotten.

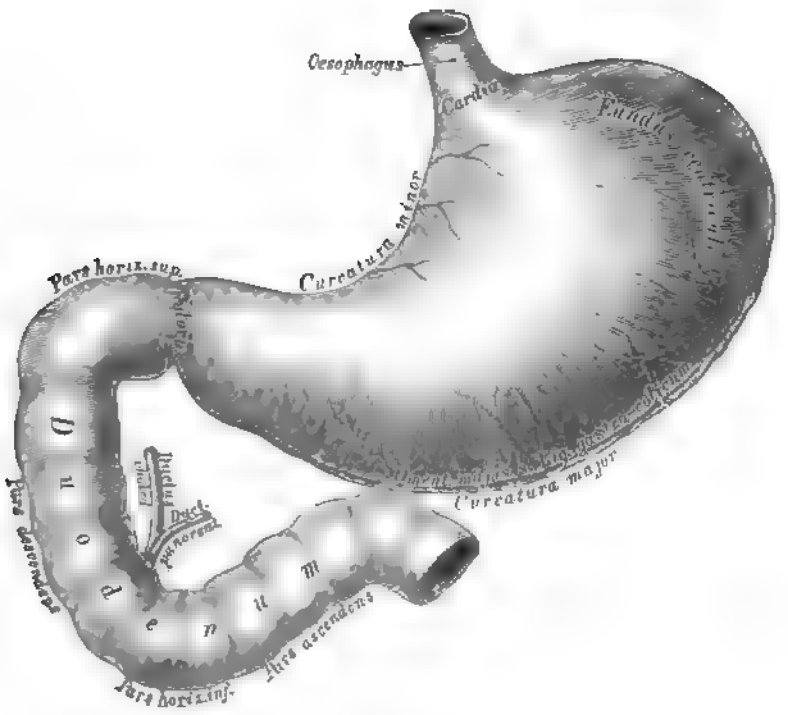

Fig. 392. Der Magen mit dem Zwölffingerdarm

in der Ansicht von vorne.

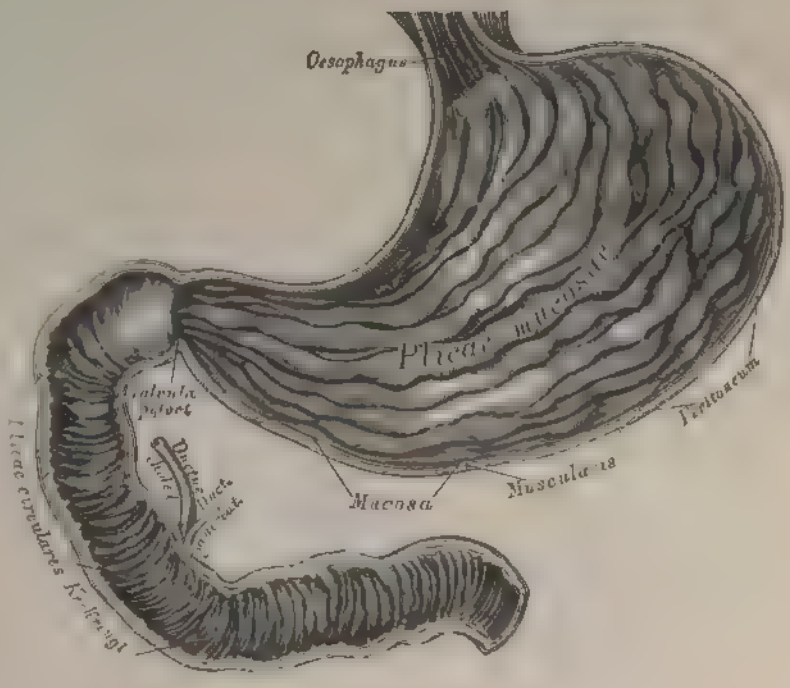

Fig. 393. Der Magen mit dem Zwölffingerdarm

Sagittalschnitt, hintere Hälfte.

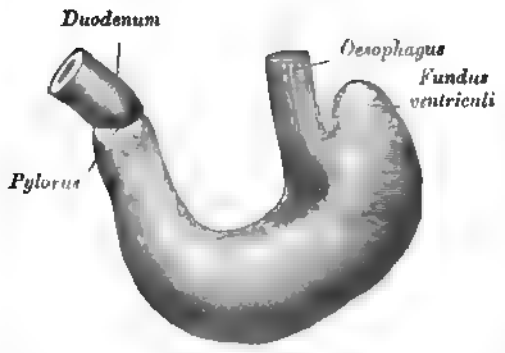

Fig. 394. Magen eines Neugeborenen in kontrahiertem Zustand.

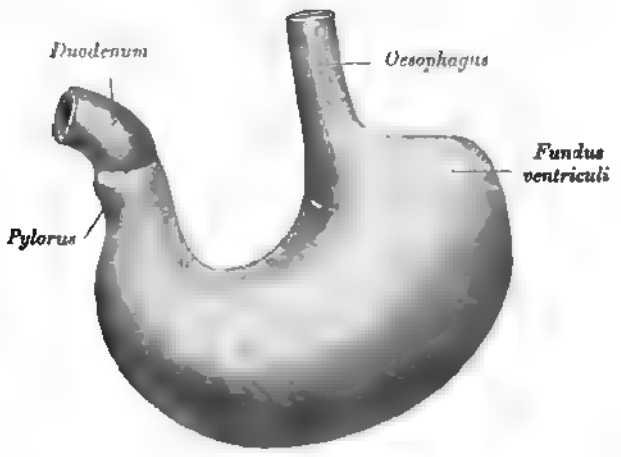

Fig. 395. Derselbe Magen (Fig. 394) in ausgedehntem Zustand.

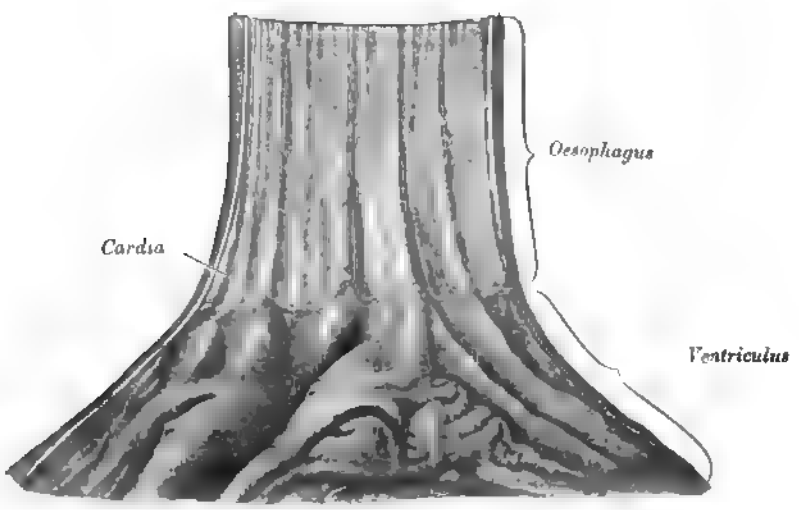

Fig. 396. *Cardia.* **Übergangsstelle der Schleimhaut des** *Oesophagus* **in die des Magens.**

Die Eintrittsstelle der Speiseröhre in den Magen heißt *Cardia* (Fig. 393 u. 396), die Übergangsstelle in den Dünndarm *Pylorus* (Fig. 393 u. 397). Links von der *Cardia* buchtet sich der *Fundus* (Fig. 394 u. 395) aus. Die konkave Krümmung heißt *Curvatura minor*, die konvexe *Curvatura maior*.

Am *Pylorus* bildet eine äußerlich sichtbare seichte Einschnürung die Grenze zwischen Magen und Zwölffingerdarm (Fig. 394).

Innen springt am *Pylorus* eine ringförmige Schleimhautfalte, *Valvula pylorica*, vor, entsprechend dem *M. sphincter pylori* (Fig. 397).

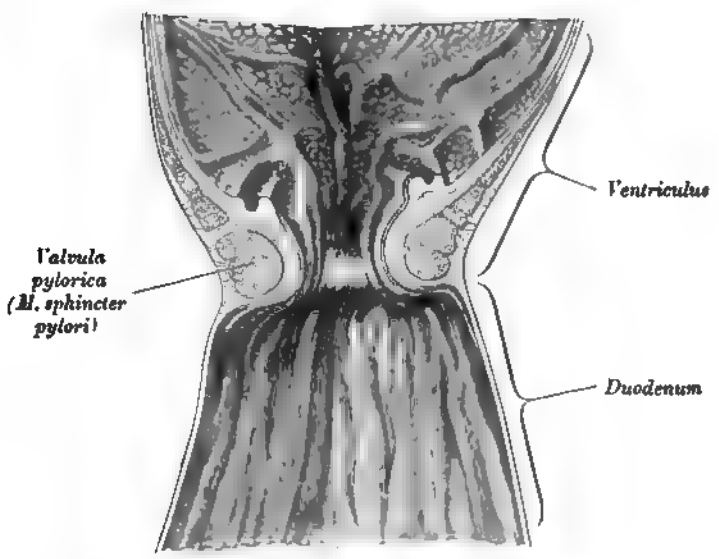

Fig. 397. *Pars pylorica ventriculi* und *Valvula pylorica.*

(Das *Duodenum* kollabiert und infolgedessen längsgefaltet.)

Die *Cardia* liegt links von der Wirbelsäule in der Höhe des neunten bis zehnten Brustwirbels, hinter dem Sternalende der sechsten Rippe, gedeckt vom linken Leberlappen. Die kleine *Curvatur* umgreift den *Lobus caudatus Spigeli.* Der *Pylorus* liegt etwas tiefer als die *Cardia*, rechts neben dem Schwertfortsatze. Die vordere Fläche ist etwas nach oben gerichtet. Von der kleinen *Curvatur* zur Leber zieht das *Omentum minus*, an der großen *Curvatur* haftet das *Omentum maius.* Ein Abschnitt desselben verbindet als *Ligamentum gastrolienale* den Magen mit der Milz, ein anderer als *Ligamentum gastrocolicum* den Magen mit dem *Colon transversum.*

Die Muskulatur, die typisch aus Längs- und Ringmuskulatur besteht, ist durch die Gestalt des Magens ein wenig in ihrer Lage verändert. Die Längsmuskulatur ist an der kleinen *Curvatur* am dichtesten und strahlt von hier fächerförmig aus (Fig 398). Einige Fasern sind bis auf das *Duodenum* verfolgbar, *Lig. pylori* (Fig. 398). An der Innenfläche des Magens unter der *Mucosa* liegen die *Fibrae obliquae* (Fig. 399).

Die Zirkulärmuskulatur ist am *Pylorus* als *Sphincter pylori* angehäuft.

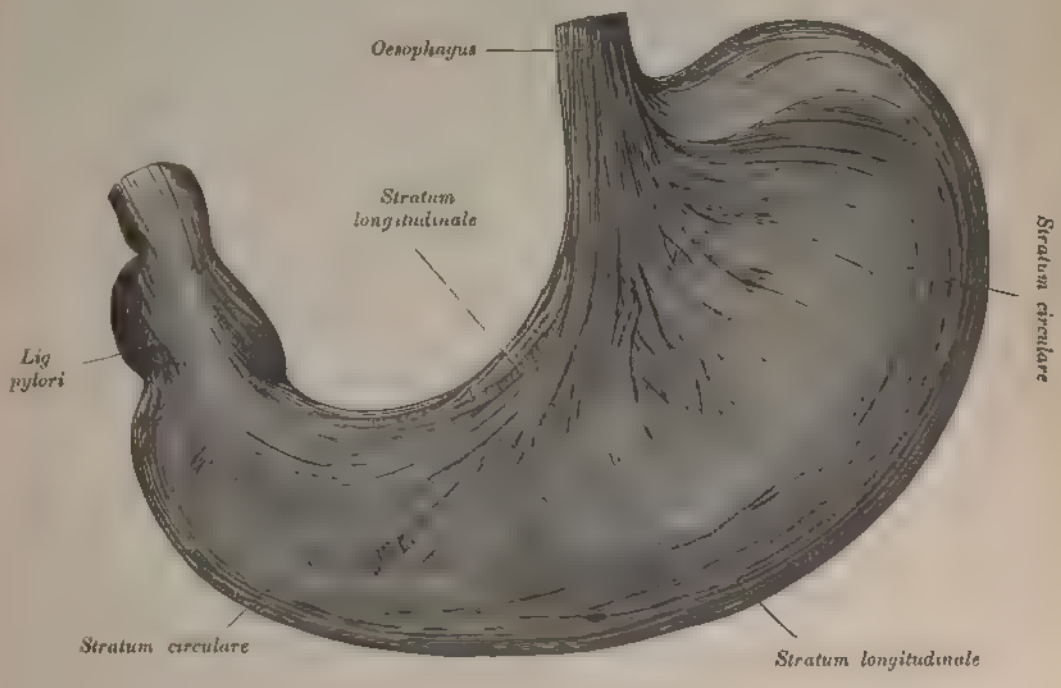

Fig. 398. Magenmuskulatur von außen nach Entfernung des serösen Überzuges.

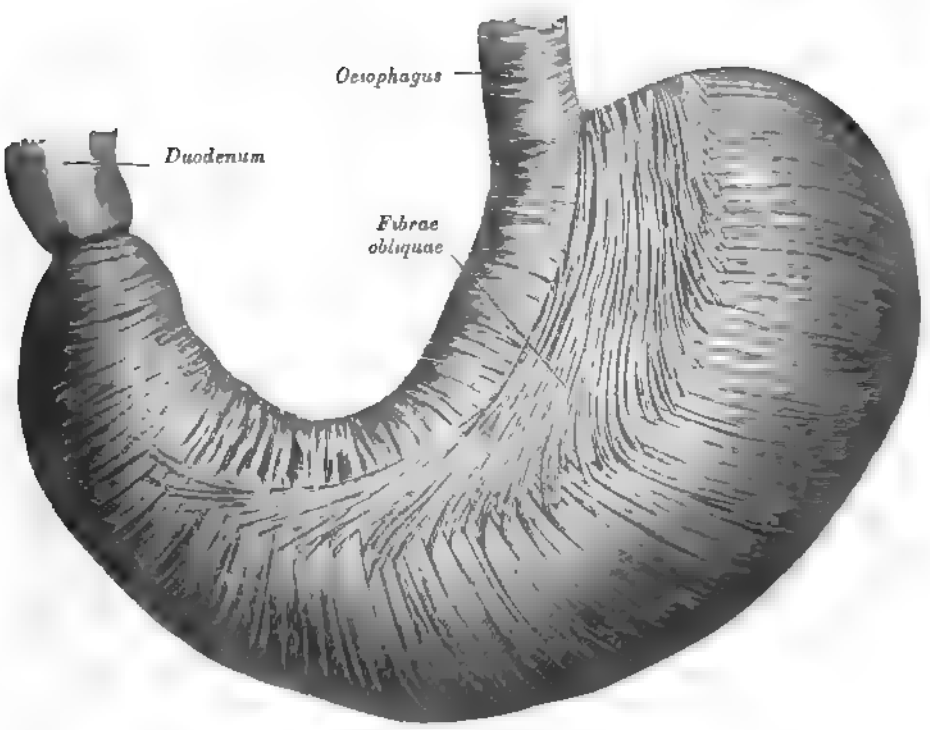

Fig. 399. Magenmuskulatur von innen nach Entfernung der Schleimhaut.

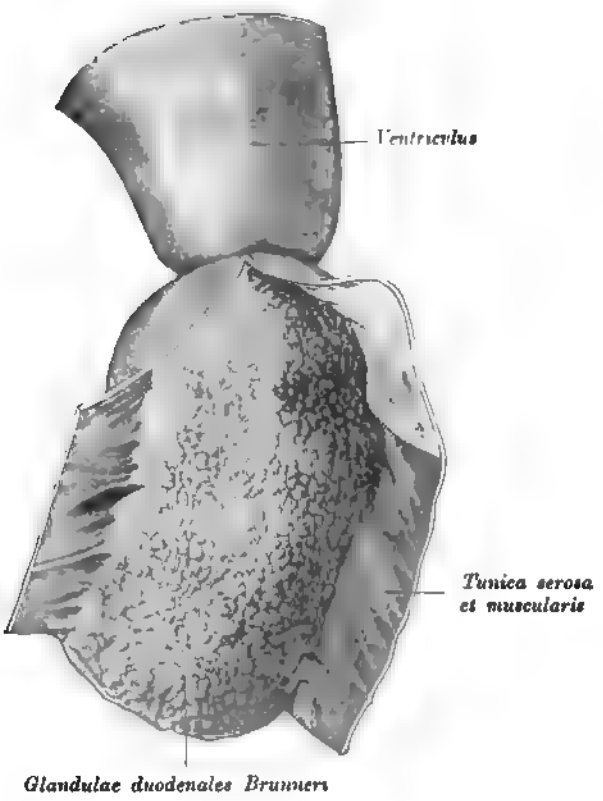

Fig. 400. *Glandulae duodenales Brunneri* von außen nach Entfernung der *Tunica serosa* und der *T. muscularis.*

Das *Duodenum* reicht vom *Pylorus* bis zur *Flexura duodenojejunalis*.

Es beschreibt eine beinahe kreisförmige Schlinge, die nach links oben geöffnet ist. In der Schlinge liegt der Kopf des *Pancreas*.

Man unterscheidet am *Duodenum* vier Teile:

Die *Pars horizontalis superior* schließt an den *Pylorus* an und zieht nach rechts. Sie besitzt häufig ein freies Gekrose.

Vor der rechten Niere in der Höhe des zwölften Brustwirbels beginnt die *Pars descendens*, welche rückwärts angelotet ist. Vorne hat sie einen peritonealen Überzug, der aber oft durch Verwachsung mit dem *Colon transversum* schwindet.

Die *Pars horizontalis inferior* zieht quer über die *Cava inferior* und die *Aorta* in der Höhe des dritten Lumbalwirbels nach links. Sie wird von der Gekroswurzel, welche die *Arteria* und *Vena mesenterica superior* enthält, gekreuzt. Das Darmstück hat weder vorne noch hinten einen freien peritonealen Überzug.

Die *Pars ascendens* tritt frei unter der Gekroswurzel hervor und zieht links von derselben zum *Jejunum* empor.

Das *Jejunum* schließt in Form der *Flexura duodenojejunalis* an das *Duodenum* an. Es hat ein freies Gekrose und geht ohne scharfe Grenze in das *Ileum* über, welches bis zur Ileokäkalklappe reicht.

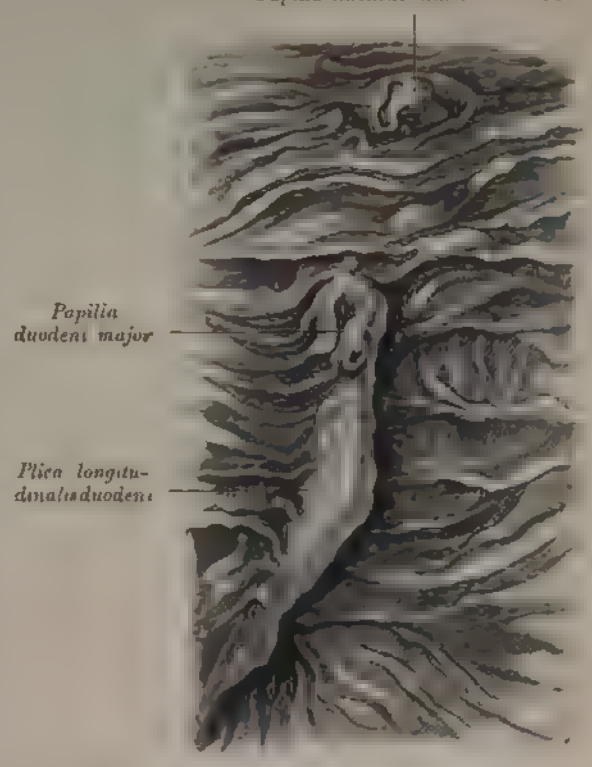

Fig. 401. Schleimhaut des *Duodenum* mit einer langen *Plica longitudinalis* und den *Papillae duodeni*.



Fig. 402. Schleimhaut des *Duodenum* mit einer kurzen *Plica longitudinalis* und den *Papillae duodeni*.

ANATOMIE



Fig. 403. Segment der Innenfläche des Dünndarmes
bei Lupenvergrößerung

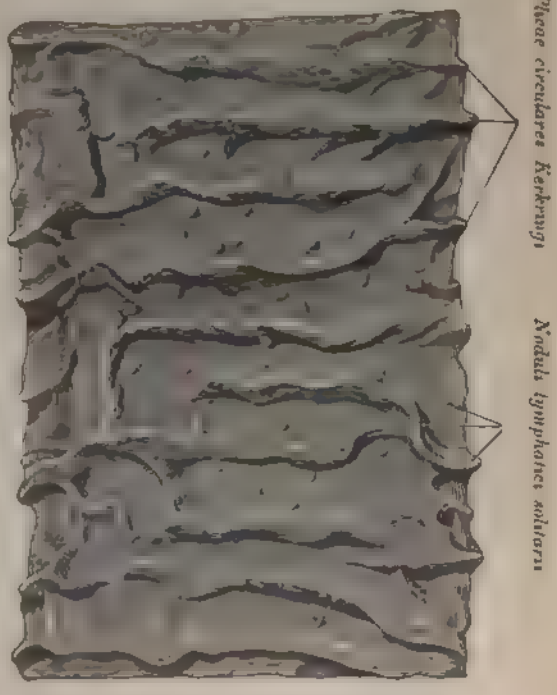

Fig. 404. *Jejunum*
von innen, der Länge nach geöffnet.

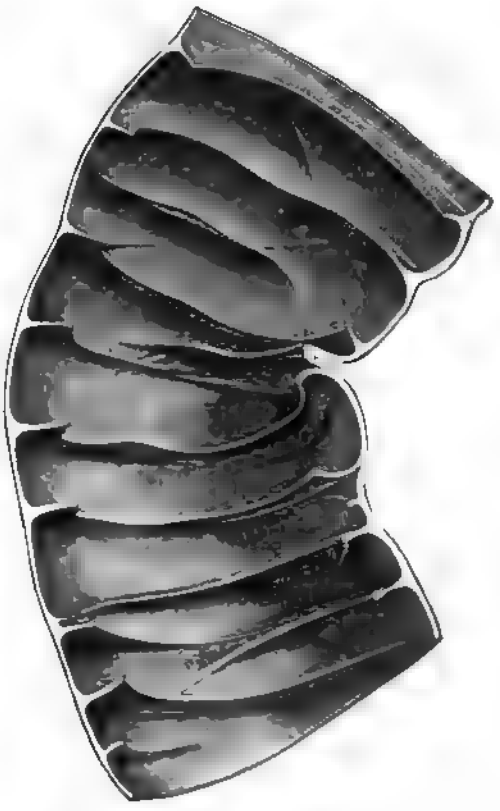

Fig. 405. *Jejunum, Plicae circulares* **in gehärtetem Zustand.**

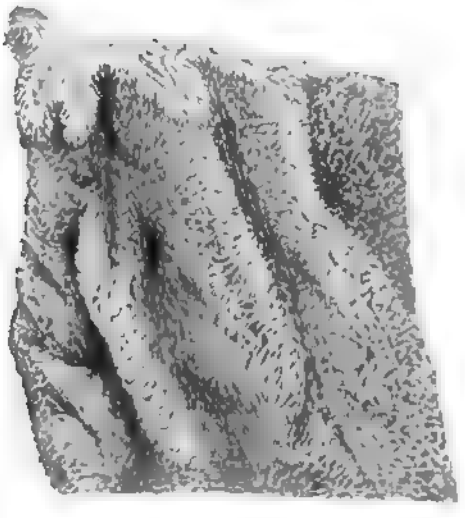

Fig. 406. *Jejunum* **mit Zotten.**



Fig. 407. Oberes *Ileum* mit Knötchen und einem Plaque. Kurze schmale *Plicae*

Fig. 408. Unteres *Ileum* mit einem Plaque und Knötchen. Schleimhaut glatt.

Die Dünndarmschleimhaut besitzt Querfalten, *Plicae circulares Kerkringi* (Fig. 404 u. 405), vom absteigenden Stück des *Duodenum* an bis gegen das Ende des *Ileum*; im *Duodenum* sind sie am längsten und stehen am dichtesten, je weiter unten, desto niederer und entfernter voneinander stehen sie; im Endstück fehlen sie (Fig. 408). Im absteigenden Stück des *Duodenum*, nahe am inneren Rande der hinteren Wand, befindet sich ein Längswulst, *Plica longitudinalis* (Fig. 401 u. 402), an dessen kranialem Ende die vereinigten *Duct. choledochus* und *pancreaticus* in das Darmlumen einmünden. *Papilla duodenalis major*. Entsprechend der Mündung des *Duct. pancreaticus accessorius* liegt die *Papilla duodenalis minor*. Dort, wo das *Ileum* in das *Caecum* mündet, bildet die Schleimhaut die doppellippige *Valvula coli* (Fig. 411 u. 413).

Die Schleimhaut des Dünndarmes ist in ihrer ganzen Ausdehnung mit Zotten, *Villi intestinales* (Fig. 403 u. 406), dicht besät; jede führt reichlich Blutgefäße und ein in ihrem Achsenteil verlaufendes einfaches oder Maschen bildendes Lymphgefäß.



Fig. 409. Dickdarm von innen.



Fig. 410. Dickdarm von außen.

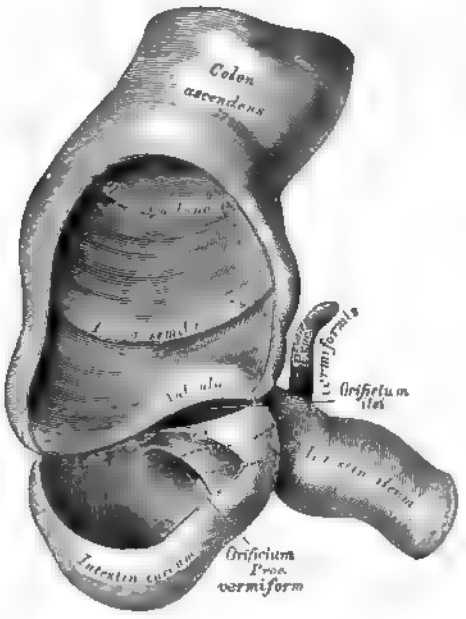

Fig. 411. Übergangsstelle des *Ileum* in das *Caecum* beim Erwachsenen. (1/2 natürl. Größe eines aufgeblasenen und getrockneten Darmes, mit teilweise abgetragener vorderer Wand.)

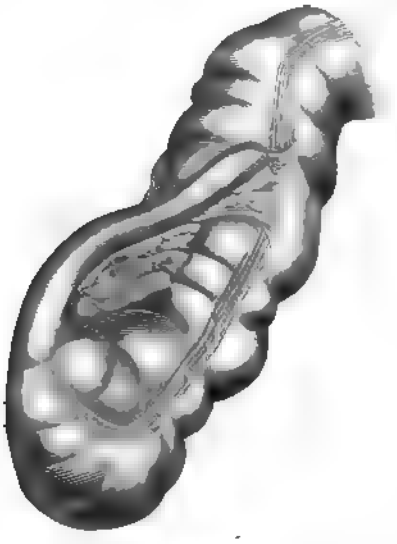

Fig. 412. Dorsale Fläche des *Colon ascendens* mit dem *Processus vermiformis*. (2/3 der natürl. Größe.)

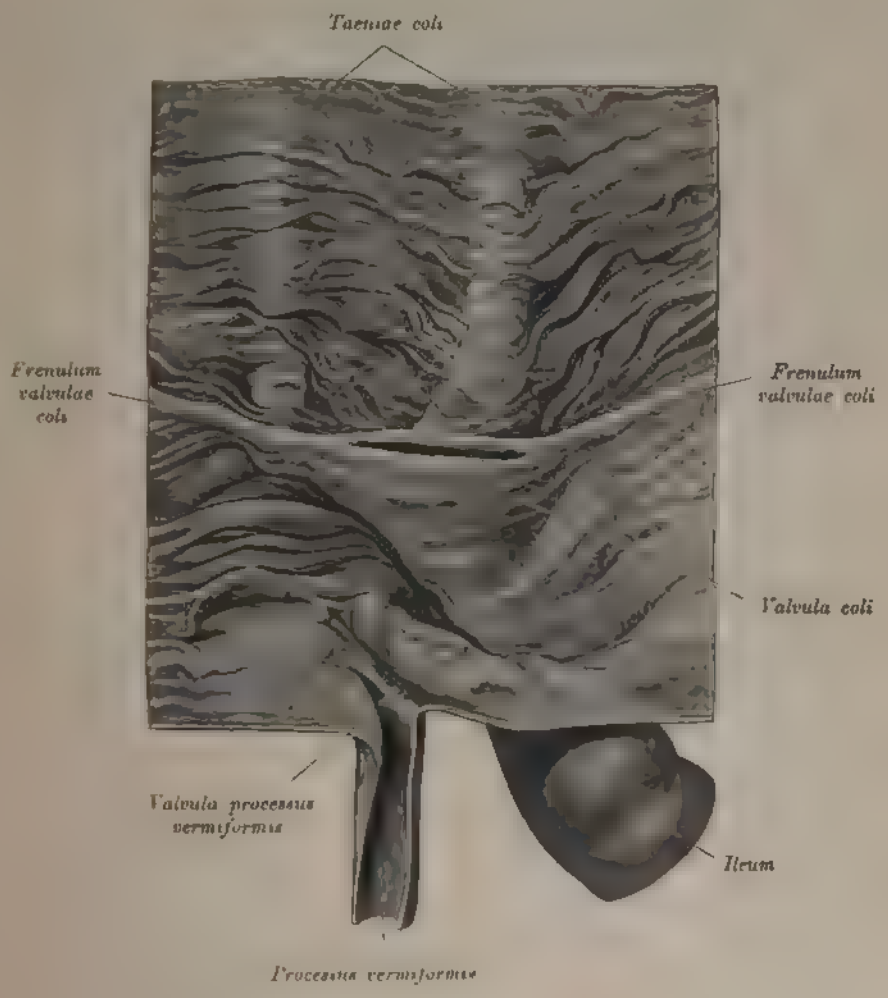

Fig. 413. Übergang des Dünndarmes in den Dickdarm. *Valvula coli, Caecum* **und** *Processus vermiformis:* **von der ventralen Seite geöffnet.**

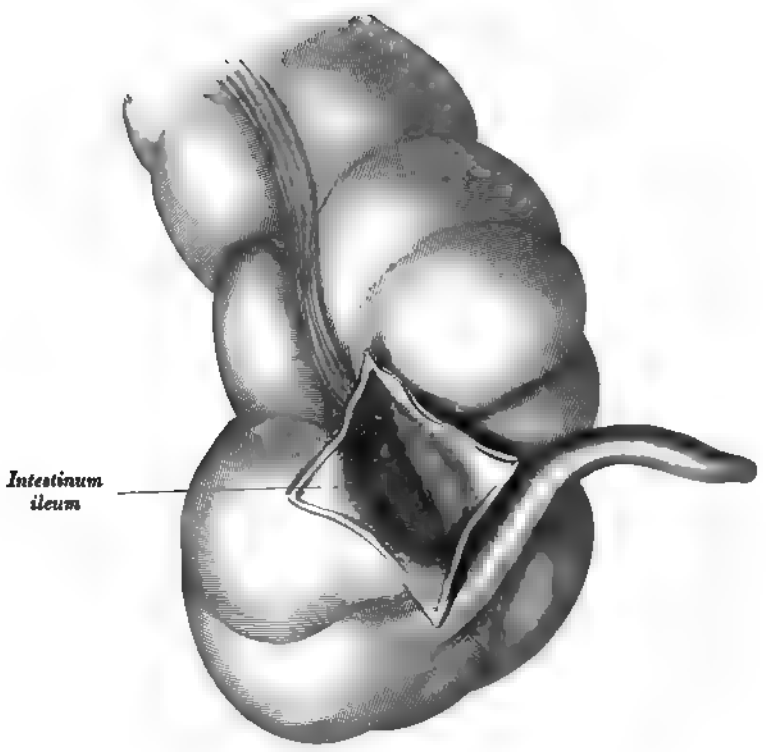

Fig. 414. *Valvula coli* **vom** *Ileum* **aus gesehen.**

(Die Klappe ist geschlossen, da das *Caecum* **durch Eingießen von Wasser gefüllt wurde.)**

Am Dünndarm existieren zwei Formen von Drüsen und zwei Formen von Lymphknötchen:

Die Lieberkühnschen Krypten, *Glandulae intestinales*, sind einfache Schläuche, die in den Zwischenräumen der Zottenbasen münden (Fig. 403).

Die Brunnerschen Drüsen, *Glandulae duodenales*, sind azinöse Schleimdrüsen, die nur im *Duodenum* vorkommen, besonders zahlreich im Anfangsstücke desselben (Fig. 400).

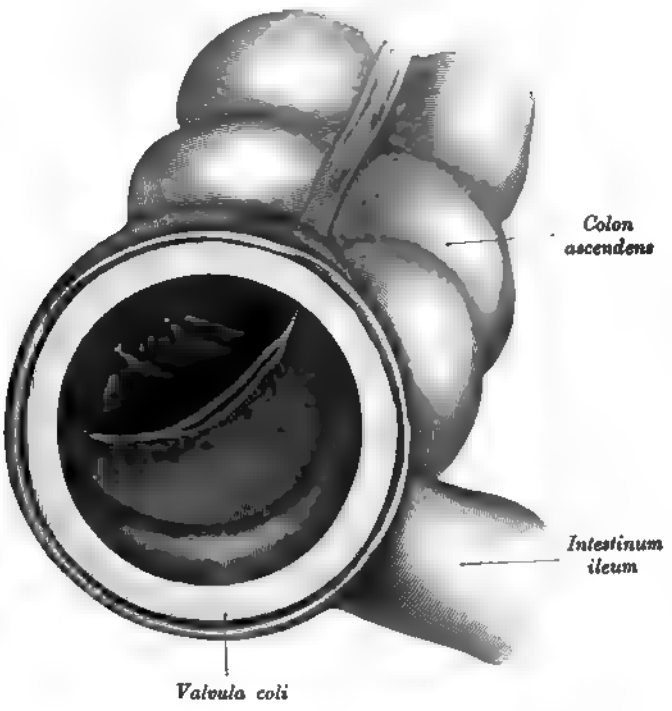

Fig. 415. ***Valvula coli*** **beim Einströmen von Flüssigkeit aus dem** ***Ileum*** **in das** ***Colon*****.**

(Die laterale Wand des *Caecum* wurde geöffnet und in die Öffnung eine mit einem Holzrahmen versehene Glasscheibe eingebunden.)

Die solitären Follikel, *Noduli lymphatici solitarii*, liegen zerstreut in der Darmschleimhaut; es sind lymphknötchenähnliche Bildungen von verschiedener Größe (Fig. 403, 404, 407 u. 408).

Die Peyerschen Lymphknötchengruppen, *Noduli lymphatici aggregati*, sind Anhäufungen von solitären Follikeln, in der Regel nur im *Ileum* gegenüber der Insertion des *Mesenterium* anzutreffen; ihr Längendurchmesser verläuft parallel jenem des Darmes (Fig. 407 u. 408).

Der Dickdarm beginnt als Blinddarm, *Caecum*, von dessen unterem Ende der 6—8 *cm* lange, wurmförmige Anhang, *Processus vermiformis* (Fig. 411 u. 412), ausgeht. Der *Processus vermiformis* liegt unter oder hinter dem *Colon ascendens*. Auf den Blinddarm folgt der Grimmdarm, *Colon*, als *Colon ascendens*, *Colon transversum* und *Colon descendens*; auf diese folgt das *Colon sigmoideum*, endlich der Mastdarm, *Intestinum rectum*, der am After, *Anus*, sein Ende erreicht. Nur das *Caecum* mit dem Wurmfortsatz, das *Colon transversum* und das *Colon sigmoideum* sind gewöhnlich bleibend vollständig vom Bauchfell überkleidet, am übrigen Teile des Dickdarmes fehlt dasselbe in verschieden großer Ausdehnung an der hinteren Fläche infolge der Verlötung des Darmrohres mit dem hinteren *Peritonaeum parietale*.

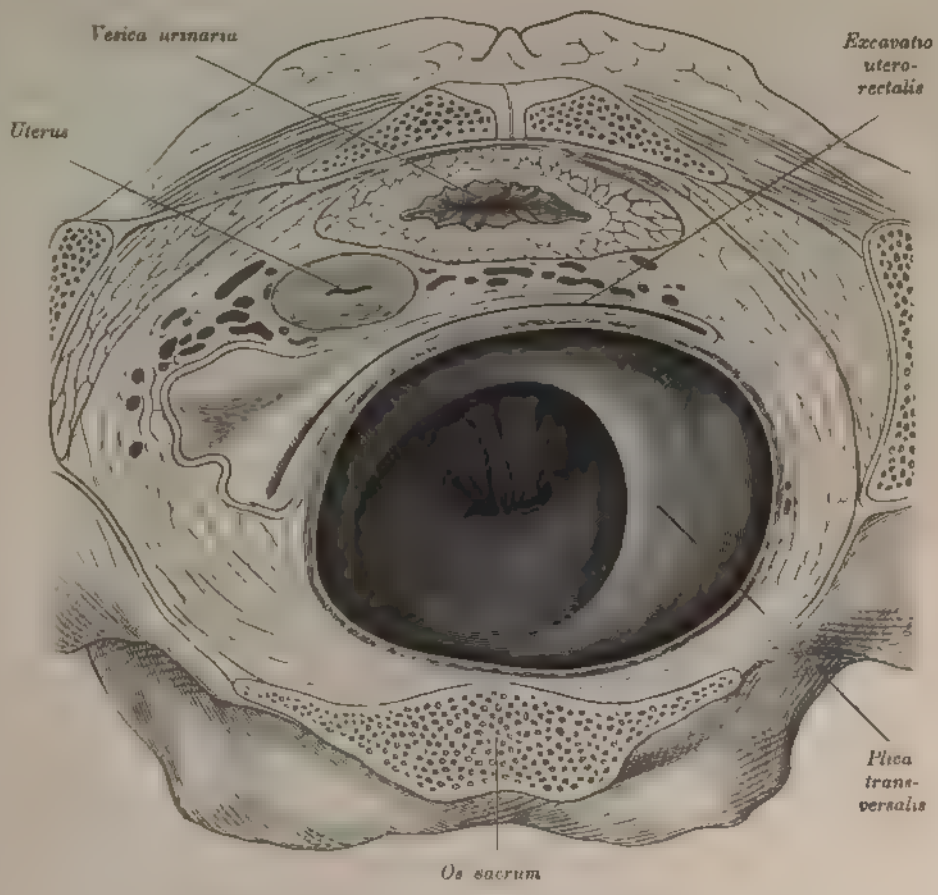

Fig. 416. Horizontalschnitt durch ein weibliches Becken *(Plica transversalis recti).*

Man sieht von oben in das stark ausgedehnte *Rectum*. Die *Plica transversalis* bildet eine breite, von der rechten Mastdarmwand abzweigende Falte, die sich auch auf die vordere und hintere Mastdarmwand erstreckt.

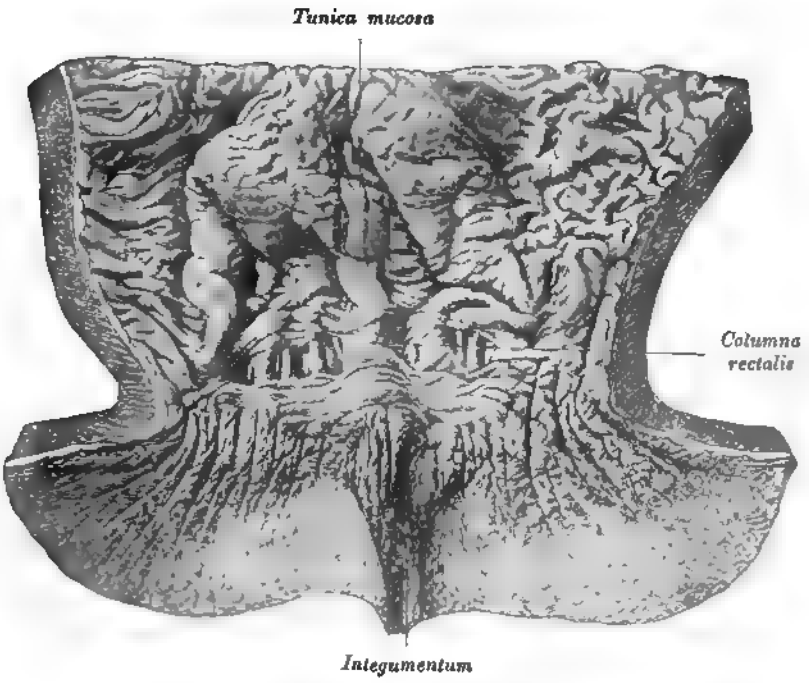

Fig. 417. Endstück des Mastdarmes mit dem *Anus*.

Die Schleimhaut des Dickdarmes bildet die mit Kreismuskelfasern versehenen *Plicae semilunares*, deren letzte *Plica transversalis* etwa 8 *cm* oberhalb des Afters liegt (Fig. 416); zwischen denselben findet man die Darmwand ausgebuchtet, *Haustra coli* (Fig. 409 u. 410).

Die Zotten fehlen, sie hören am Rande der *Valvula ileocaecalis* auf. Die Lieberkühnschen Drüsen enthalten sehr viele Becherzellen.

Die adenoide Substanz ist in Solitärfollikeln angeordnet.

Die meistens an den Biegungen des Dickdarmes an der Außenwand haftenden, mit Fett gefüllten Anhängsel heißen *Appendices epiploicae*.

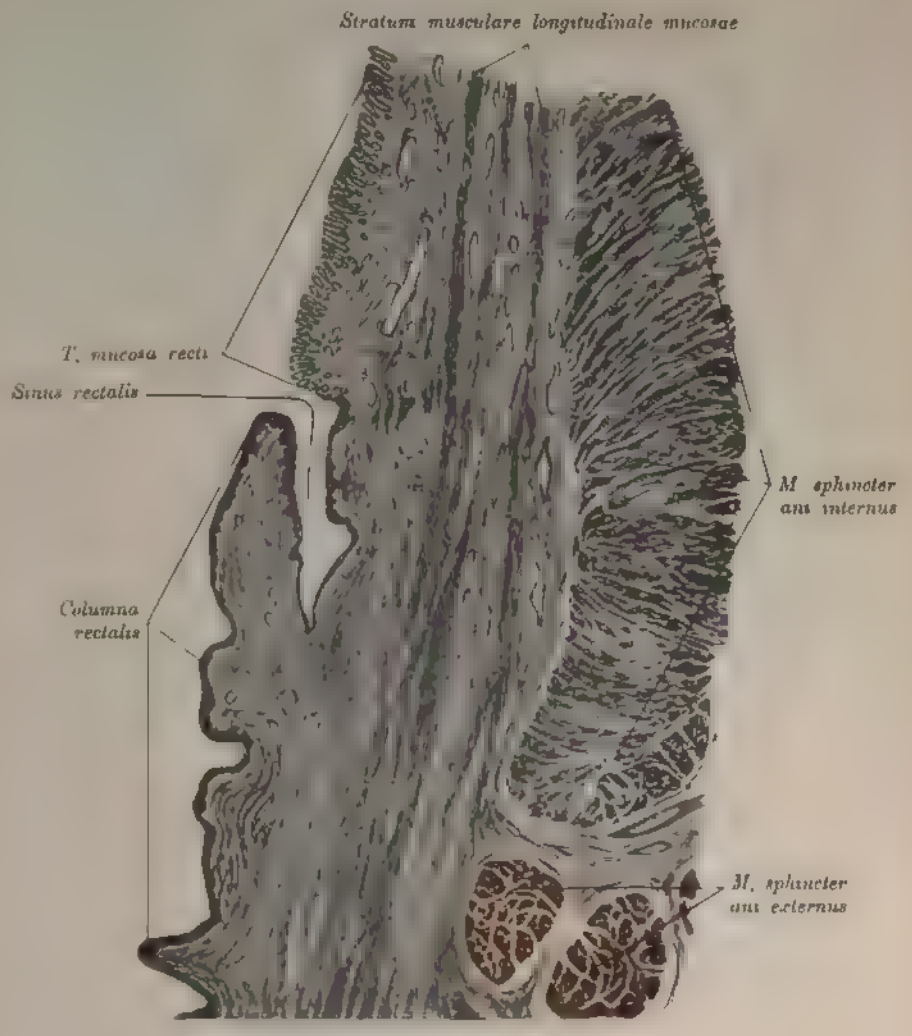

Fig. 418. Übergang der Rektalschleimhaut in die Haut.

Längsschnitt bei Lupenvergrößerung.

Am Schnitt ist gerade ein *Sinus rectalis*, zwischen Darmwand und *Columna rectalis* gelegen, getroffen. Der Übergang des geschichteten Plattenepithels in das typische Darmepithel vollzieht sich unvermittelt oberhalb des *Sinus rectalis*.

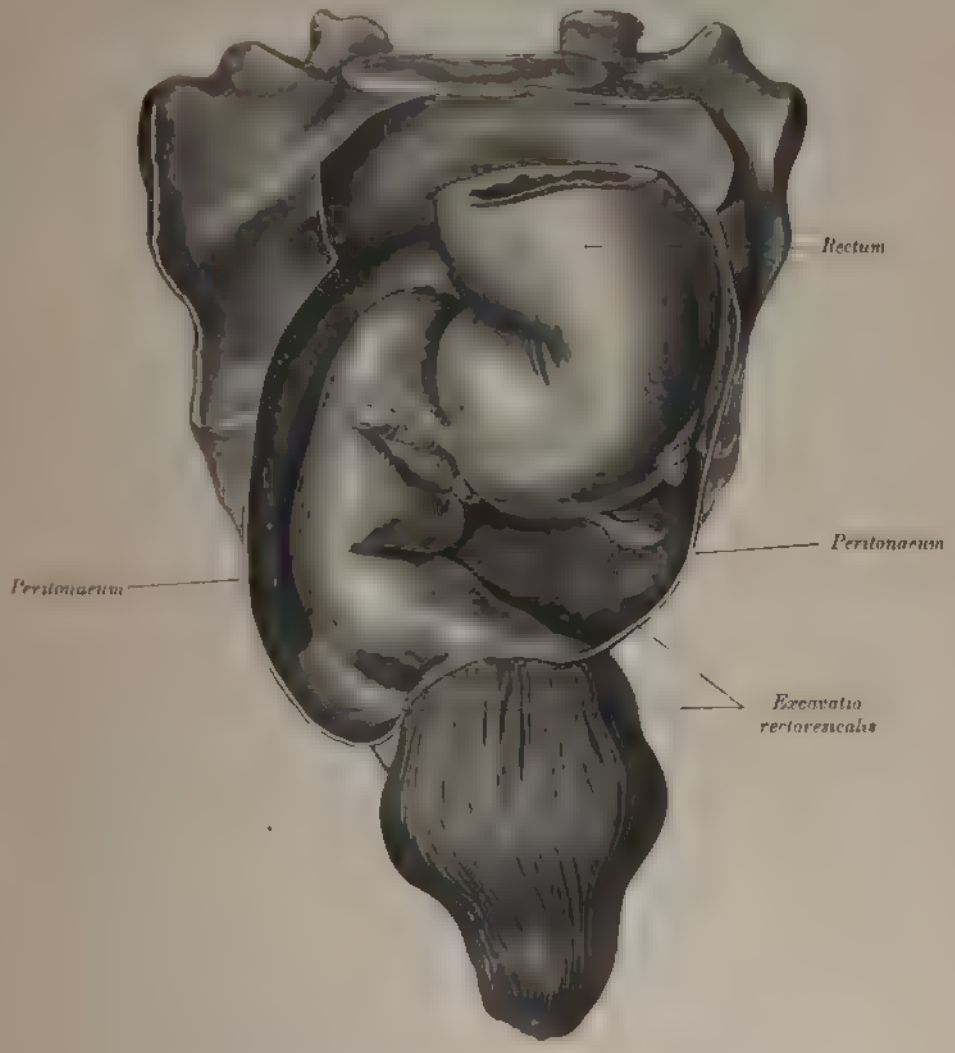

Fig. 419. Kreuzbein mit *Rectum* von vorne.

Man sieht den in der Beckenhöhle gelegenen sowie den extraperitonäalen, mäßig gefüllten Abschnitt des Mastdarmes.

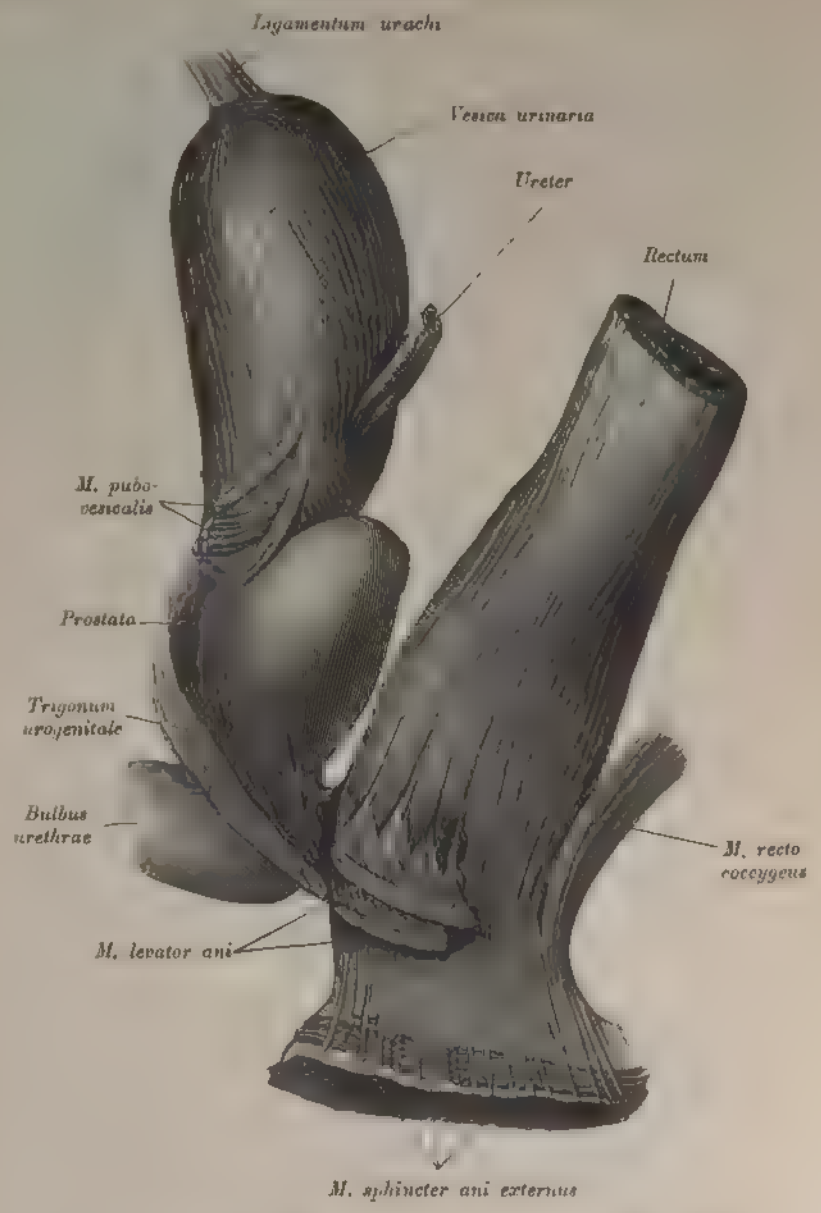

Fig. 420. Längsmuskulatur des Mastdarmes.

Vom *M. levator ani* wurde nur ein vorderes Stück belassen, um seine Verbindung mit der Mastdarmmuskulatur zu zeigen; die hintere Hälfte des *Levator ani* wurde vollständig entfernt. Man sieht, daß die Längsbündel der Mastdarmmuskulatur zwischen den Schichten des *M. sphincter ani externus* zur Haut verlaufen. Der *M. rectococcygeus* schließt sich dem *Stratum longitudinale* der Muskulatur an.

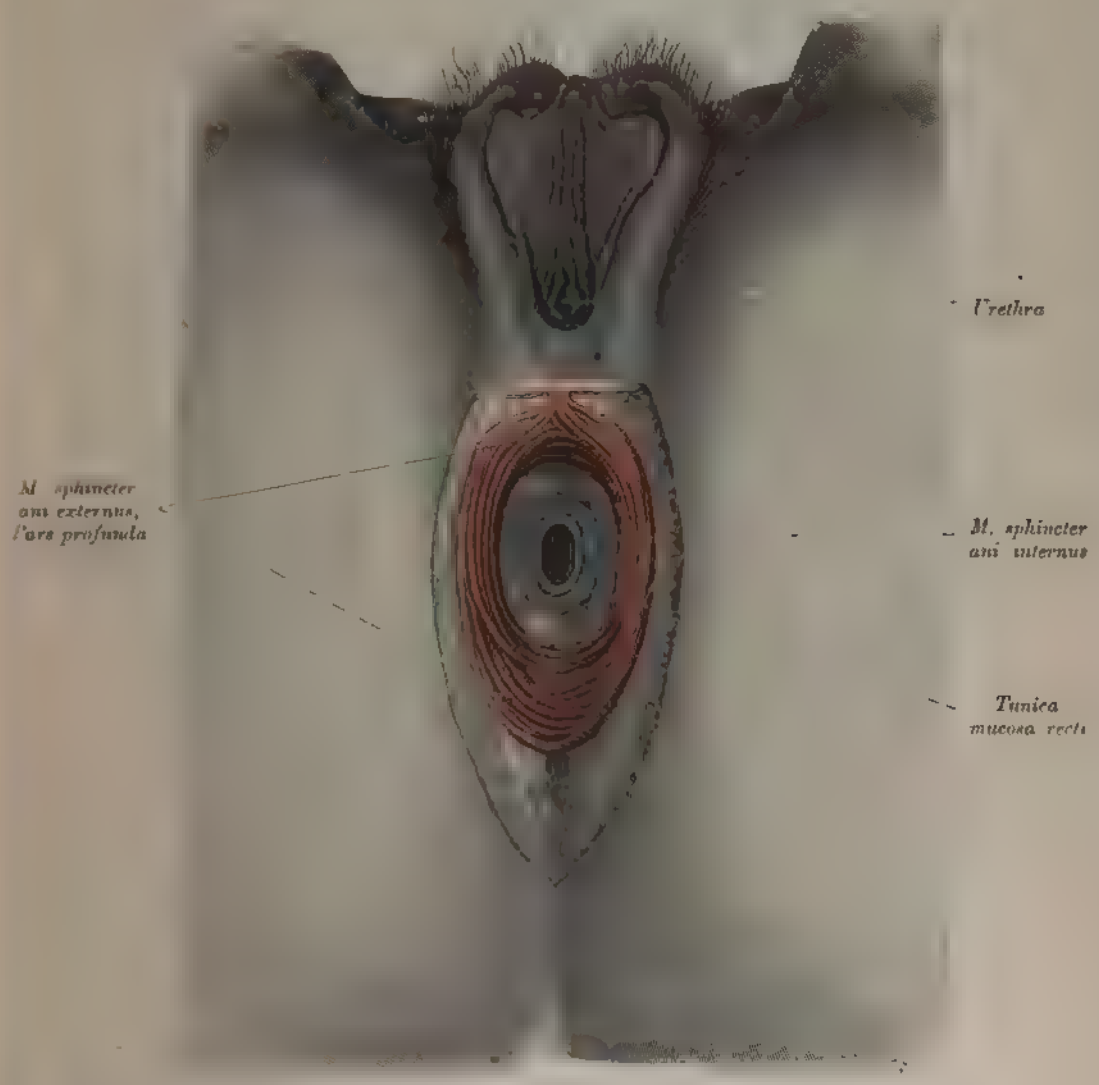

Fig. 421. *M. sphincter ani externus* und *internus.*

Die Haut und die Schleimhaut der *Regio analis* wurden entfernt.

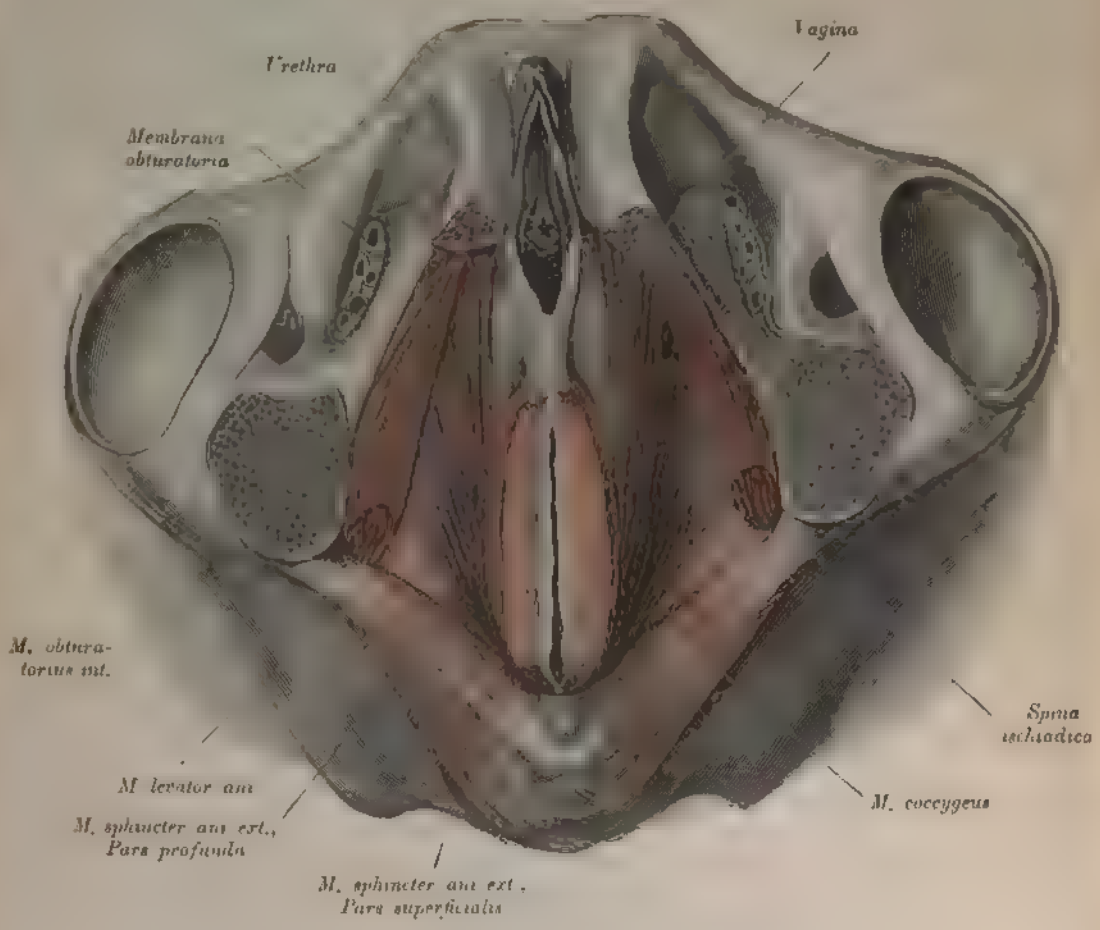

Fig. 422. *M. levator ani* und *M. sphincter ani* der Frau

von der kaudalen Seite

Unterhalb des *Promontoriums* geht das *Colon sigmoideum* in den Mastdarm, *Rectum*, über. Dieser läuft in einem nach vorne konkaven Bogen bis zur Steißbeinspitze und biegt hierauf nach hinten und unten ab (Fig. 419). Die erste Krümmung, *Curvatura sacralis*, hat in ihrem oberen Teile vollständigen, in ihrem unteren Teile nur vorne Peritonäalüberzug, die zweite Krümmung, *Curvatura perinealis*, ist gänzlich frei von Peritonäum.

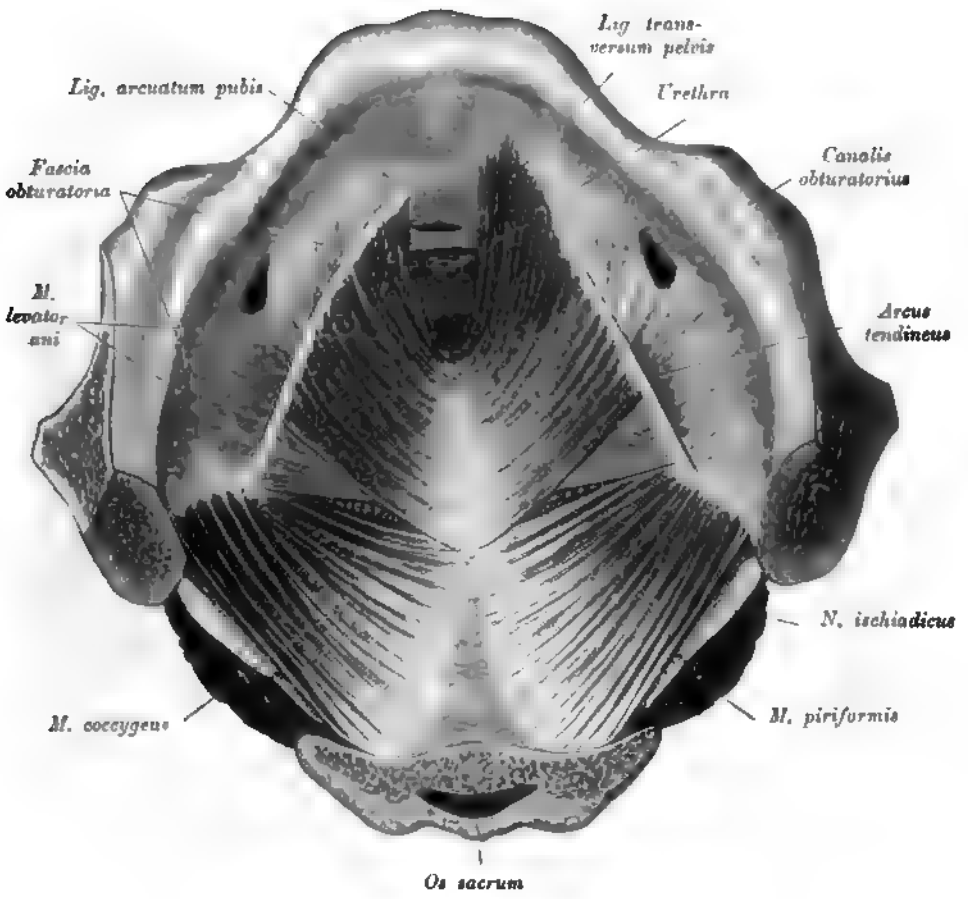

Fig. 423. *Mm. levator ani* und *coccygeus* des Mannes.

(Beckenboden des Mannes von oben.)

Längsfalten sind 5—8 am *Anus* vorhanden; sie heißen *Columnae rectales Morgagni* und schließen taschenartige Grübchen, *Sinus rectales Morgagni*, ein. Am unteren Rande der Taschen vollzieht sich der Übergang der Schleimhaut in die *Cutis* (Fig. 417 u. 418).

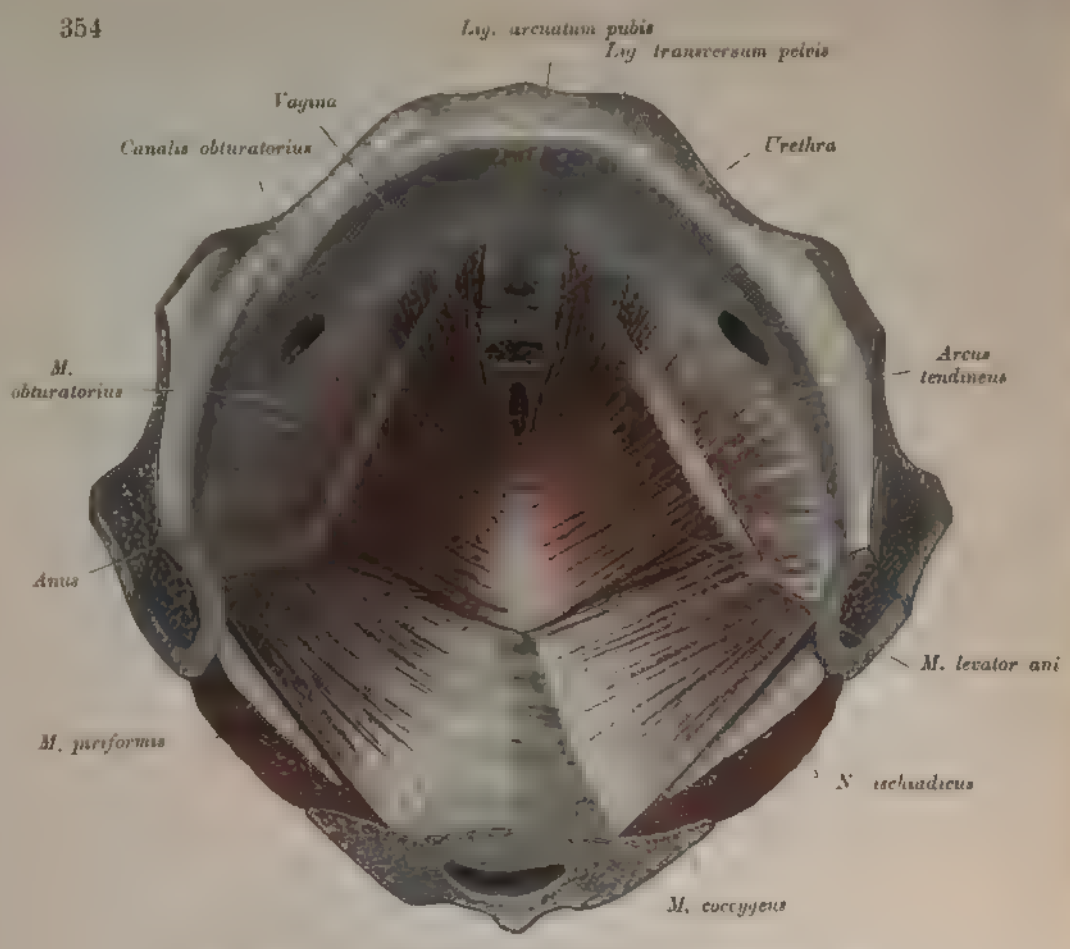

Fig. 424. *Mm. levator ani* und *coccygeus* der Frau.
(Beckenboden der Frau von oben.)

Die Muskelschicht des Dickdarmes ist zu drei Strängen zusammengeschoben, die *Taeniae coli* (Fig. 410; man unterscheidet eine *Taenia omentalis*, *mesocolica* und *libera*. Am *Colon sigmoideum* und am *Rectum* verbreitern sie sich zu einer ununterbrochenen Längsfaserschicht (Fig. 420; die Kreisfasern bilden am Ende des *Rectum* den *M. sphincter ani internus* Fig. 418 u. 421. Selbständige Muskeln des Mastdarmendes sind der *M. sphincter ani externus* und der *M. levator ani* Fig. 421—424).

Der *M. levator ani* und der *M. coccygeus* bilden das *Diaphragma pelvis*, welches im Verein mit dem *Diaphragma urogenitale* den muskulären Beckenboden darstellt. Der *M. levator ani* (Fig. 122, 123 u. 424) entspringt am *Arcus tendineus*, von der Symphyse bis zur *Spina ischiadica* reichend. Beide vorderen Hälften begrenzen einen sagittal gerichteten Spalt, durch welchen *Urethra*, *Vagina* und *Rectum* hindurchtreten, und vereinigen sich großenteils hinter dem *Rectum* zu einer *Aponeurose*, welche bis an das Kreuzbein reicht. Dieser *Aponeurose* liegt eine glatte Muskelschicht, *M. recto-coccygeus* Fig. 420), auf. Der *M. coccygeus* Fig. 423 u. 424) schließt an den *M. levator* **hinten an. Er entsteht an der *Spina ischiadica* und endet am letzten Kreuzwirbel und** am Steißbein. Außer dem glatten *M. sphincter ani internus* besitzt der Mastdarm **nach seinem Durchtritt durch den *M. levator ani* noch einen quergestreiften Schließ-**muskel, *M. sphincter ani externus*, an dem eine tiefliegende und eine oberflächliche Partie unterschieden wird Fig. 421 u. 422.

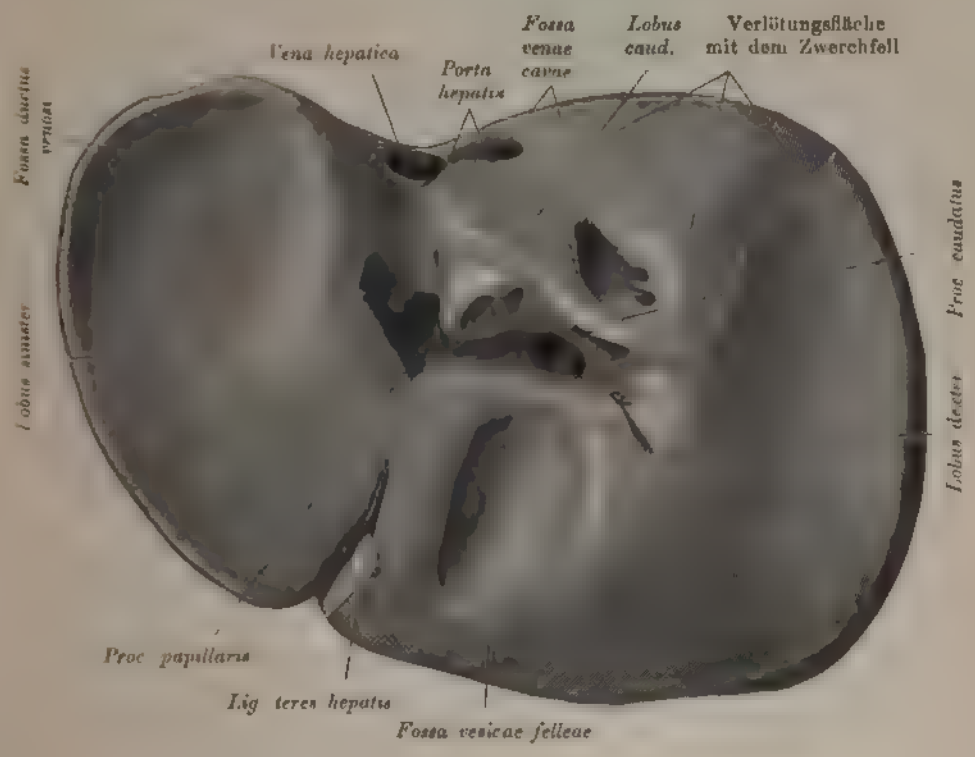

Fig. 425. Konkave Leberfläche mit den Lappen und Furchen.

Sämtliche Gebilde mit Ausnahme des *Lig. teres hepatis* wurden aus ihren Verbindungen und aus der *Porta hepatis* entfernt.

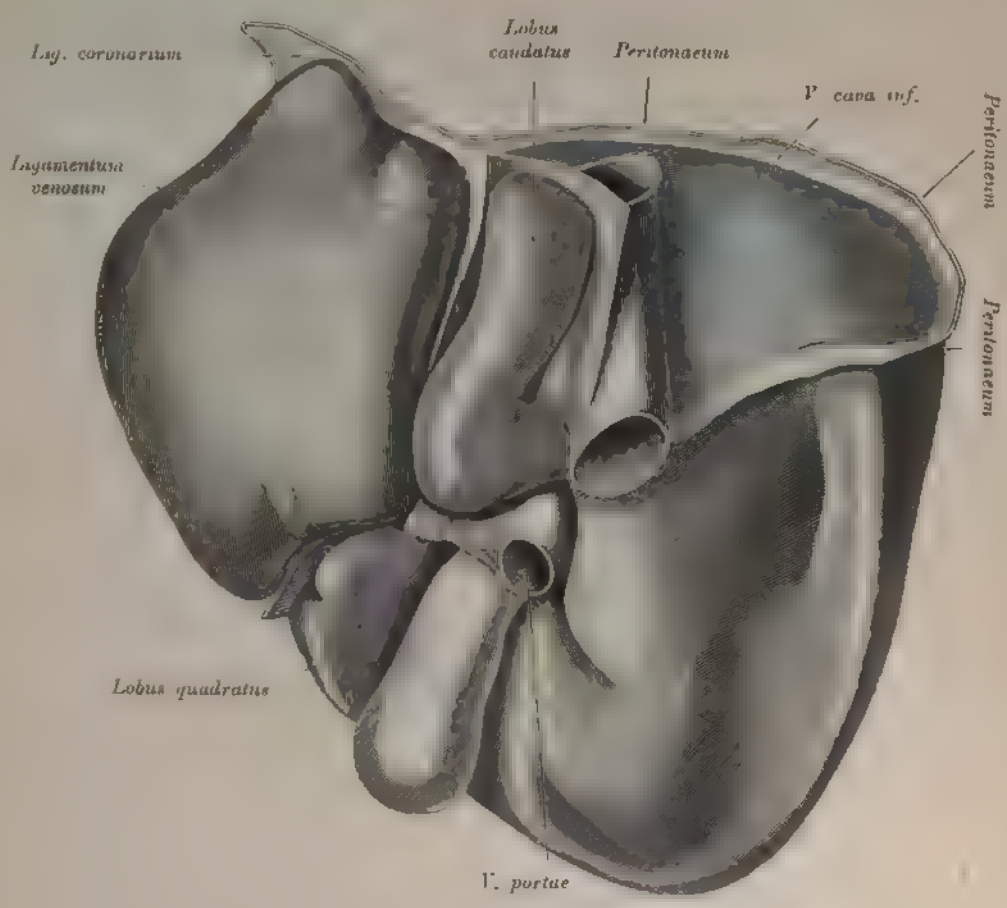

Fig. 426. Untere Fläche der Leber.

Am rechten Lappen sieht man die Umschlagstelle des Bauchfelles und die mit dem Zwerchfell verwachsene, vom *Peritonaeum* freie Stelle blau.

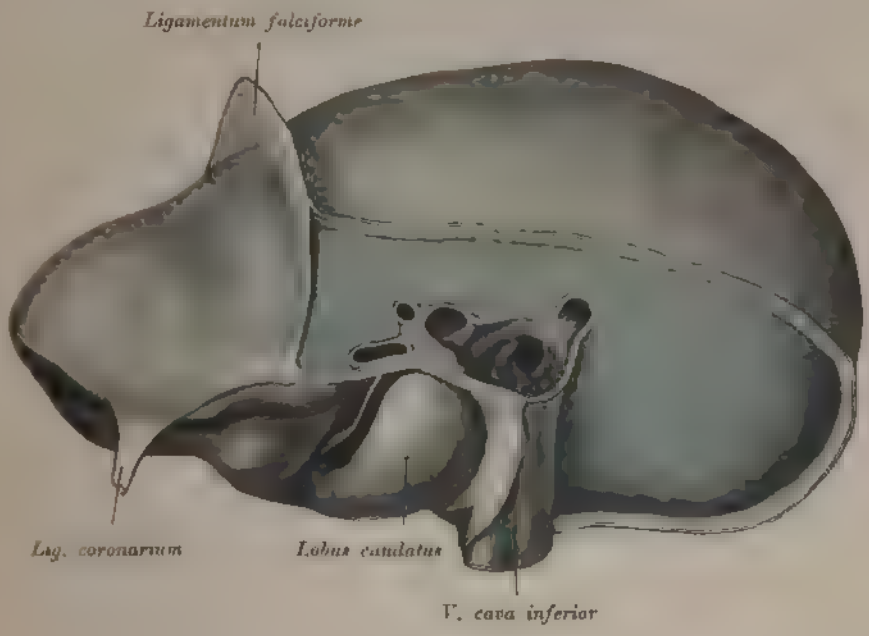

Fig. 427. Hintere Fläche der Leber.

Der bauchfellfreie Anteil der Leber ist ähnlich wie in Fig. 426 blau getärbt. In der *Vena cava inferior* sind die Mundungen von Lebervenen sichtbar.

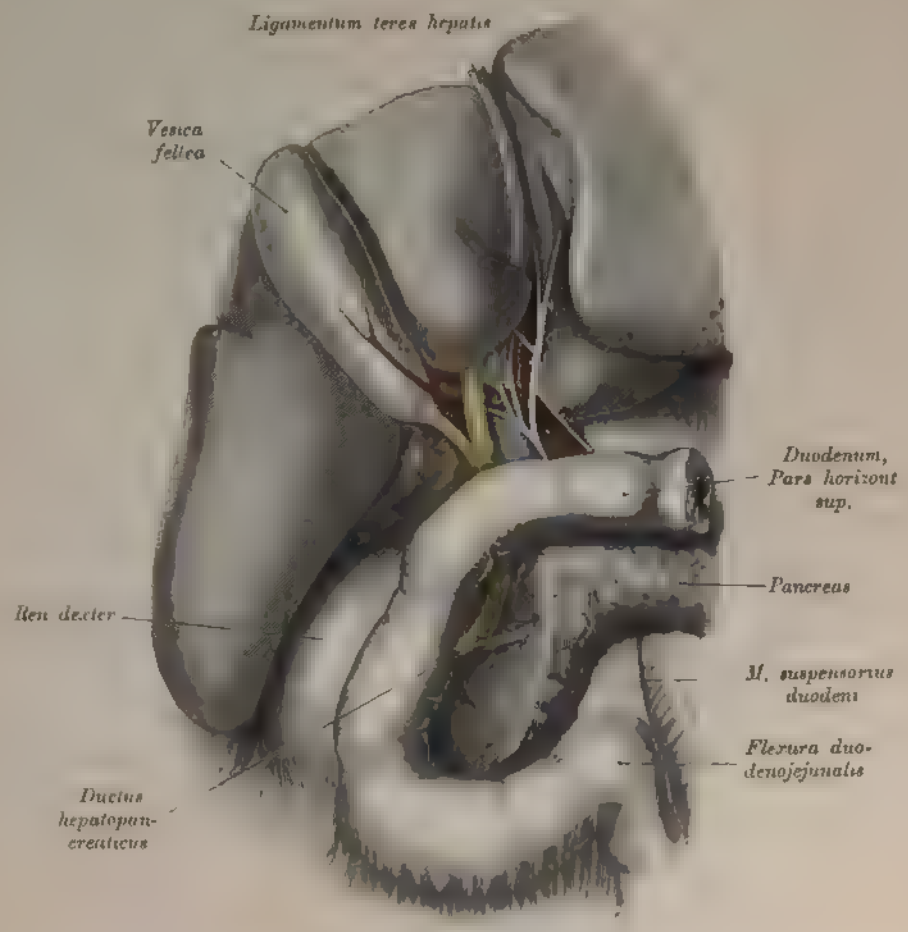

Fig. 428. *Ductus hepatopancreaticus, Ligamentum hepatoduodenale.*

Die Gebilde des *Lig. hepatoduodenale* wurden präpariert und vom Kopfe des *Pancreas* so viel abgetragen, bis die Endstücke des *Ductus choledochus* und des *Ductus pancreaticus* mit ihrer Einpflanzungsstelle am *Duodenum* zum Vorschein kommen. Im *Lig. hepatoduodenale* sind dargestellt: Die *A. hepatica* (links), die *Ductus cysticus, hepaticus* und *choledochus* (rechts), ferner zwischen den letzteren und der *Arteria hepatica* die *V. portae*. Mit den Gefäßen verlaufen die Nerven der Leber.

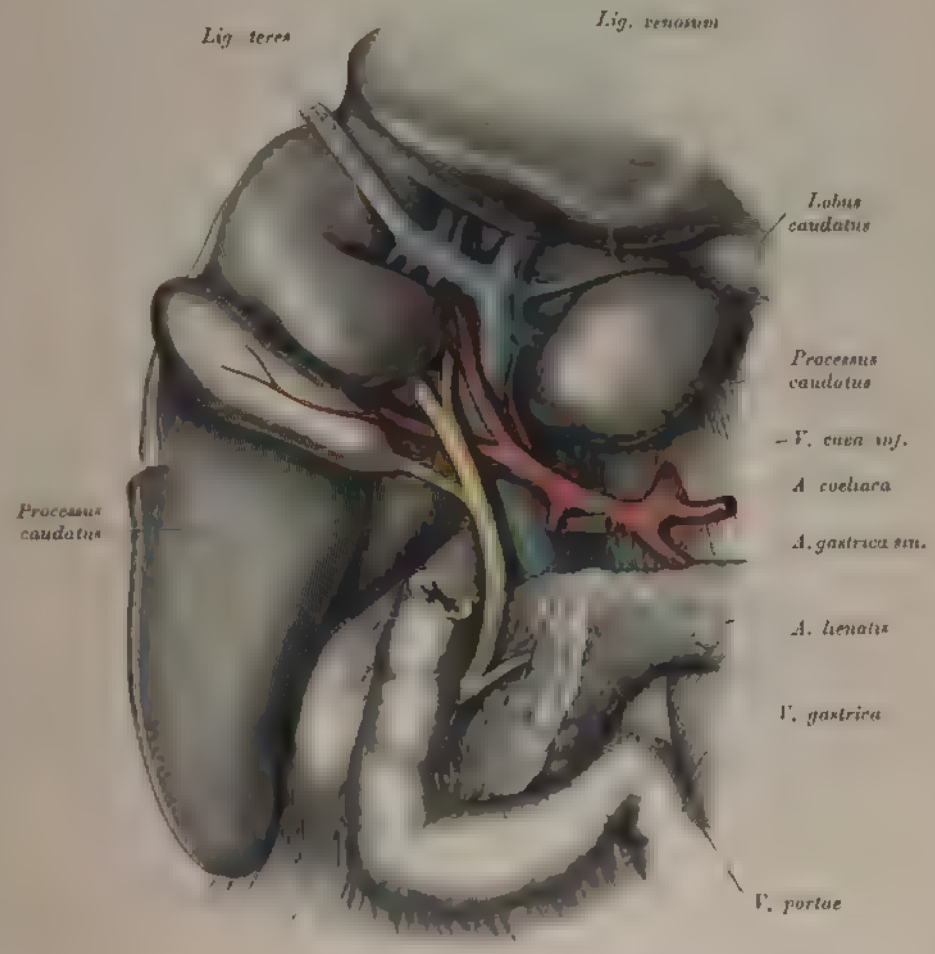

Fig. 429. *Fossae sagittales hepatis, Portu hepatis.* **Gebilde des *Ligamentum hepatoduodenale.***

Die *Pars horizontalis superior duodeni* wurde entfernt, um den *Ductus choledochus* seiner ganzen Länge nach freizulegen. Man sieht in den *Fossae sagittales* Links das *Lig. teres* und das *Lig. venosum (Arantii)*, rechts die Gallenblase und die hinter dem *Proc. caudatus* emporziehende *V. cava inferior*.

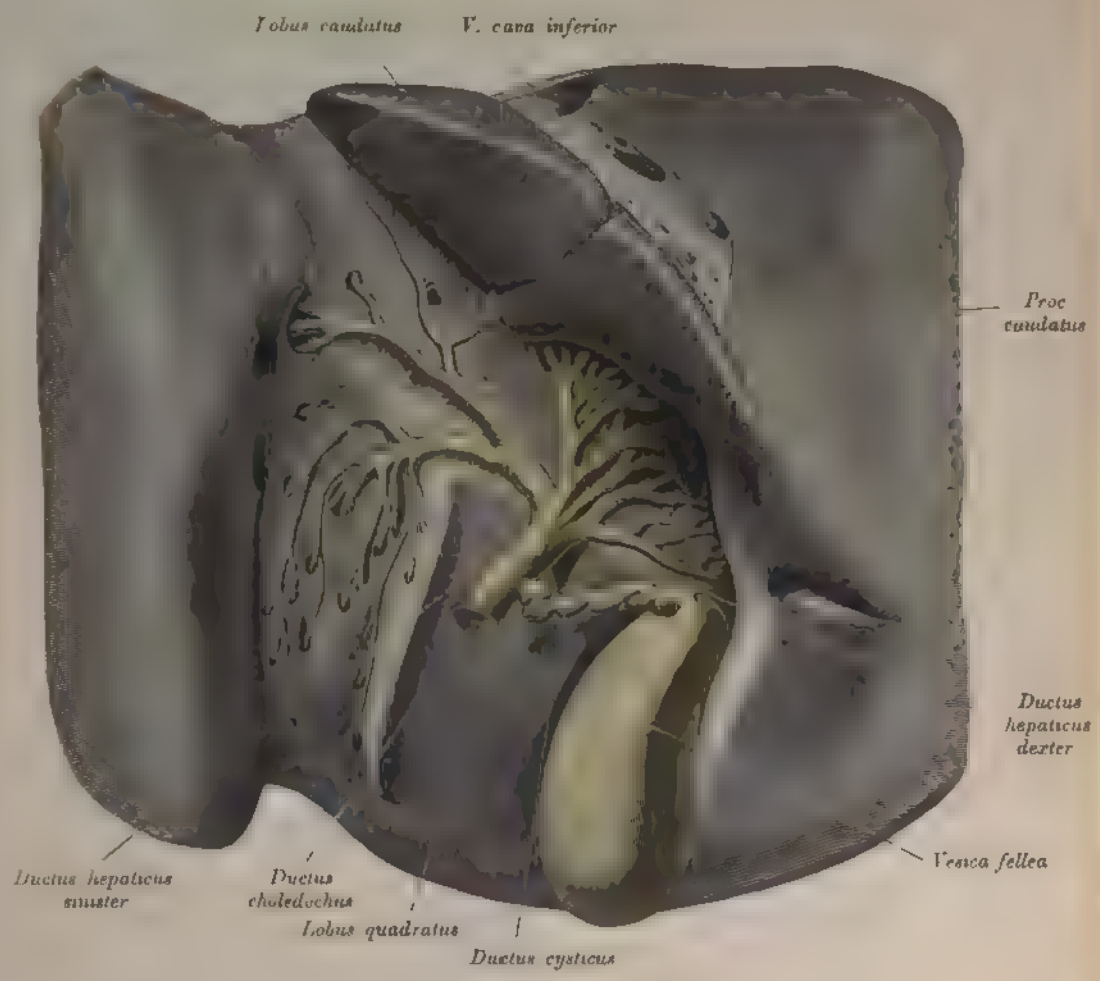

Fig. 430. Verzweigungen der *Ductus hepatici* am *Hilus hepatis*.

Die Verzweigungen der *Arteria hepatica* und der *Vena portae* wurden entfernt, um die grösseren Gallengänge sichtbar zu machen.

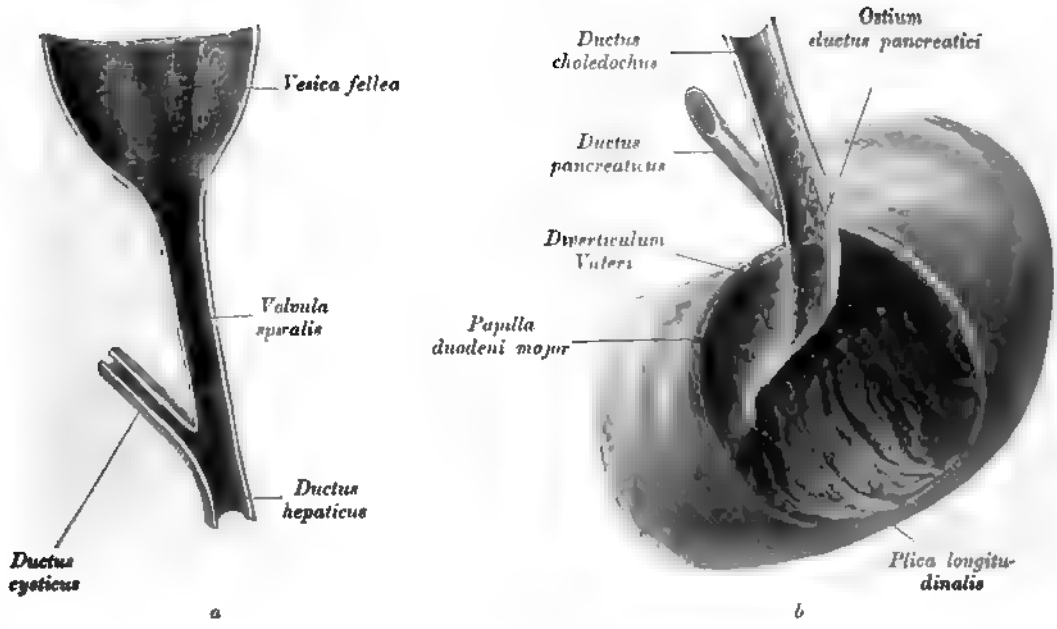

Fig. 431. *Ductus choledochus* **bis zur Mündung ins** *Duodenum* **gespalten.**

a Distales Stück des Gallenganges mit einem Teil der Gallenblase und der *Valvula spiralis*. *b* Proximales Stück des Gallenganges mit dem *Diverticulum Vateri* und der Mündung des *Ductus pancreaticus*.



Fig. 432. Schleimhaut des *Ductus choledochus* mit den Falten und Grübchen.

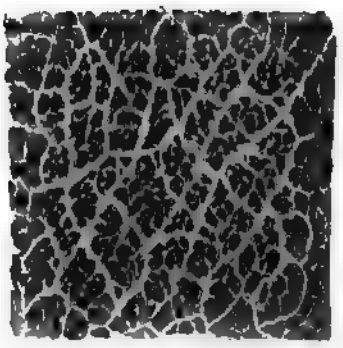

Fig. 433. Schleimhaut der Gallenblase mit den *Plicae tunicae mucosae*.

Die Leber, *Hepar*, zerfällt in zwei Lappen, in einen rechten und einen linken. Die *Incisura hepatis* im vorderen Rande und der Ansatz des *Ligamentum falciforme hepatis* auf der oberen Fläche bilden die Grenze zwischen beiden Lappen. An der unteren Fläche werden durch zwei sagittale und eine frontale Furche der vordere *Lobus quadratus* und der hintere *Lobus caudatus Spigeli* von beiden seitlichen Lappen geschieden. Doch gehören die zwei genannten Lappen der rechten Leberhälfte an. In der Querfurche, in welcher auch das *Ligamentum hepatoduodenale* entspringt, befindet sich die *Porta hepatis* (Fig. 425 430).

In der linken Längsfurche verläuft vorne die Nabelvene bezw. deren Rest, das *Ligamentum teres*, hinten der *Ductus venosus Arantii* bezw. das *Ligamentum venosum*. Die rechte Furche enthält vorne die Gallenblase, hinten ein Stück der Hohlvene.

Im Bereich des rechten Lappens ist die Leber mit ihrem hinteren Rande festgewachsen. Sonst hat sie überall Peritonäalüberzug. Dieser steht oben durch eine vom Zwerchfell kommende Duplikatur, *Ligamentum alare s. coronarium*, vorne durch eine von der vorderen Bauchwand kommende Duplikatur, *Ligamentum falciforme*, mit dem *Peritonaeum parietale* in Verbindung.

Der freie Rand des *Ligamentum suspensorium* enthält die Nabelvene oder deren Rest, das *Ligamentum teres*.

Die Leber liegt im rechten *Hypochondrium*, reicht aber über die Leibesmitte hinaus. Mit der oberen konvexen Fläche schmiegt sie sich dem Zwerchfelle an.

Der Ausführungsgang der Leber, *Ductus hepaticus*, welcher sich aus mehreren Zweigen bildet (Fig. 430), vereinigt sich mit dem *Ductus cysticus* zum *Ductus choledochus*. Dieser zieht dorsal von der *Pars horizontalis superior duodeni* zum Pankreaskopf, hierauf längs der *Plica longitudinalis* des *Duodenum* und mündet an der hinteren Fläche desselben gemeinschaftlich mit dem *Ductus pancreaticus* (Fig. 429).

Die Gallenblase, *Vesica felleae*, liegt im vorderen Abschnitte der *Fossa longitudinalis dextra*; sie ist birnförmig, ihr Grund überragt den vorderen Leberrand, ihr mehrfach geknickter Hals geht in den *Ductus cysticus* über. Die Schleimhautfläche ist mit polygonen Fältchen besetzt; im Halse der Blase und des *Ductus cysticus* bildet die Schleimhaut eine mehr oder weniger spiral verlaufende Klappe, die *Valvula spiralis (Heisteri)*.

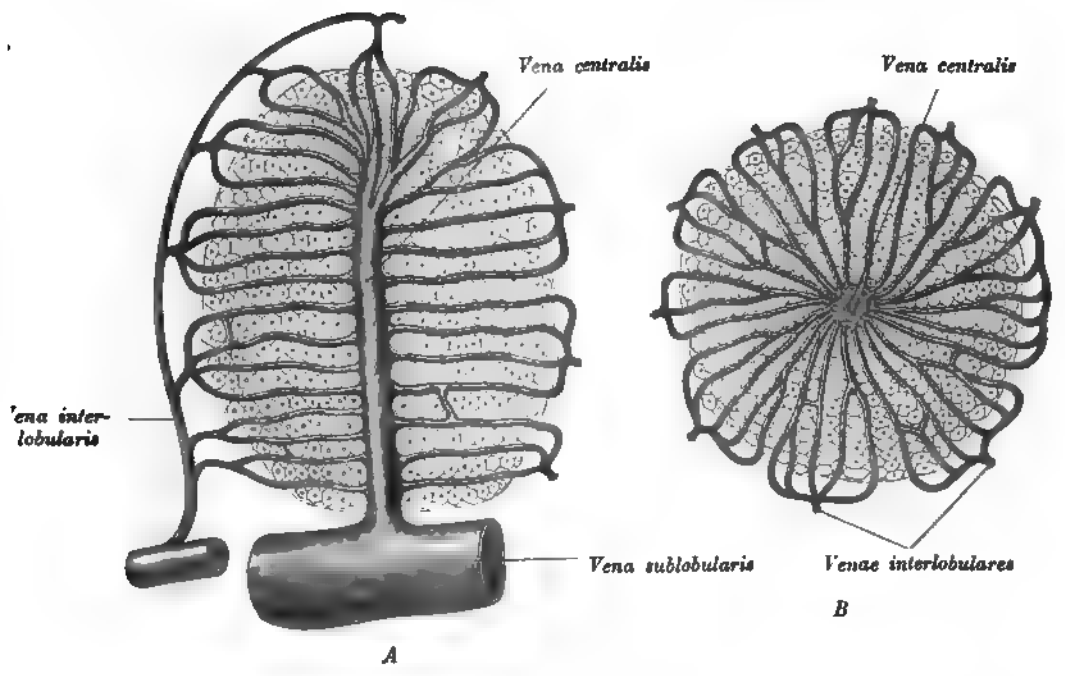

Fig. 434. Schema eines Leberläppchens: *A* am Längsschnitt, *B* am Querschnitt.

Die Leber ist nach dem Typus einer tubulösen, zusammengesetzten Drüse aufgebaut. Die Leberzellen sind unregelmäßige Zellen mit körnigem Protoplasma, Pigment und Fettropfen. Die Leberzellen sind in Leberläppchen angeordnet, die Läppchen sind durch Bindegewebe, welches aus der *Porta* stammt, *Capsula Glissoni*, voneinander geschieden und von den Verzweigungen der Pfortader, *Venae interlobulares*, umgeben. Die *Venae interlobulares* fließen in radiären Kapillaren der in der Mitte des Läppchens gelegenen *Vena centralis s. intralobularis* zu. Die *Venae centrales* stellen die Wurzeln der Lebervenen dar und münden in die *Venae sublobulares*. Das von der Arterie gelieferte Blut kommt, nachdem es venös geworden, in die *Venae interlobulares*. Man nennt sie innere Pfortaderwurzeln. Der Weg des Blutes ist also durch die *Vena portae* in die *Venae interlobulares*, von hier durch Kapillaren in die *Venae centrales*, hierauf durch die *Vena sublobularis* in die Lebervenen, welche in die *Cava* münden.

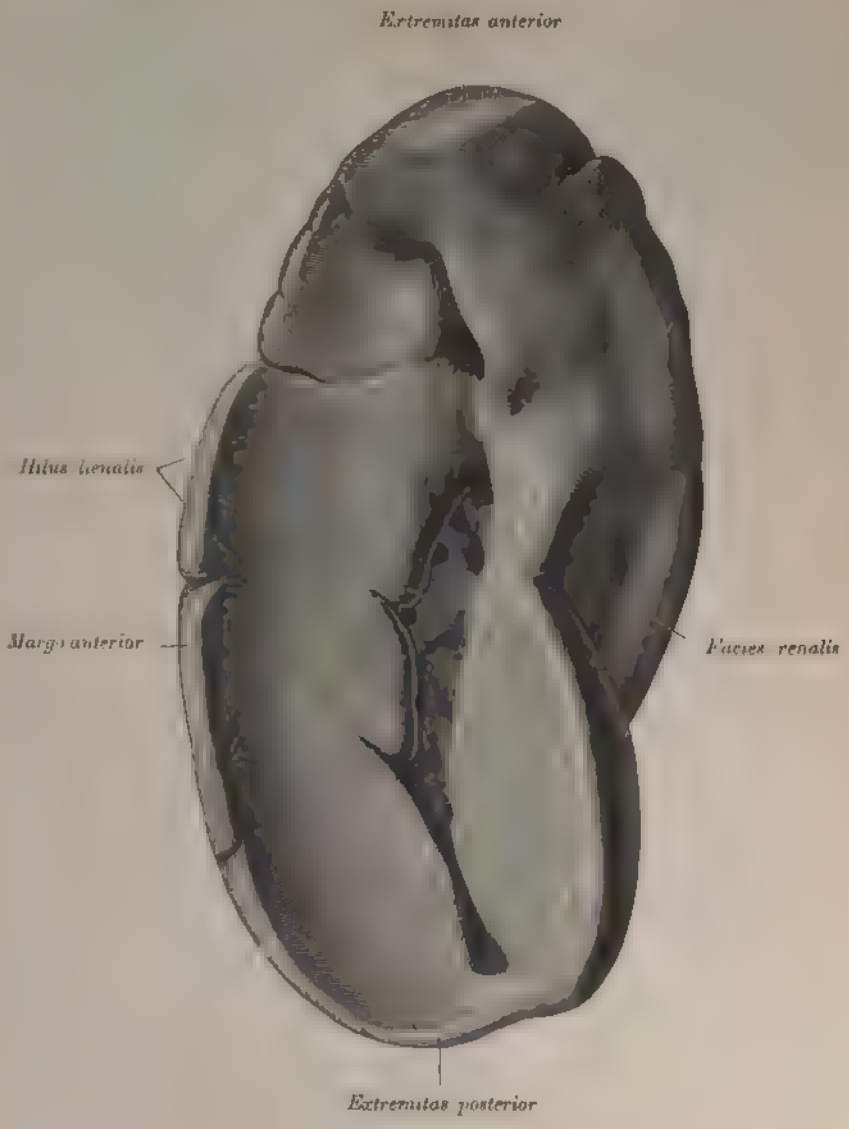

Fig. 435. Mediale Fläche der Milz mit dem *Hilus* und der *Facies renalis*, die Gebilde des *Hilus* wurden entfernt.

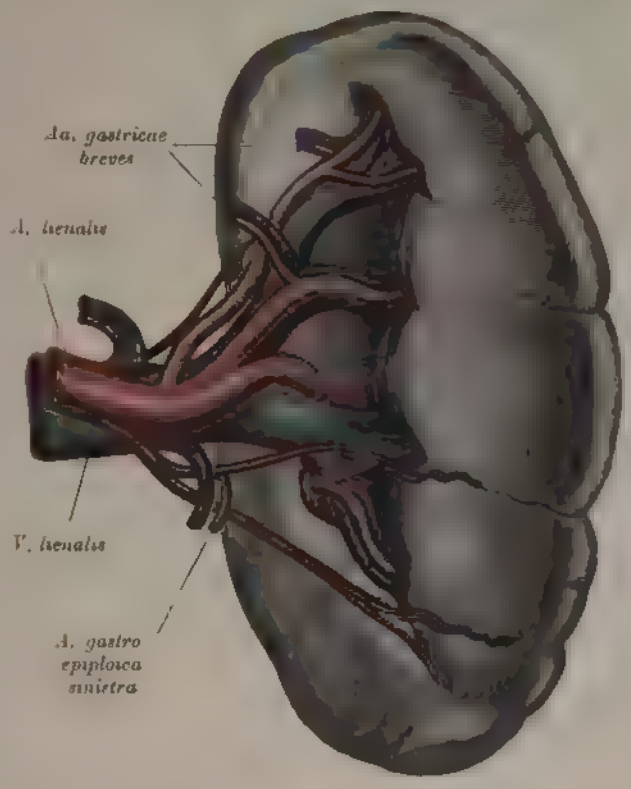

Fig. 436. Mediale Fläche der Milz mit den ein- und austretenden Gefäßen.

Die Milz, *Lien*, liegt in der linken *Regio hypochondrica* neben dem *Fundus ventriculi*. Die äußere Fläche *Facies diaphragmatica* berührt die konkave Fläche der *Pars costalis diaphragmatis*, die innere Fläche (*Facies gastrica*) mit dem *Hilus lienis* den Magen. Hinter dem Hilus liegt das *Tuber lienale*, welches die *Facies renalis* nach vorne begrenzt. Der vordere Milzrand ist zugeschärft, der hintere stumpf (Fig. 435). Der Bauchfellüberzug (*Tunica serosa*) steht mit dem des Magens durch das *Lig. gastrolienale* in Verbindung; überdies ist die Milz mit der *Tunica albuginea* bekleidet, welche die *Trabeculae lienis* in das Parenchym hineinsendet; in den Räumen der bindegewebigen Balken liegt die *Pulpa lienis*, zahlreiche *Noduli lymphatici lienales* (*Malpighii*) tragend.

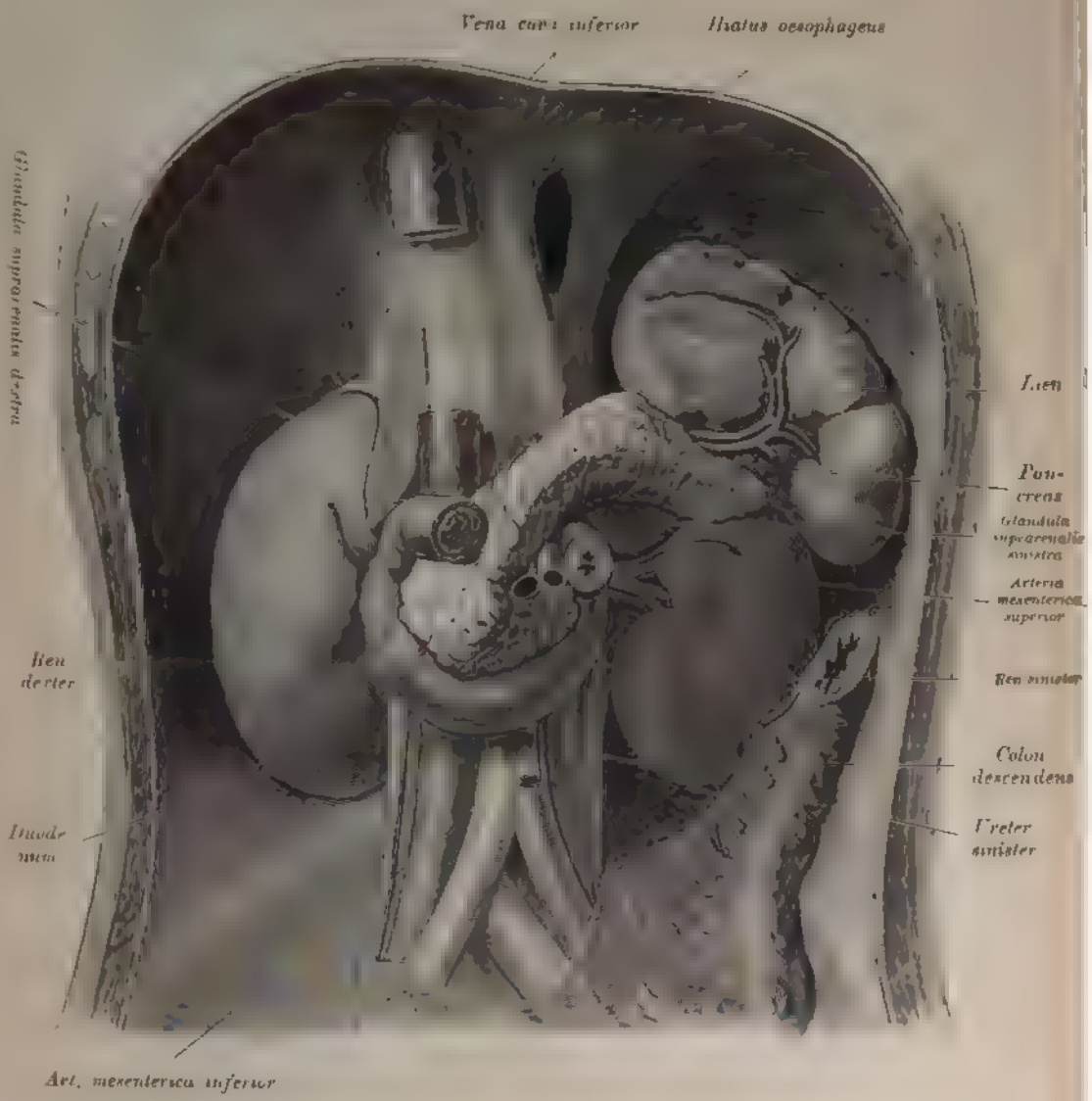

Fig. 437. Gestalt und Lage des *Pancreas*.

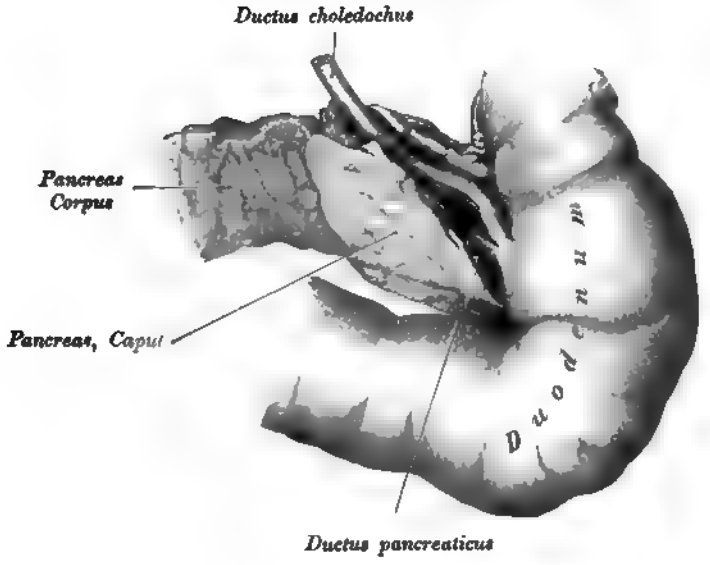

Fig. 438. Dorsale Fläche des *Pancreas*, *Ductus choledochus* und *Ductus pancreaticus*.

Die Bauchspeicheldrüse, *Pancreas*, am Querschnitt von stumpfdreieckiger Gestalt, liegt hinter dem Magen, auf dem Lendenteile des Zwerchfelles (Fig. 437); sie stößt mit der verschmächtigten *Cauda* an die Milz, das verdickte *Caput* liegt in der Krümmung des *Duodenum*. Man unterscheidet an der Bauchspeicheldrüse drei Flächen *(Facies anterior, posterior et inferior)* und drei Ränder *(Margo superior, anterior et inferior)*.

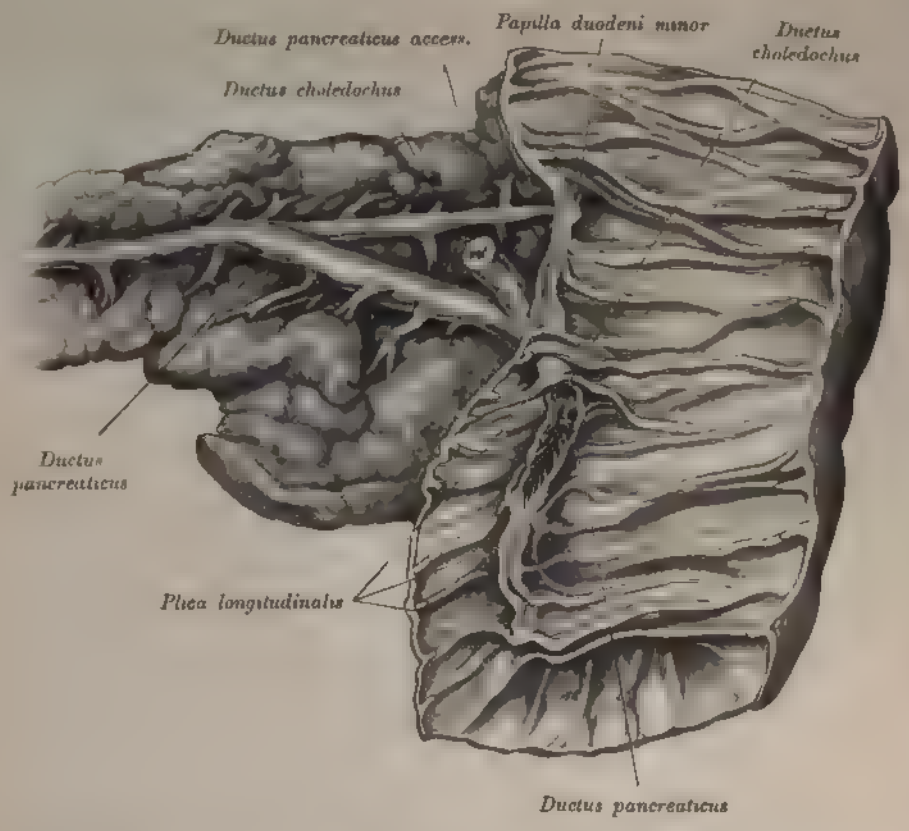

Fig. 439. Schleimhaut des *Duodenum* mit der *Plica longitudinalis* und der *Papilla minor*. *Pancreas* mit seinen Gängen.

(Die obere Hälfte der *Plica longitudinalis* stellt in diesem Falle eine mit zahlreichen Fältchen versehene Rinne dar, an deren proximalem Ende die Mündungen des *Ductus choledochus* und *pancreaticus* freiliegen.)

Der federkieldicke Ausführungsgang, *Ductus pancreaticus (Wirsungi*, verläuft in der Längsachse der Drüse, vereinigt sich mit dem *Ductus choledochus* und mündet mit diesem im *Duodenum* (Fig. 431 u. 439). Die Mündungsstelle markiert sich durch einen warzenförmigen Vorsprung *(Papilla duodeni major)* am oberen Ende der *Plica longitudinalis* (Fig. 401 u. 402). Der *Ductus pancreaticus accessorius (Santorini)*, welcher mit dem Hauptgang kommuniziert, mündet manchmal separat oberhalb des unteren an einem kleinen, warzenformigen Vorsprung *(Papilla duodeni minor)*. Am Präparat der Fig. 439 ist er obliteriert.

Fig. 440. Lage des Dünn- und des Dickdarmes.
(*Colon transversum* hinaufgeschlagen.

Das *Mesenterium* besteht aus der in der Mitte liegenden *Tunica propria* und aus dem oberflächlichen Peritonaealepithel.

In frühen Embryonalstadien ist an dem in der Leibesmitte liegenden Darme der Magen schon unterscheidbar. Die kleine Kurvatur sieht nach vorne, die große nach hinten. An das Duodenum schließt sich die Nabelschleife, die aus zwei langen, parallelen Schenkeln, einem absteigenden und einem aufsteigenden, besteht. Der aufsteigende Schenkel kommt links neben dem großen Magenbogen zu liegen und bildet daselbst eine Biegung, die zukünftige *Flexura coli sinistra*, bei welcher der Enddarm beginnt. Aus dem absteigenden Schenkel und dem unteren Teile des aufsteigenden wird der Dunndarm, aus dem Rest das *Colon ascendens* und *transversum*. Die beiden Abschnitte sind durch die Anlage des *Caecum* voneinander getrennt.

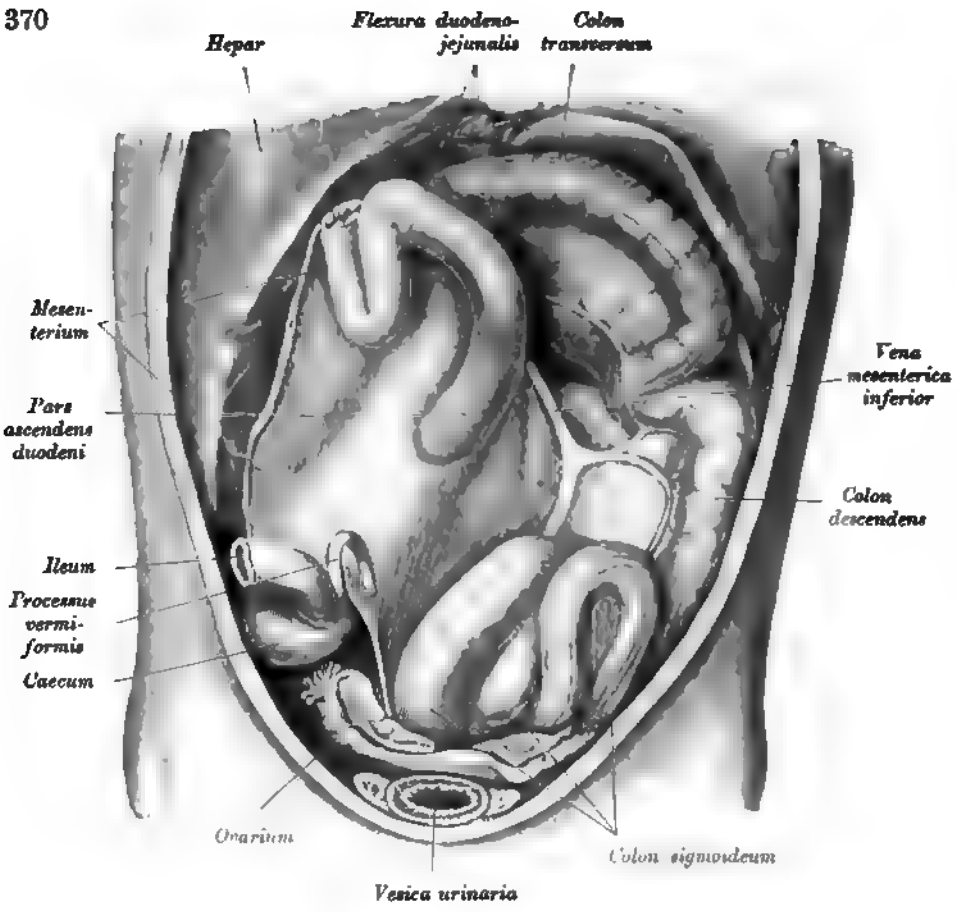

Fig. 441. *Flexura duodenojejunalis.*

Das Gekröse zerfällt in dieser Entwicklungsperiode in drei Bezirke.

1. **Der obere Teil** gehört dem Magen und dem Duodenum an, *Mesogastrium;* er zieht von der hinteren Rumpfwand zur großen Kurvatur und zum Duodenum. In der *Tunica propria* des Mesogastriums liegen das *Pancreas* und die *Arteria coeliaca*.

2. **Der mittlere Teil** gehört der Nabelschleife an und verbindet die beiden Schenkel derselben. Er ist der Gekrösebezirk der *Arteria mesenterica superior*.

3. **Der untere Teil** gehört dem Enddarme an und haftet in einer senkrechten Linie von der *Flexura coli sinistra* bis ans Kreuzbein an der hinteren Bauchwand. Er bildet den Gekrösebezirk der *Arteria mesenterica inferior*.

Der Magen führt später eine Drehung derart aus, daß die nach hinten gerichtete Kurvatur nach links rückt, wodurch die frühere rechte Wand des Magens zur hinteren, die linke zur vorderen wird. Das sagittal eingestellte Mesogastrium macht, fortwährend wachsend, diese Drehung mit und kommt schließlich zwischen die hintere Magenwand und das *Peritonaeum parietale* zu liegen. Entlang der großen Magenkurvatur beginnt das Mesenterium zu wuchern und bildet eine sackförmige Ausbuchtung, das **große Netz**, *Omentum majus*.

Die hintere Platte des großen Netzes geht aus dem axialen (zwischen dem linearen Ursprung und der Milz gelegenen) Teile des Mesogastriums entlang dem unteren Rande des Pankreas hervor, breitet sich über den Dick- und Dünndarm aus und biegt in die **vordere Platte** um, die an der großen Kurvatur des Magens haftet und als *Ligamentum gastrolienale* bis an den Hilus der Milz reicht.

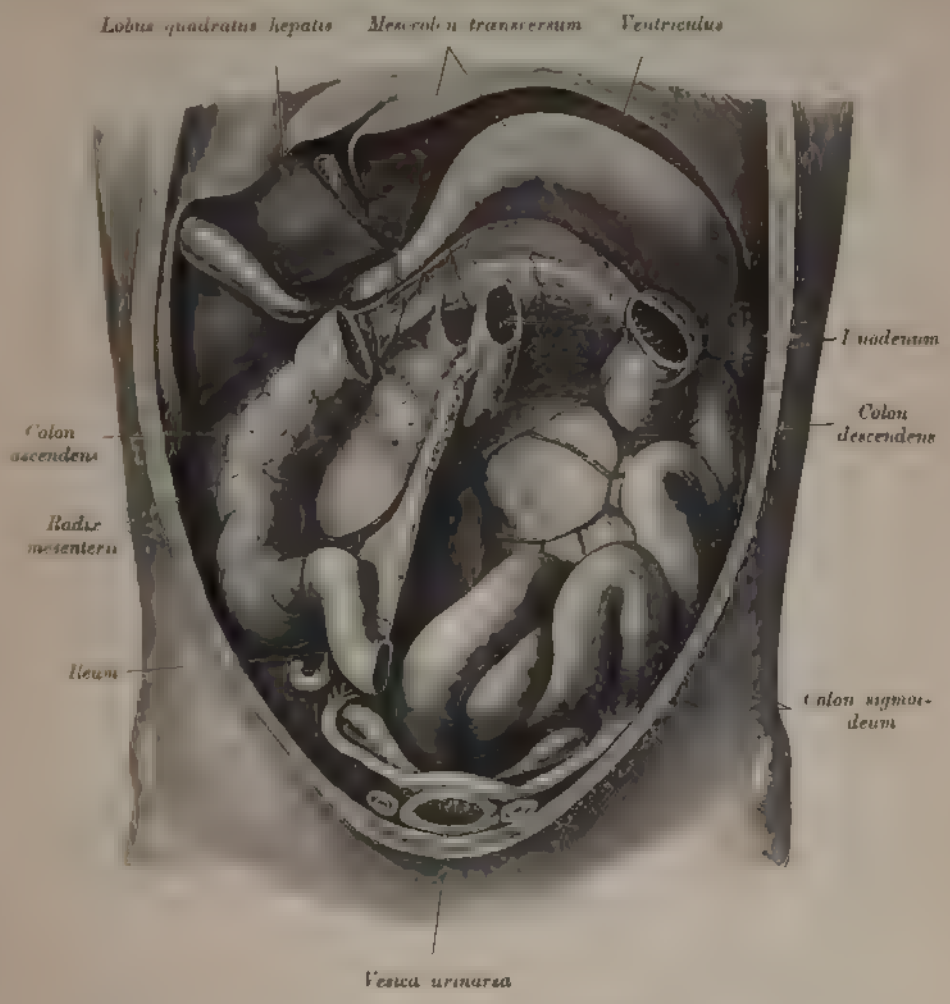

Fig. 442. *Radix mesenterii* **und** *Mesocolon transversum.*

Beiläufig um dieselbe Zeit beginnt der absteigende Schenkel der Nabelschleife samt dem Gekröse sich zu verlängern. Das immer größer werdende Dünndarmkonvolut schiebt sich neben dem noch senkrechten Dickdarme vorüber und drängt diesen immer mehr nach oben, bis unmittelbar unter den Magen. Im vierten Embryonalmonate liegt das Caecum noch in der Höhe des Duodenums, hierauf wandert es nach rechts und unten.

Das Gekröse des Enddarmes verlängert sich, indem der Darm selbst immer mehr nach links rückt.

Nun tritt eine sekundäre Verwachsung verschiedener Teile des Mesenteriums mit dem Peritonaeum der rückwärtigen Bauchwand ein.

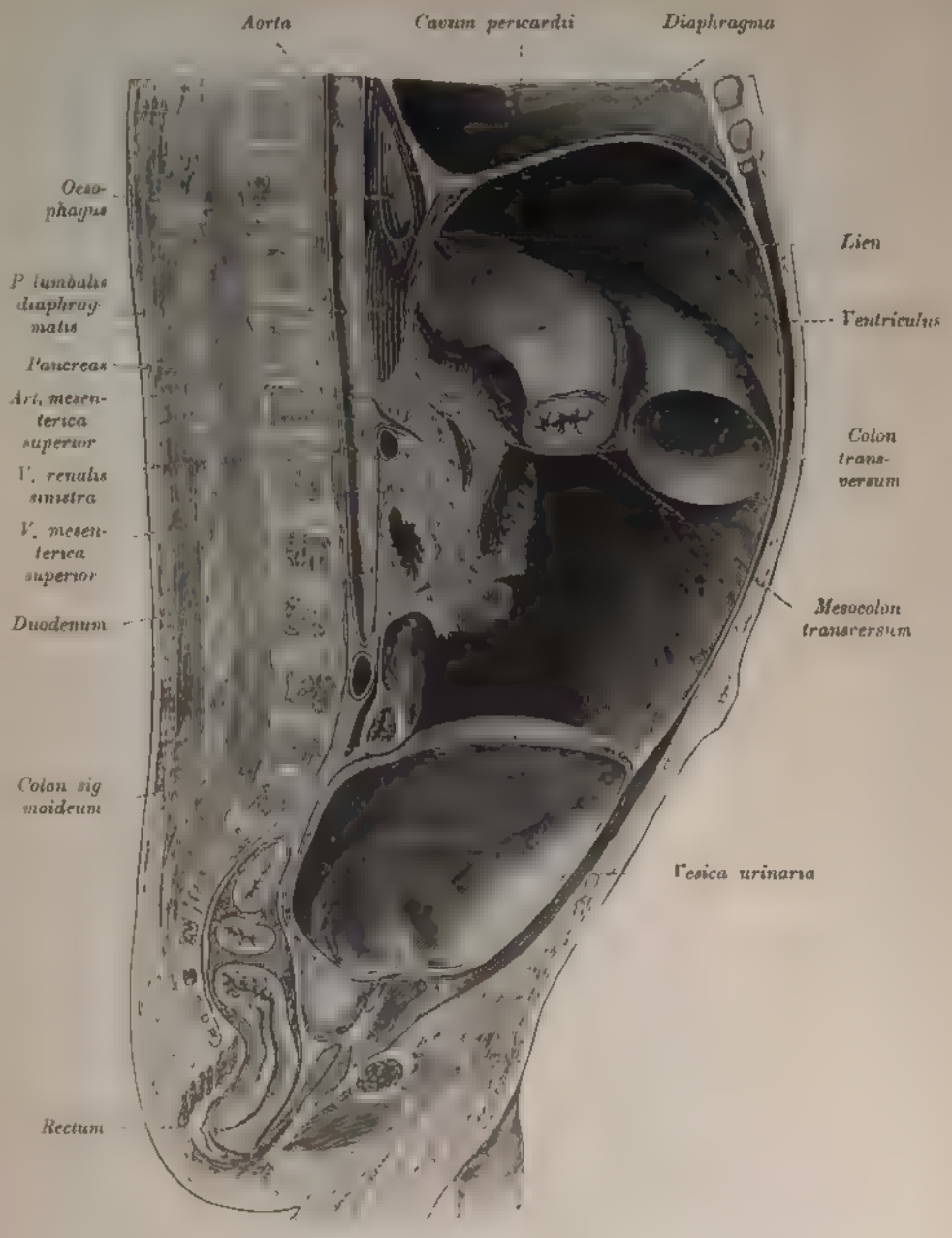

Fig. 443. Lage des *Colon* und *Mesocolon transversum* zum Magen. *Colon transversum* und Blase ausgedehnt.

(Sagittalschnitt durch das Abdomen eines Kindes, linke Hälfte.)

Der axiale Teil des Mesogastriums verwächst mit dem *Peritonaeum parietale* der hinteren Bauchwand. Infolgedessen bildet zwischen der Leber und der Milz nicht das *Peritonaeum parietale*, sondern das Mesogastrium die hintere Wand des Bauchraumes.

Gleichzeitig verwächst das Duodenum mit der hinteren Bauchwand.

Das *Colon ascendens* verlötet samt seinem Gekröse mit dem *Peritonaeum parietale.* Infolgedessen wird ein Teil des Duodenums vom Mesokolon bedeckt. Da das Gekröse des *Colon ascendens* unmittelbar mit dem des Jejunoileums zusammenhängt, so gewinnt letzteres eine neue Haftlinie längs der Verwachsungslinie. Man nennt sie Wurzellinie des Dünndarmgekröses.

Um die Mitte des Embryonallebens verwachsen das *Colon* und *Mesocolon descendens*, die Stelle des *Recessus intersigmoideus* ausgenommen, mit dem *Peritonaeum parietale.* Da das *Colon transversum* frei bleibt, so grenzt sich die Haftlinie seines Gekröses gegen das festgewachsene Gekröse des auf- und des absteigenden Kolons ab. Diese Linie zieht an der hinteren Bauchwand im Bogen von der *Flexura coli dextra* zur *Flexura sinistra.* Die vordere Fläche des *Mesocolon transversum* verwächst mit der hinteren Fläche des großen Netzes.

Die beiden Platten des Netzes, die ursprünglich ganz selbständig sind, verlöten später stellenweise miteinander, desgleichen die vordere Platte mit dem *Colon transversum.* Man nennt den vom Magen bis zum Kolon reichenden Teil des aus der vorderen Platte des Netzes bestehenden Gekröses *Ligamentum gastrocolicum.* Das große Netz heftet sich entsprechend der *Flexura coli sinistra* an die Bauchwand an, *Ligamentum phrenicocolicum.* Dieses bildet mit der Bauchwandung den nach oben sich öffnenden *Saccus lienalis*, in den die Milz eingesenkt ist. Aus dem ursprünglich einfachen Mesogastrium haben sich also gebildet: 1. Der axiale, rückwärts festgeheftete Teil, 2. das Gekröse des Duodenums und 3. das große Netz.

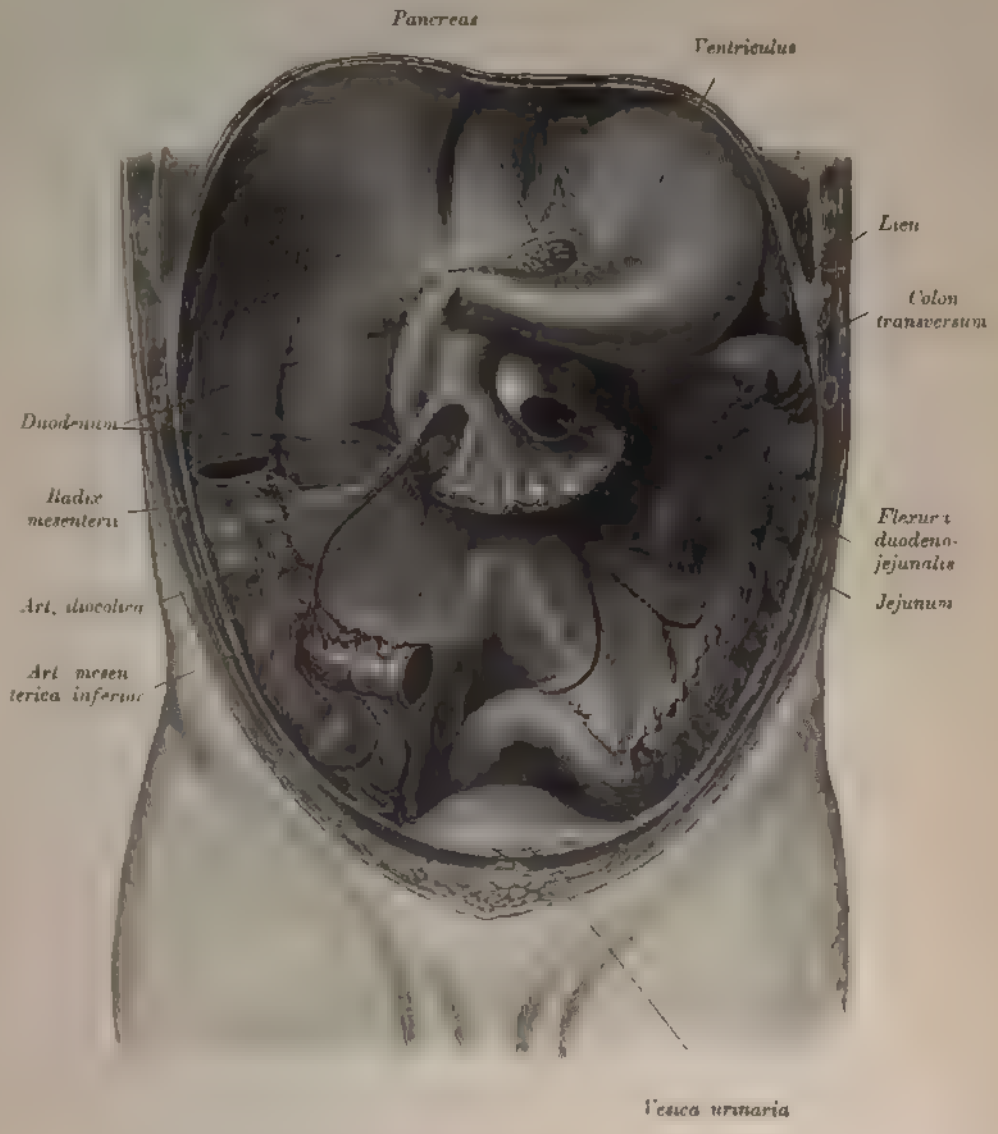

Fig. 444. Verhalten des *Duodenum* zur *Radix mesenterii* beim Neugeborenen.

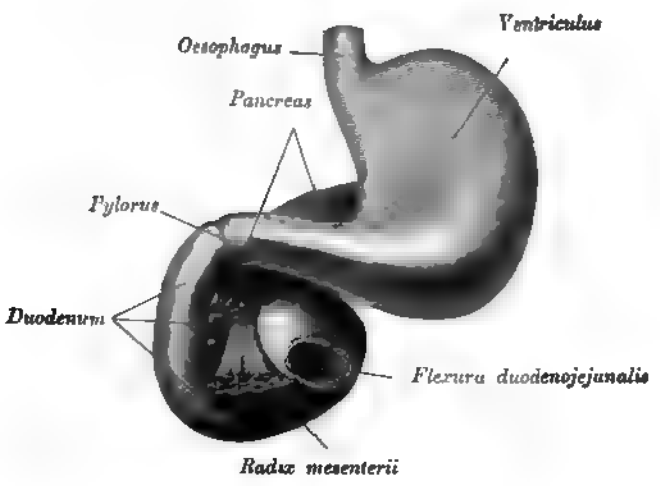

Fig. 445. Verhalten des *Duodenum* und der *Flexura duodenojejunalis* zum Pankreaskopf und zur *Radix mesenterii* beim Neugeborenen.

Das kleine Netz, *Omentum minus*, zieht von der kleinen Kurvatur zur *Porta hepatis*; der obere aponeurotische Teil des *Omentum minus* heißt *Pars condensa*, der mittlere *Pars flaccida*, der verdickte rechte Randteil *Ligamentum hepatoduodenale*. Hinter dem kleinen Netze befindet sich ein Raum, **Vorraum des Netzbeutels**, auch *Bursa omentalis minor* genannt. Die vordere Wand dieses Raumes wird durch das kleine Netz, die hintere durch das *Peritonaeum parietale* gebildet. Oben begrenzt ihn die Anwachsung der Leber, unten das Duodenum. Entsprechend der Medianlinie öffnet er sich gegen die *Bursa omentalis (major)*. Die Grenze zwischen beiden Netzräumen bildet eine vom kleinen Magenbogen zum Pankreaskopfe herabsteigende Peritonaealfalte, die *Plica gastropancreatica* (Fig. 449).

Nach rechts öffnet sich die *Bursa minor* und mittels dieser auch die *Bursa major* durch das *Foramen epiploicum s. Winslowi*, das zwischen der hinteren Bauchwand und dem *Ligamentum hepatoduodenale* liegt.

Die obere Grenze des *Foramen Winslowi* bildet das *Tuberculum caudatum* des *Lobulus Spigelii*, seine untere das Duodenum, seine hintere die *V. cava inferior*.

Das *Ligamentum hepatoduodenale* verbreitert sich häufig nach rechts und verbindet dann als *Ligamentum hepatocolicum* die Leber mit dem Dickdarme (Fig. 448).

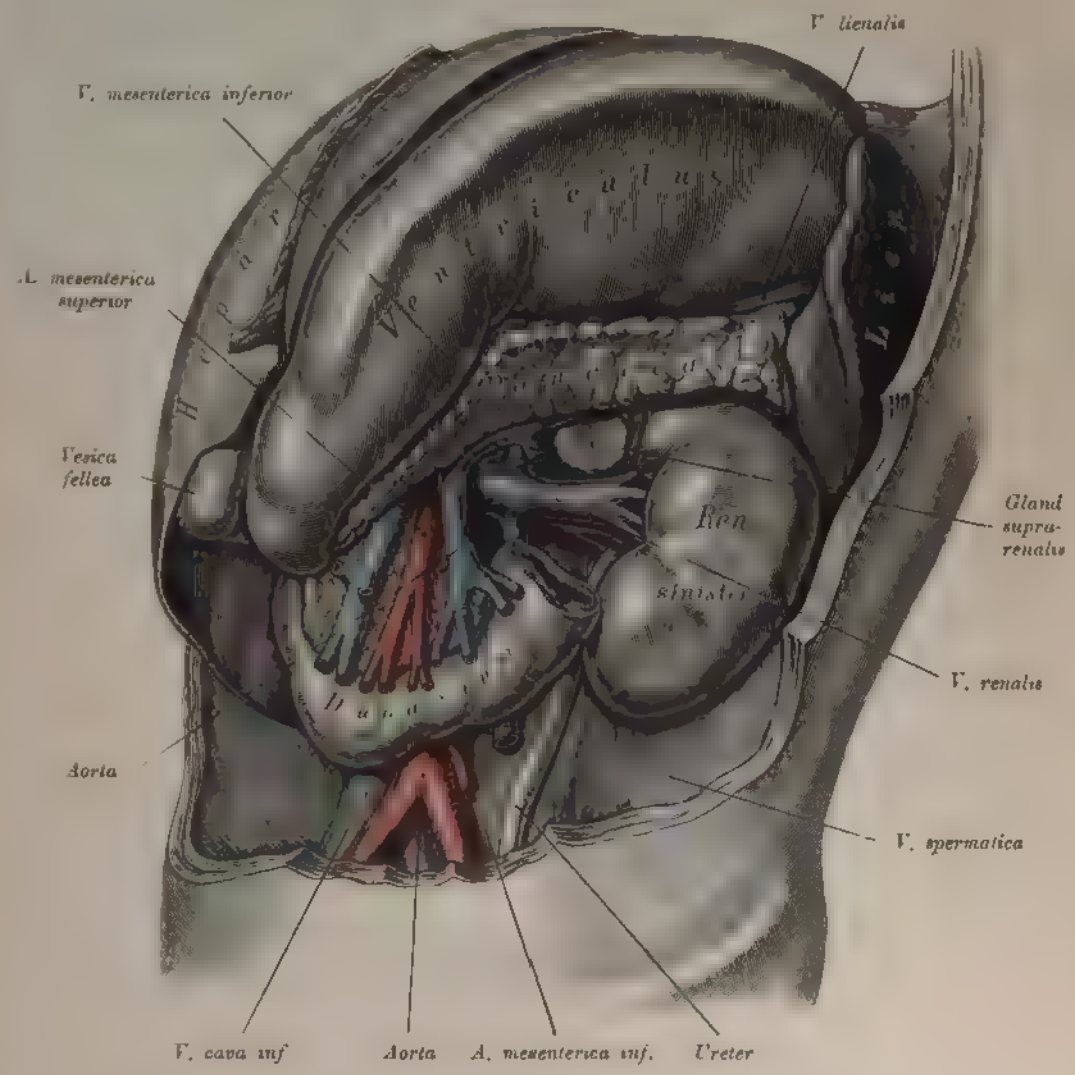

Fig. 446. Lage des Magens zum Pankreas. Verhalten der in der *Radix mesenterii* gelegenen Gefäße zum Pankreaskopf.

Der Dunndarm, das *Colon transversum* und die Gekröse wurden entfernt, um auch die kaudale, an das *Mesocolon transversum* gelötete Fläche des Pankreas bloßzulegen.

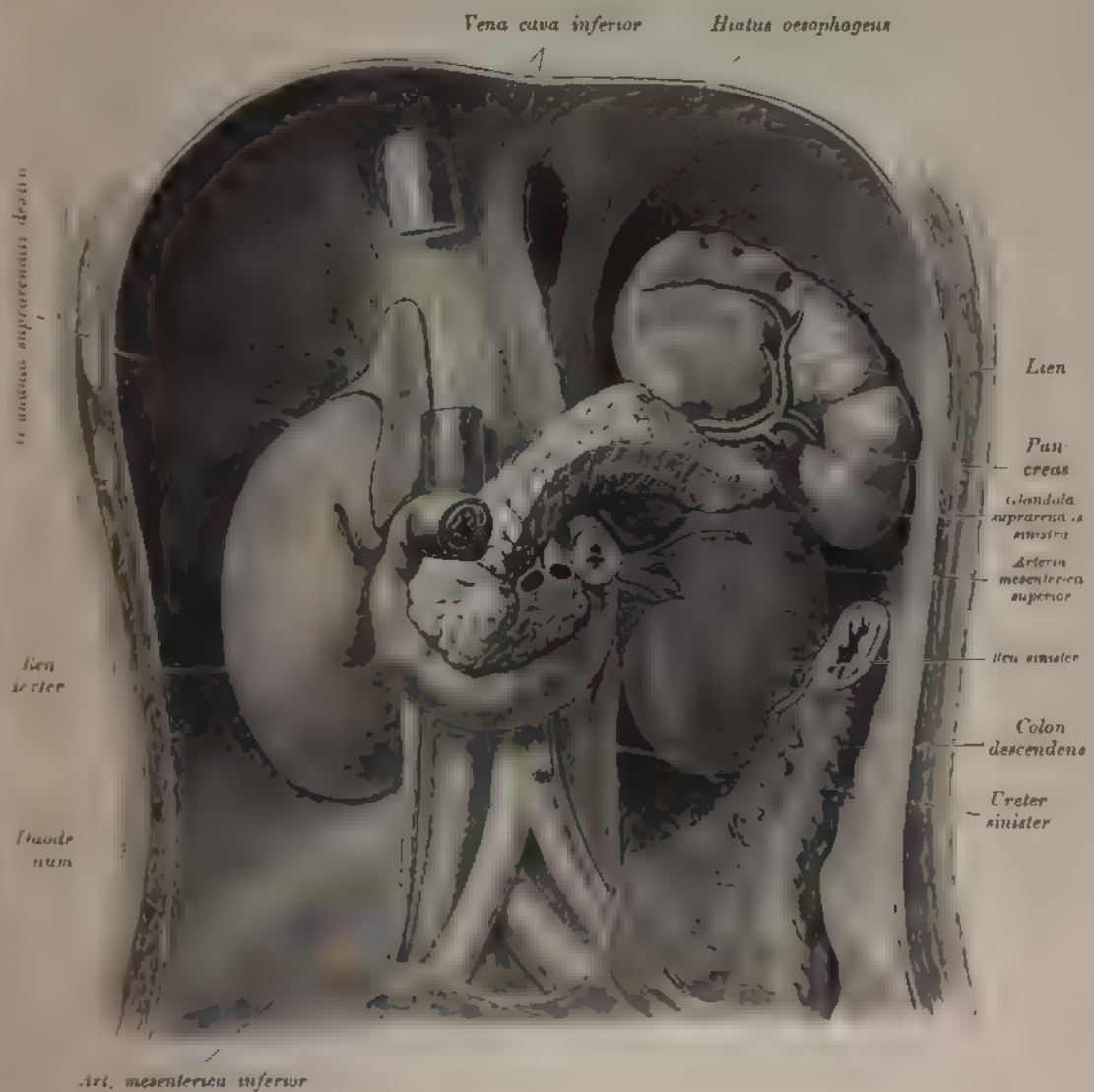

Fig. 447. Die Lage des *Pancreas* zum *Duodenum*, zur Milz, zur *Aorta*, zur *A. mesenterica superior* und zur *Vena cava inferior*.

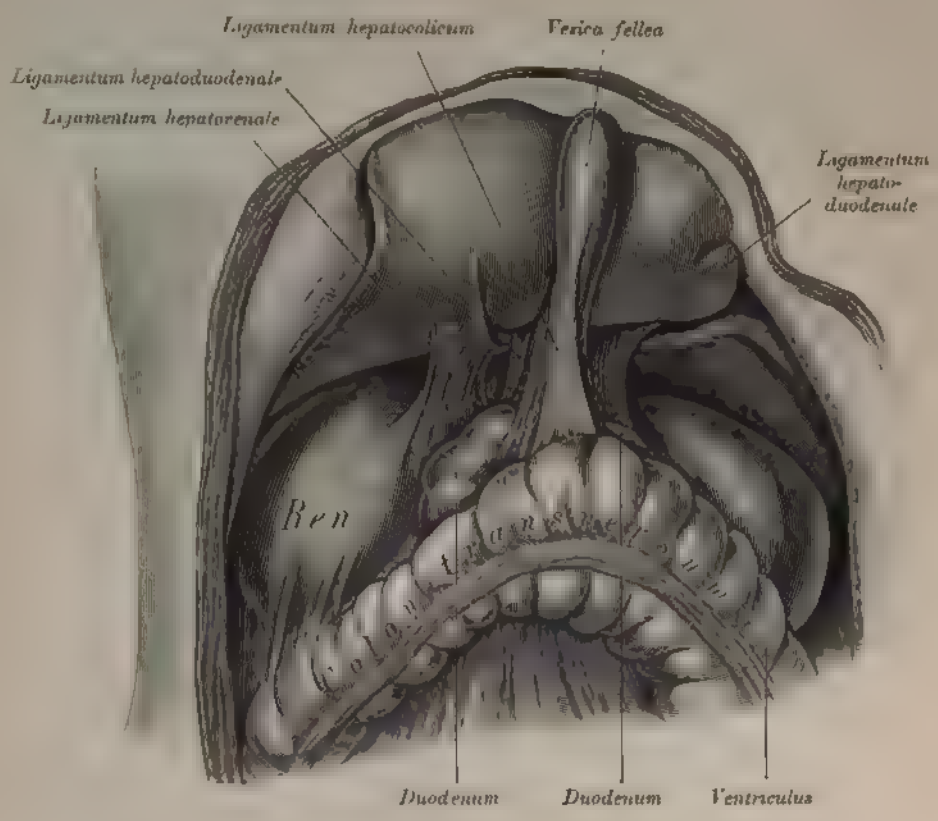

Fig. 448. *Ligamentum hepatocolicum.*

Das *Ligamentum hepatocolicum* kreuzt die *Pars horizontalis superior duodeni* und endigt am *Colon transversum*. In diesem Fall ist auch das *Ligamentum hepatorenale* gut entwickelt; es begrenzt mit dem *Ligamentum hepatoduodenale* das *Foramen epiploicum*.

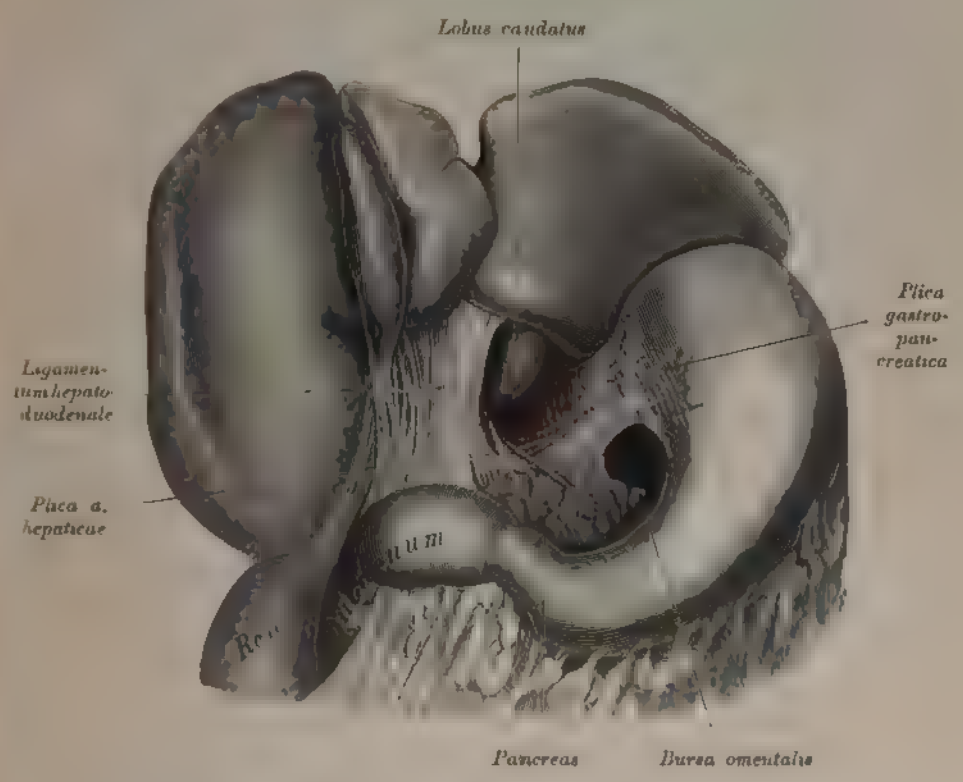

Fig. 449. *Vestibulum bursae omentalis* **nach Abtragung des** *Omentum minus.*

Der Raum, in dem der *Lobus caudatus* steckt, ist das *Vestibulum bursae*. Derselbe kommuniziert mittels der kaudal von der *Plica gastropancreatica* sichtbaren Öffnung mit dem Netzbeutel. Am linken Rande des *Ligamentum hepatoduodenale* springt, in einer Falte *(Plica a. hepaticae)* steckend, die *Art. hepatica* vor.

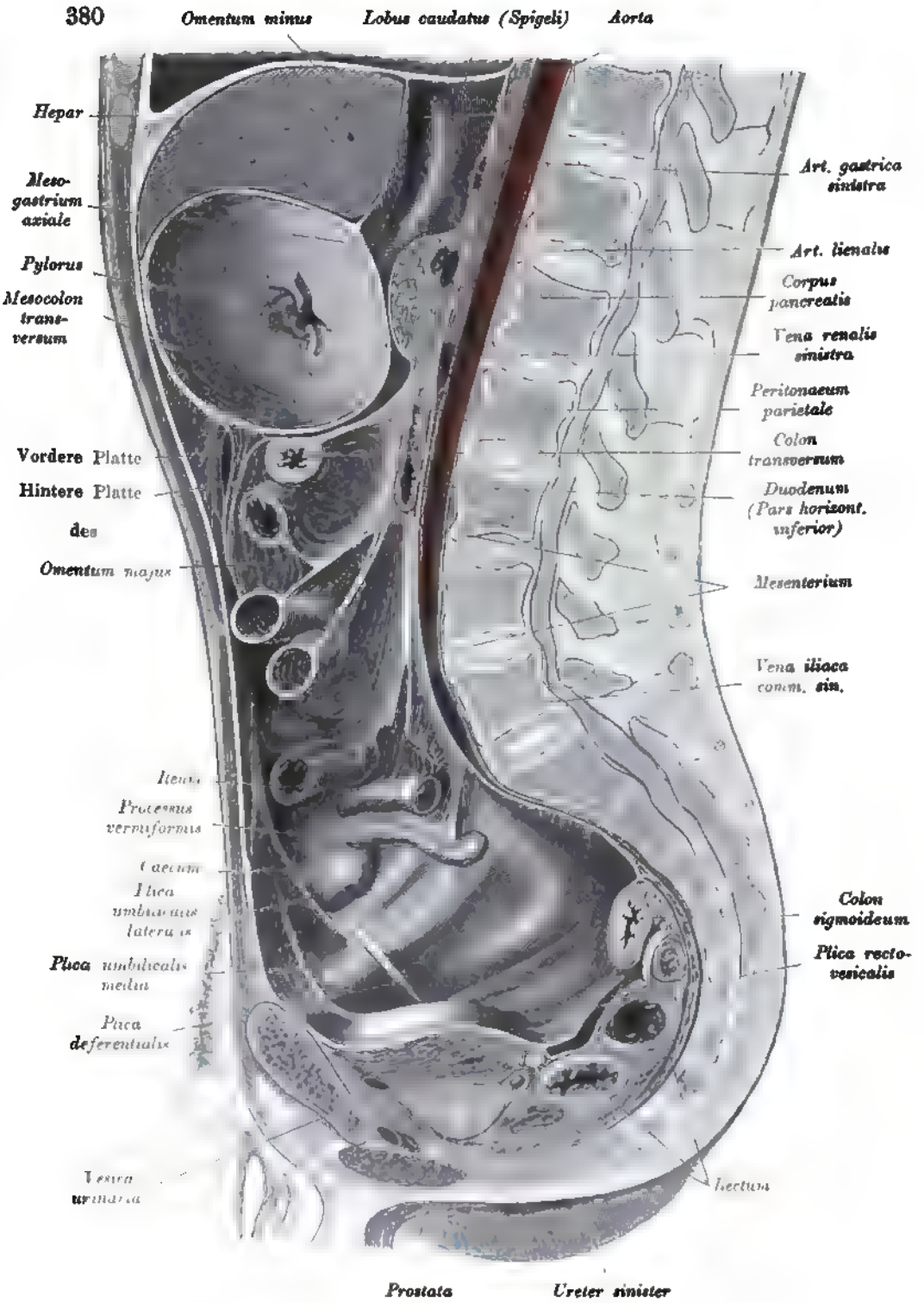

Fig. 450. Lage und Form des Gekröses am medianen Sagittalschnitt.

(Rechte Hälfte.)

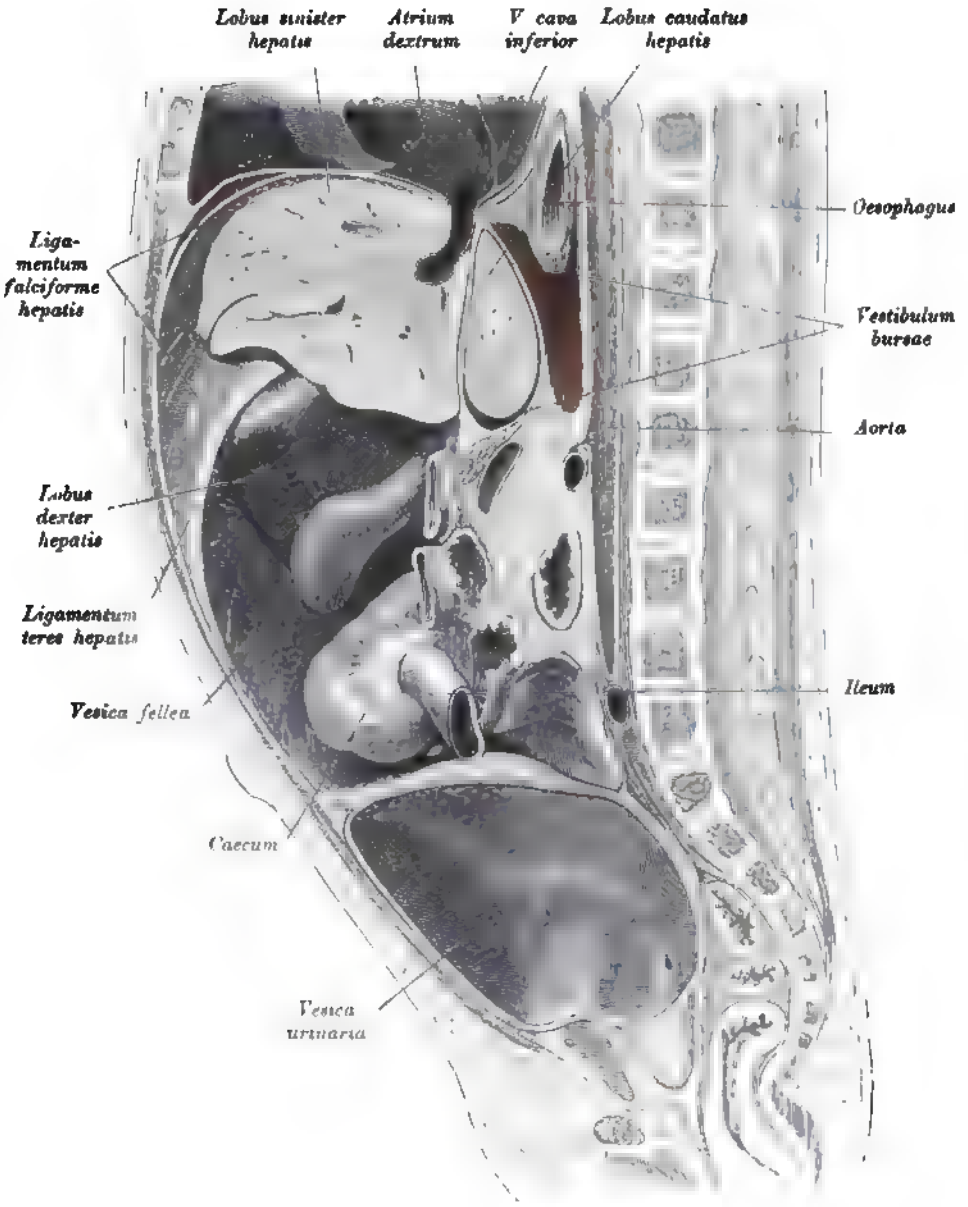

Fig. 451. *Radix mesenterii, Vestibulum bursae omentalis, Ligamentum falciforme hepatis.* **(Sagittalschnitt durch die Bauchhöhle eines Neugeborenen.** Rechte Hälfte.)

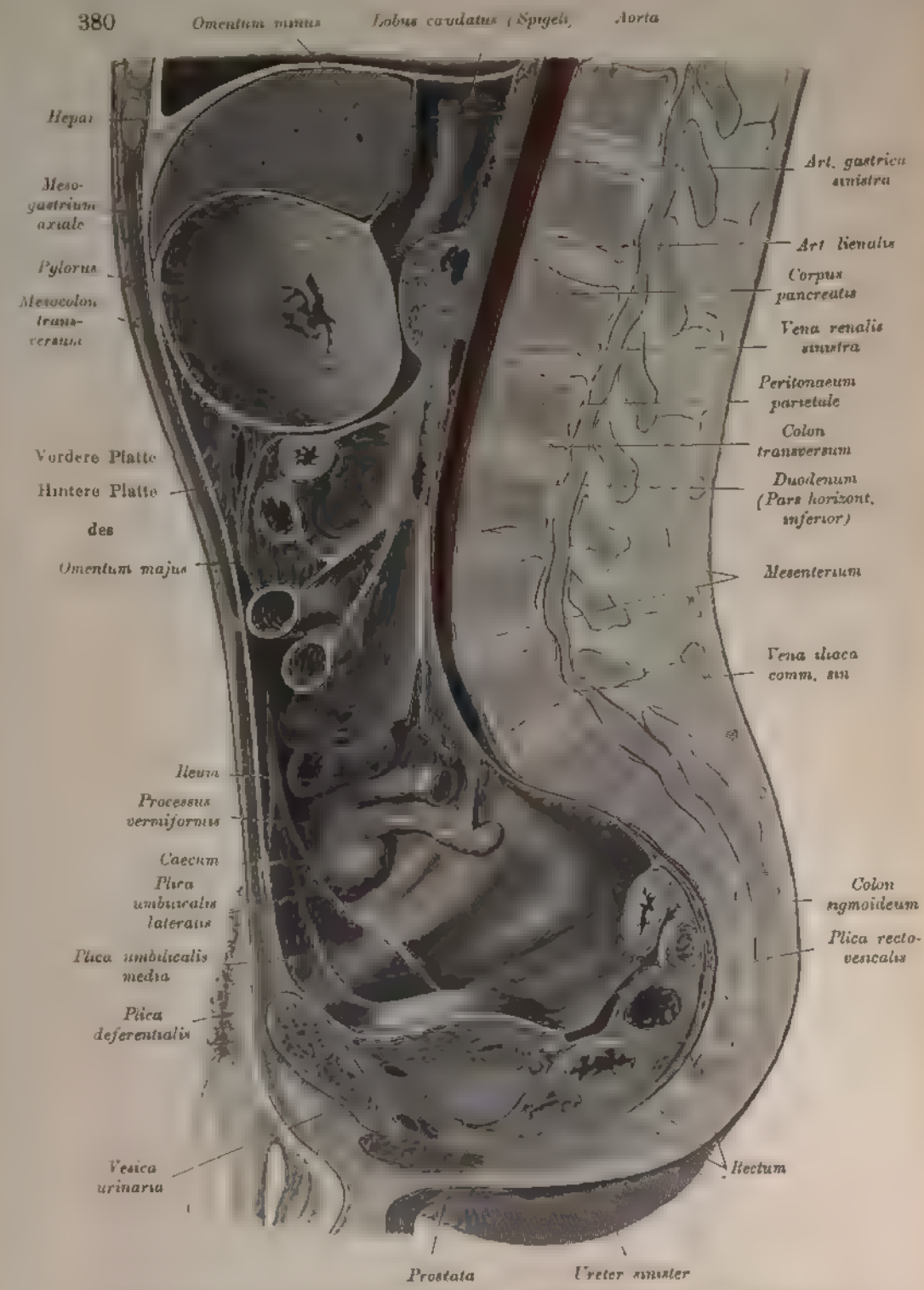

Fig. 450. Lage und Form des Gekröses am medianen Sagittalschnitt.

(Rechte Hälfte.)

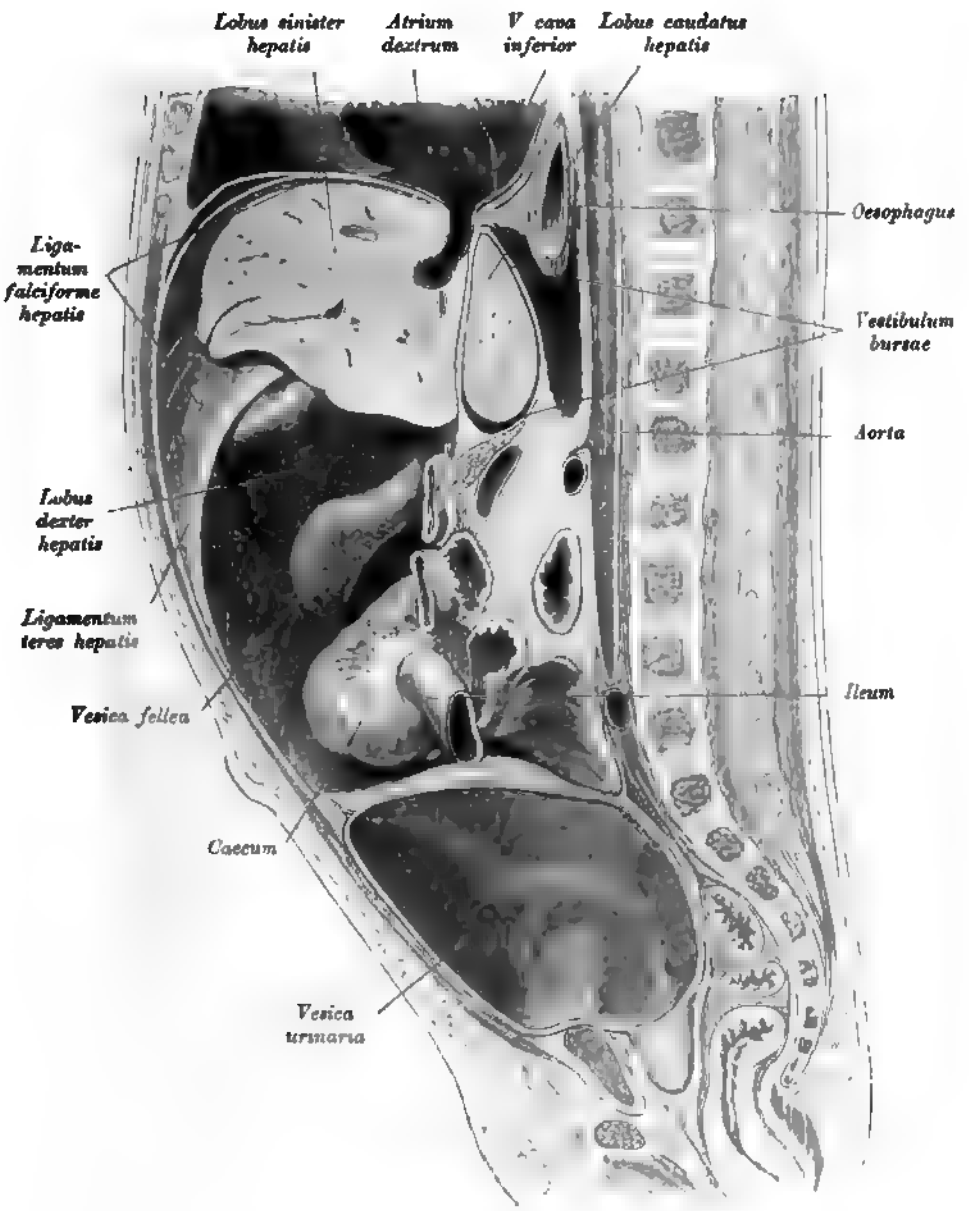

Fig. 451. *Radix mesenterii, Vestibulum bursae omentalis, Ligamentum falciforme hepatis.* (Sagittalschnitt durch die Bauchhöhle eines Neugeborenen. Rechte Hälfte.)

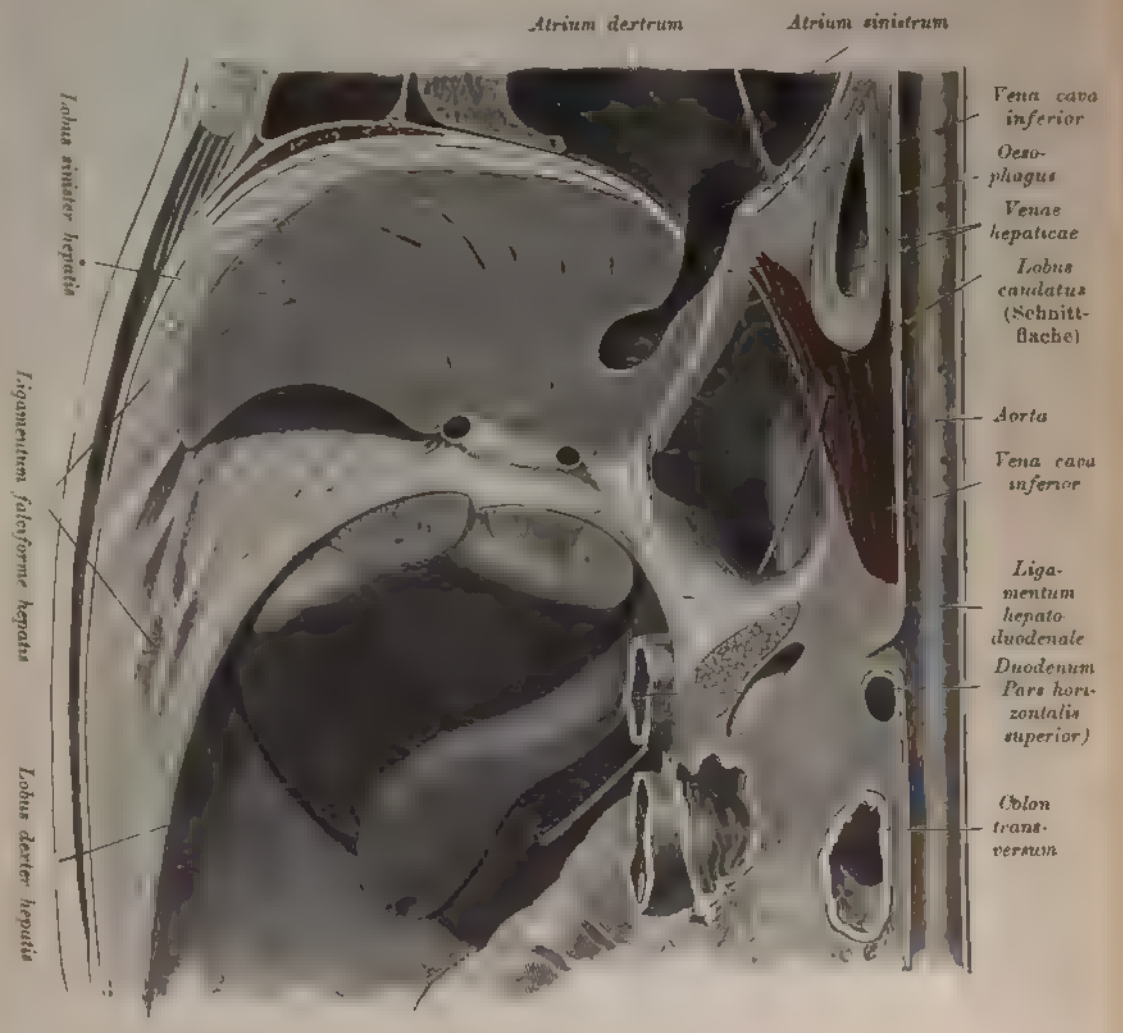

Fig. 452. *Vestibulum bursae omentalis, Foramen epiploicum Winslowi* **nach Entfernung des** *Lobus caudatus hepatis.*

(Oberes Stück des Objektes der Fig. 451, vergrößert.)

Im *Foramen Winslowi* steckt eine Sonde.

Fig. 453. *Bursa omentalis* **und Lage des Magens zum** *Corpus pancreatis*. **(Sagittalschnitt links von der Wirbelsäule.)**

Der Magen ist stark ausgedehnt, das Duodenum ist am Übergang in das Jejunum getroffen.

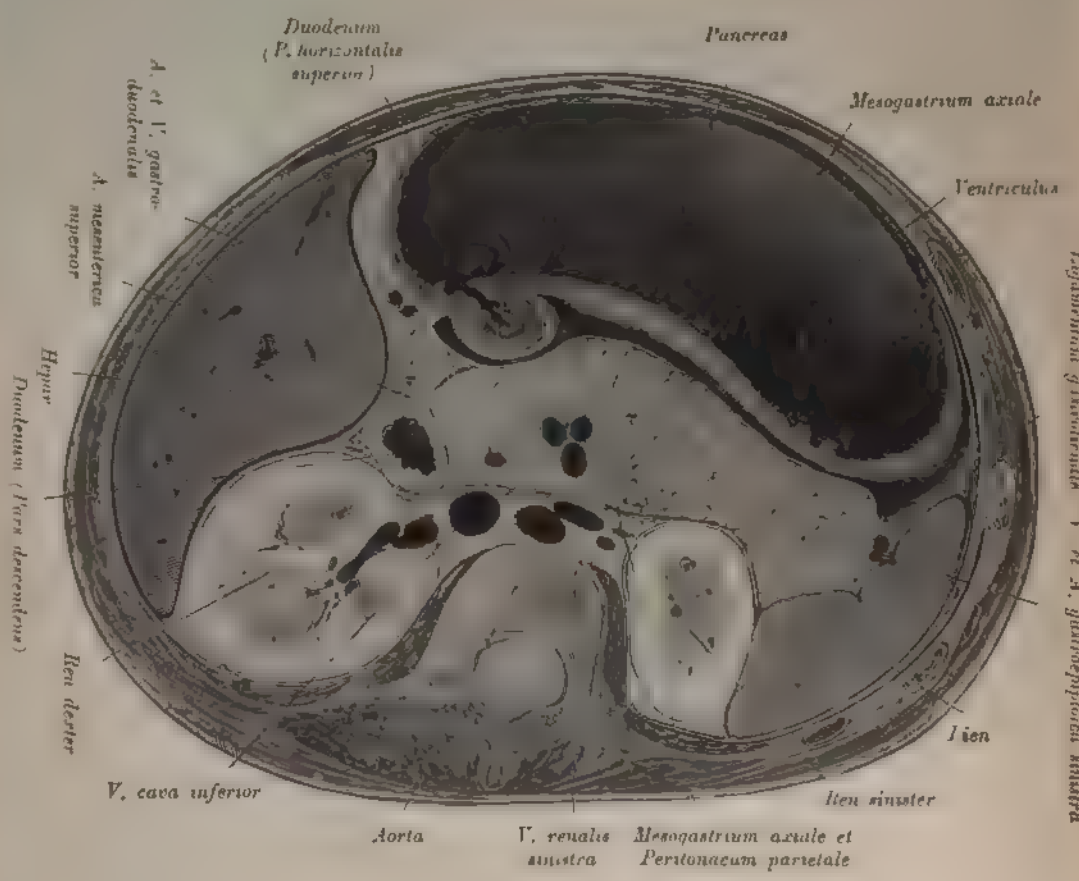

Fig. 454. *Bursa omentalis* **und** *Pancreas* **am Horizontalschnitt.**

(Der Schnitt ist entsprechend der Längsachse des Pankreaskörpers geführt. Dargestellt ist die untere Fläche der oberen Schnitthälfte.)

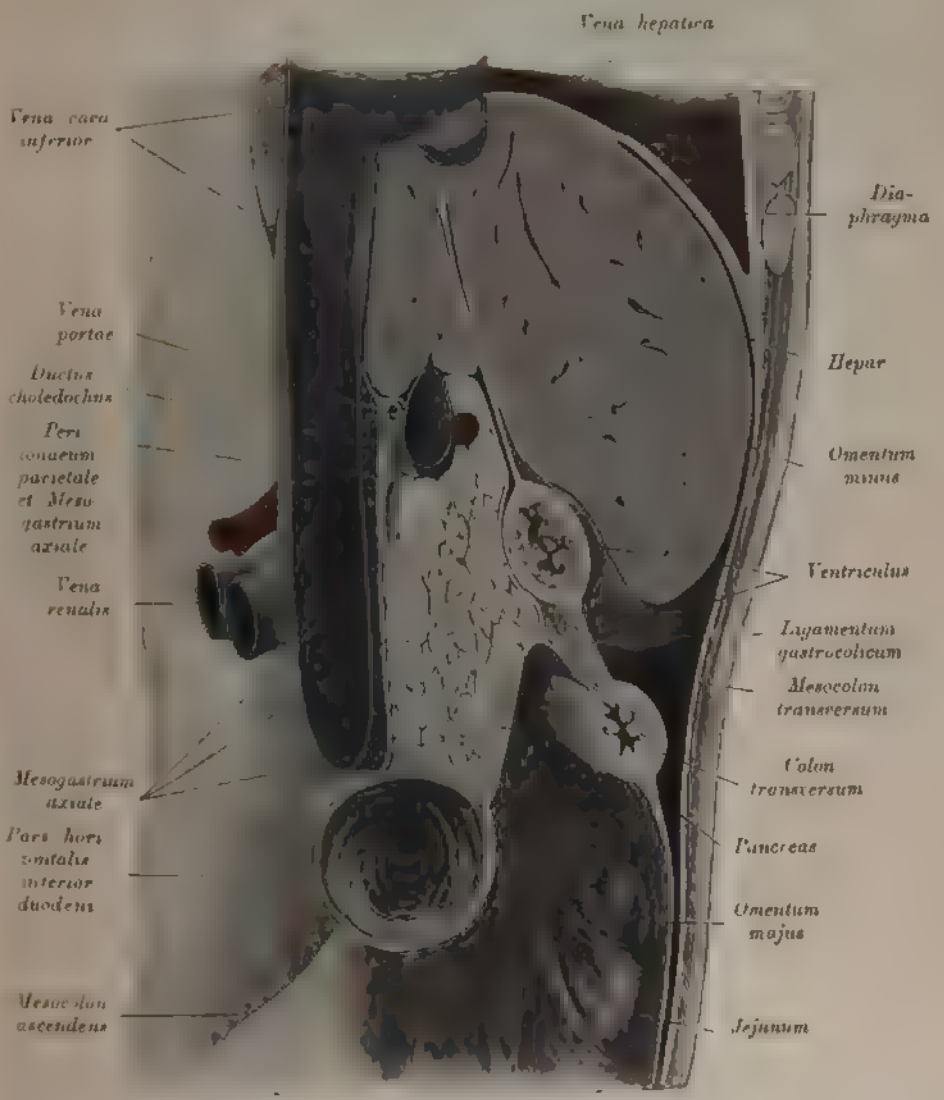

Fig. 455. Verhalten des *Caput pancreatis* zur *Vena cava*, zur *Vena portae*, zum Duodenum und zur Leber. (Sagittalschnitt rechts von der Wirbelsäule.)

Das Duodenum ist stark ausgedehnt.

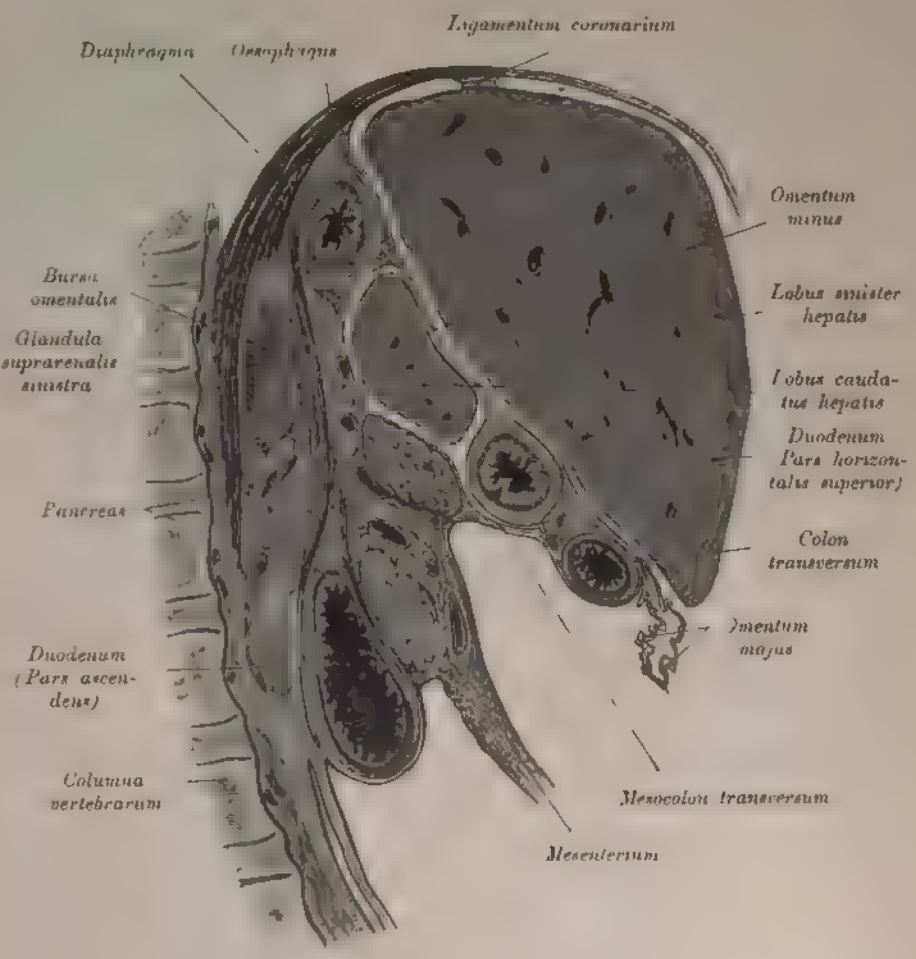

Fig. 456. Sagittalschnitt durch das Abdomen eines zirka vier-monatlichen menschlichen Embryos, links von der Medianebene.

Das Pankreas besteht am Schnitt aus zwei Teilen: einem kranialen, *Corpus*, und einem kaudalen, *Processus uncinatus* (*Winslowi*). Zwischen beiden liegt die *Art. mesenterica superior*.

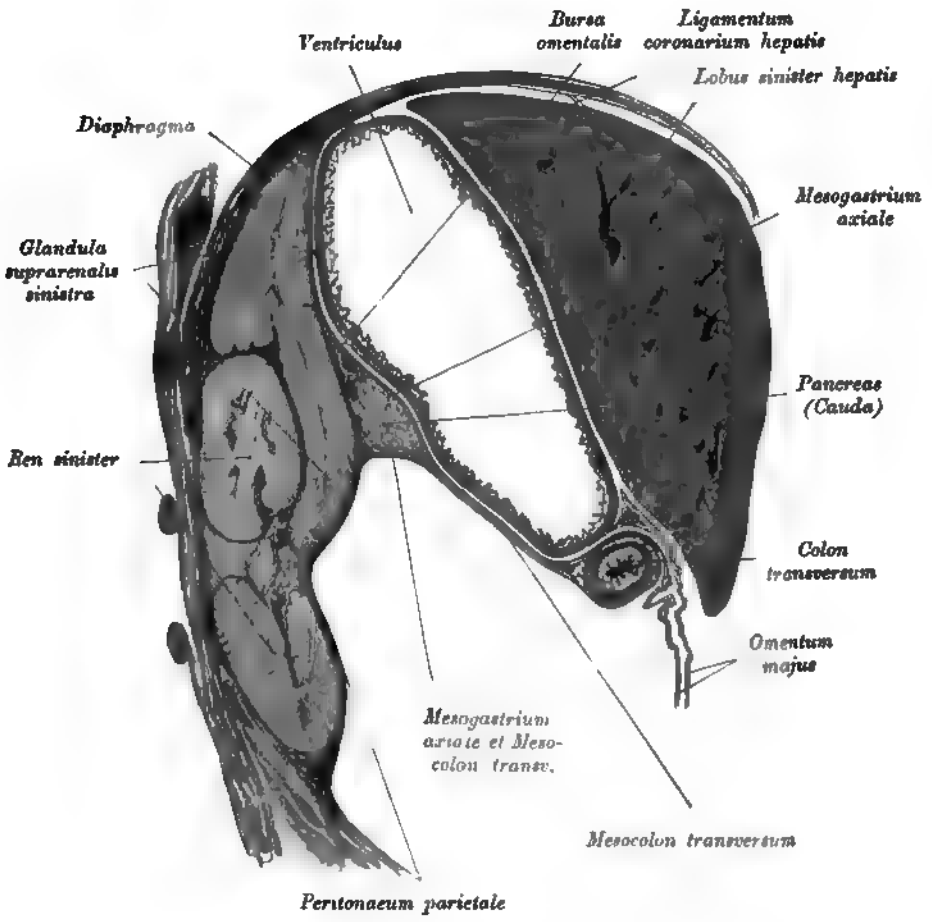

Fig. 457. Sagittalschnitt durch das Abdomen eines zirka viermonatlichen menschlichen Embryos, links von der Medianebene.

(Lage des Pankreas zur Nebenniere.)

Die Niere ist am Sinus getroffen.

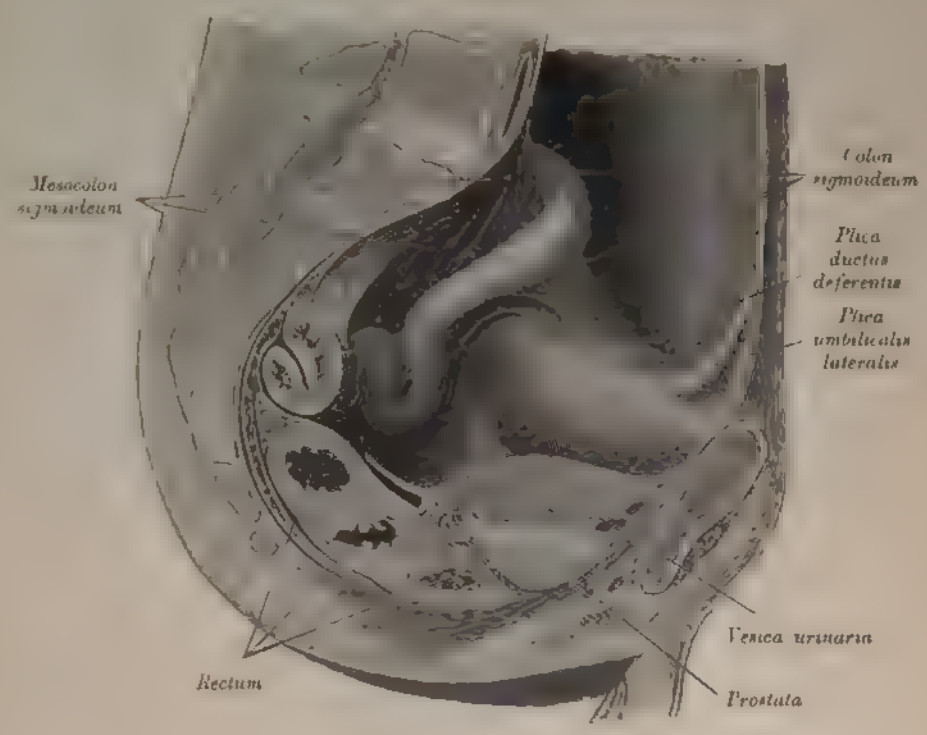

Fig. 458. *Colon sigmoideum.* **Sagittalschnitt durch das Becken eines Mannes, rechts von der Medianebene.**

Dargestellt ist die linke Hälfte.

Von der kontrahierten Blase ist die rechte Wand angeschnitten.

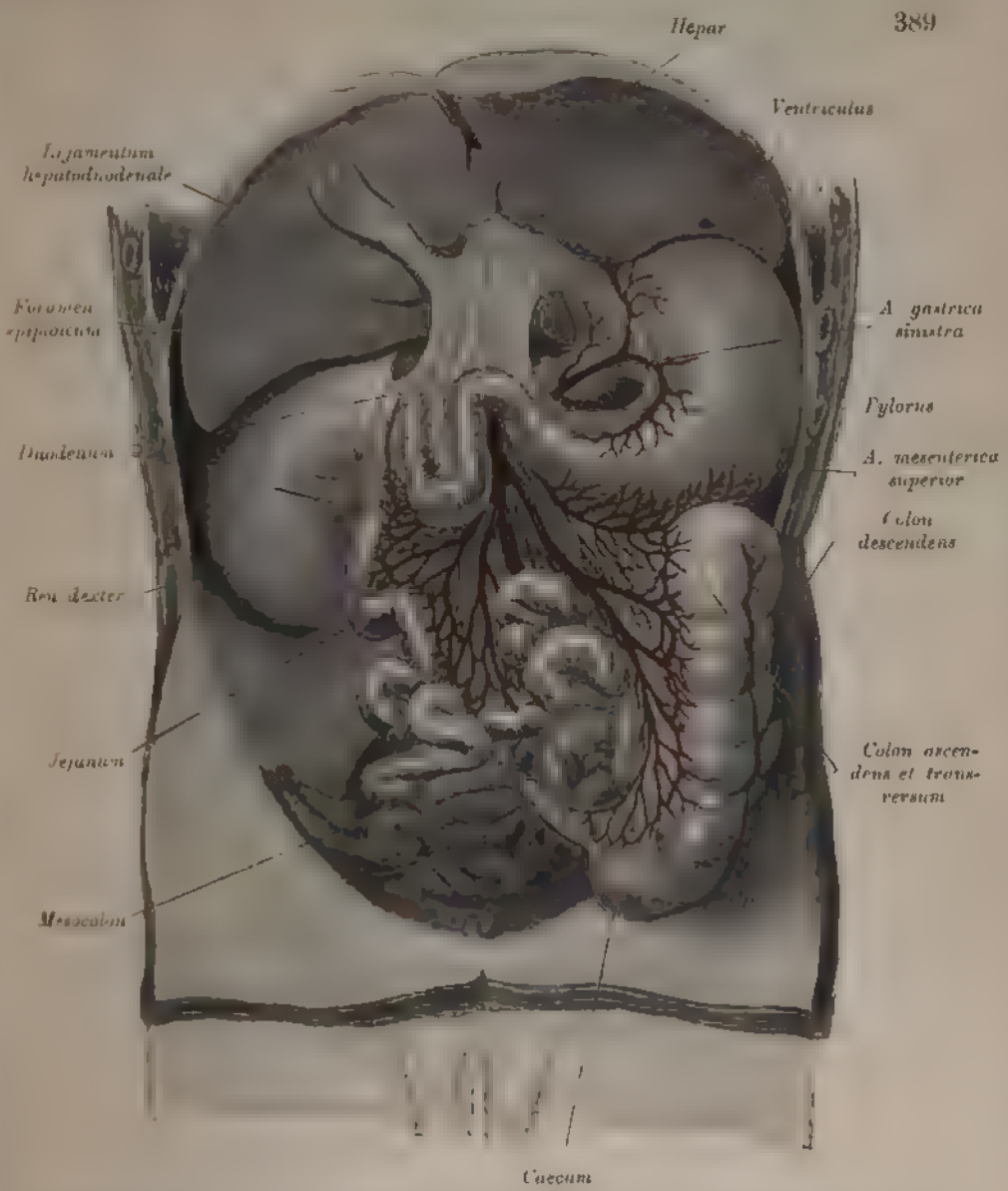

Fig. 459. Verhalten des Mesenteriums in einem Falle von vollkommen freiem Gekröse. *Mesenterium commune.*

(Leber hinaufgeschlagen, das *Omentum minus* teilweise entfernt.)

Der Darm präsentierte sich bei der Eröffnung der Bauchhöhle in der dargestellten Weise.

Wenn sämtliche sekundären Verlötungen der Mesenterien unterbleiben, so nennt man diese, auf Persistenz eines frühembryonalen Zustandes beruhende Bildung *Mesenterium commune*.

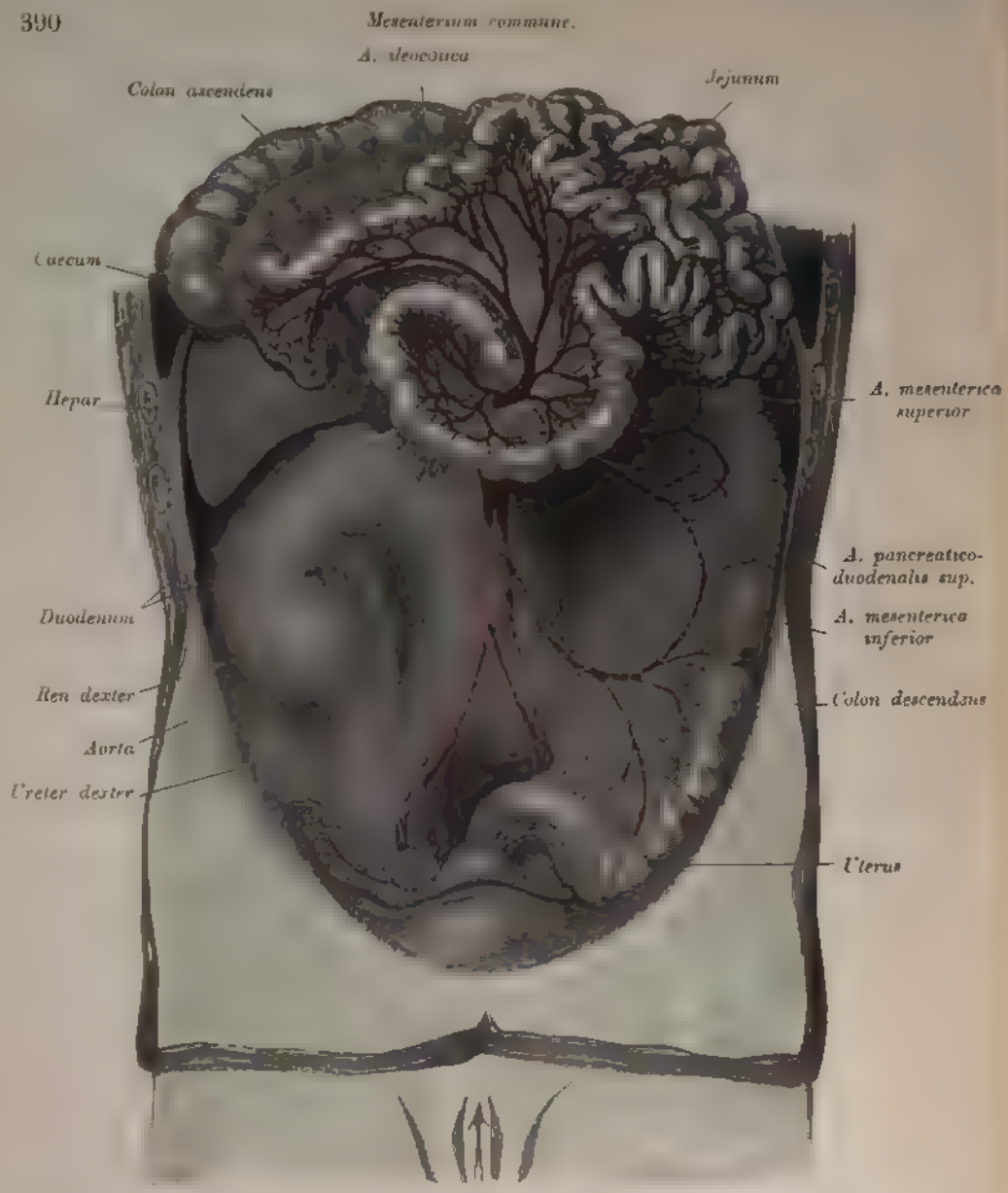

Fig. 460. Verhalten des *Peritonaeum parietale* der hinteren Bauchwand in einem Falle von vollkommen freiem Gekröse.

Mesenterium commune.

(Der gesamte Dünndarm, *Colon ascendens* und *transversum*, hinaufgeschlagen.)

Das *Mesenterium commune* veranschaulicht das primäre Verhalten des Duodenum und des Pankreas zum *Peritonaeum parietale* der hinteren Bauchwand.

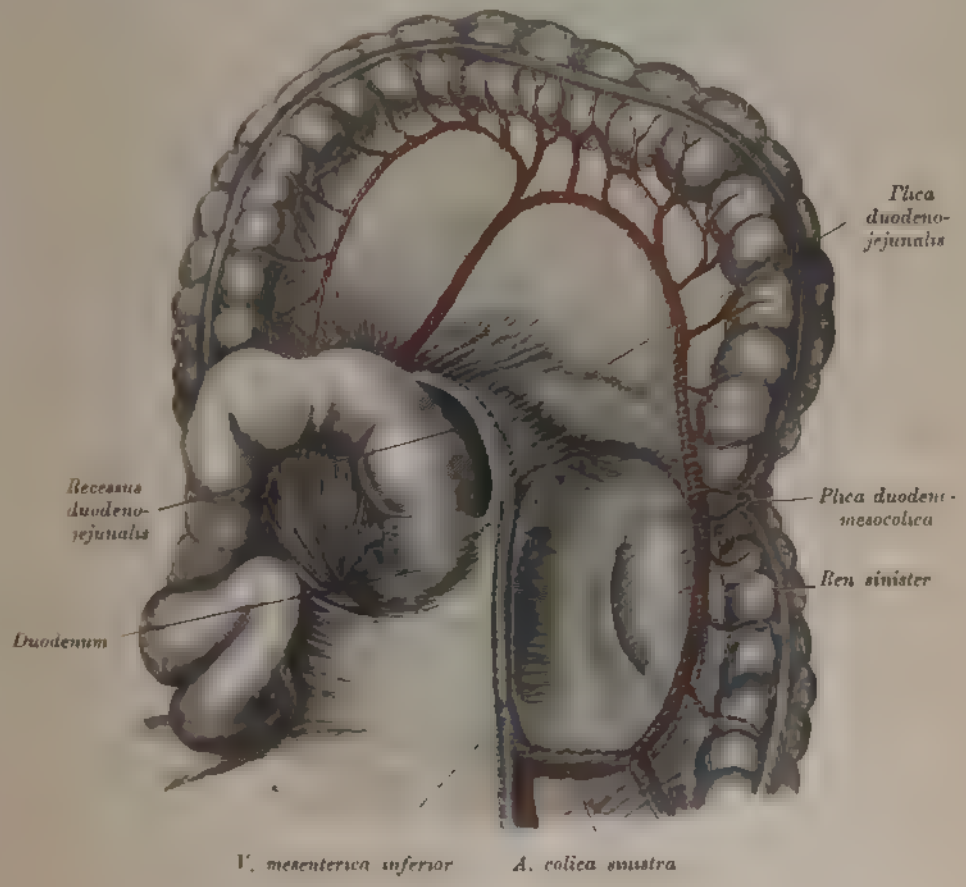

Fig. 461. *Recessus duodenojejunalis.*

Der *Recessus duodenojejunalis* wird begrenzt: rechts von der *Flexura duodenojejunalis*, links von der *Plica duodenojejunalis*, kaudal von der *Plica duodenomesocolica*. Im Grunde derselben liegt die Aorta.

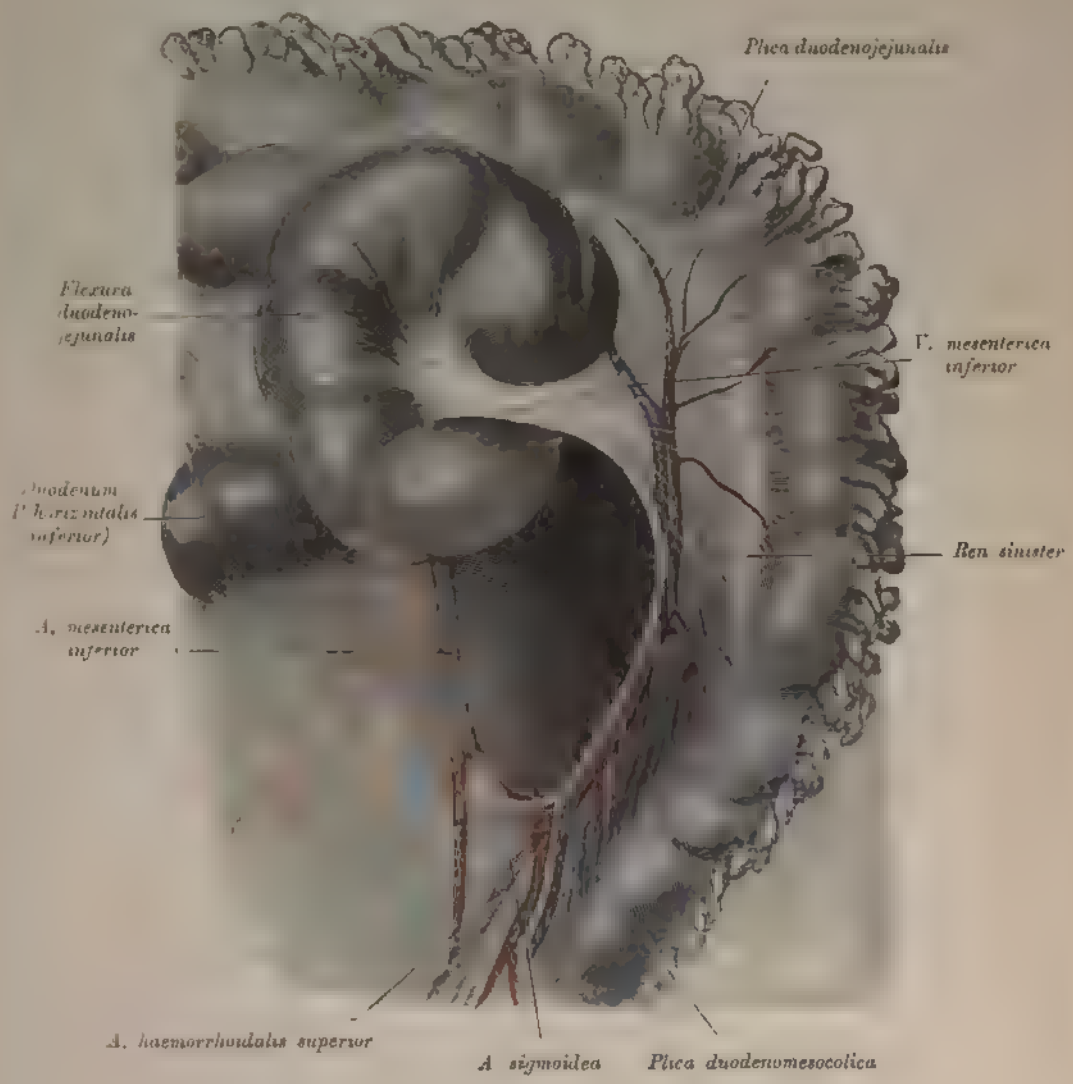

Fig. 462. *Recessus duodenojejunalis* abnorm groß.

Die hinaufgeschlagene *Flexura duodenojejunalis* lag im *Recessus*, beginnende *Hernia duodenojejunalis* (Treitz) In der *Plica duodenojejunalis* kommt es zur Überkreuzung zwischen *V. mesenterica inferior* und *Art. colica sinistra*.

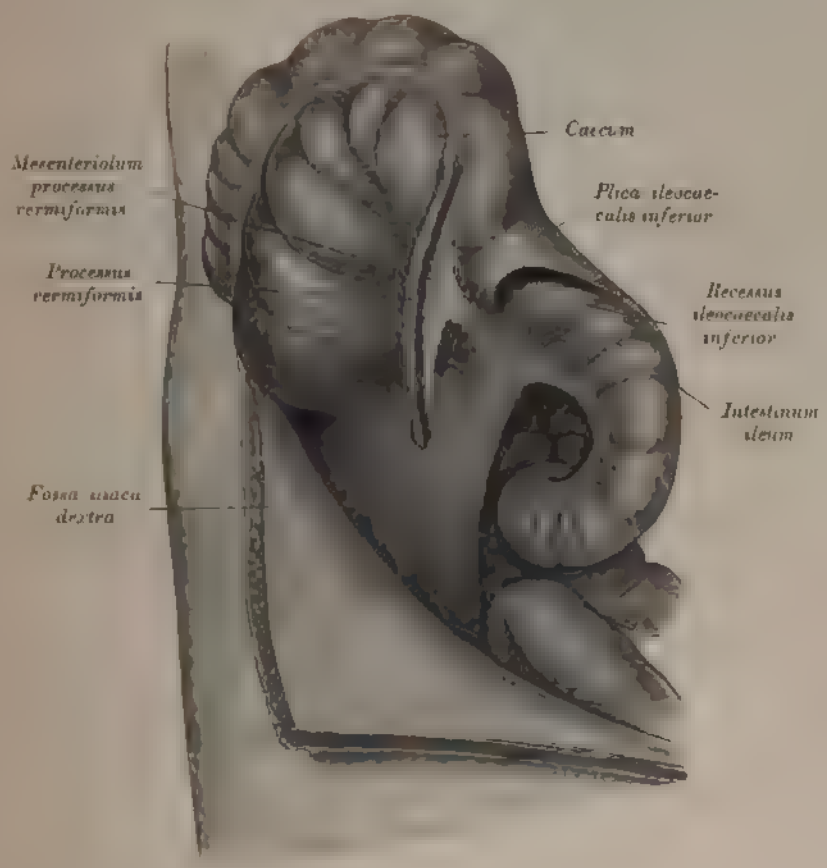

Fig. 463. *Recessus ileocaecalis inferior.*

Der *Recessus ileocaecalis inferior* liegt lateral von dem Endstuck des *Ileum*; er wird lateral vom *Mesenteriolum* des Wurmfortsatzes begrenzt und liegt zwischen der *Plica ileocaecalis inferior* und dem Ende des *Ileum*. Sein blindes Ende sieht kranialwärts

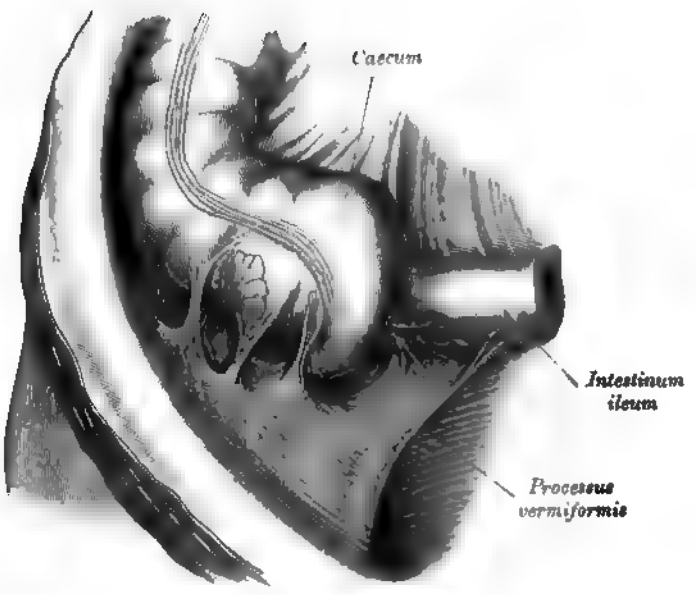

Fig. 464. *Recessus retrocaecalis* und *Recessus paracolici.*

Im *Recessus retrocaecalis* ist das Anfangsstück des *Processus vermiformis* sichtbar. Seitlich vom *Recessus retrocaecalis* liegen mehrere kleine *Recessus paracolici.*

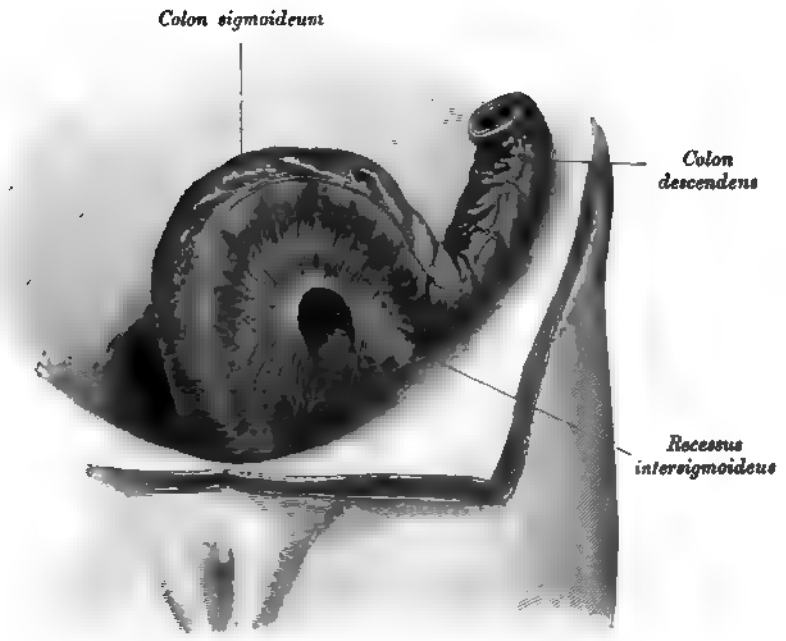

Fig. 465. *Recessus intersigmoideus.*

Das *Colon sigmoideum* wurde hinaufgeschlagen. An der kaudalen Fläche des *Mesosigmoideum* erscheint, an der *Linea terminalis* beginnend, eine variant große Vertiefung, *Recessus intersigmoideus*, in deren Hintergrund der linke Ureter sichtbar wird.

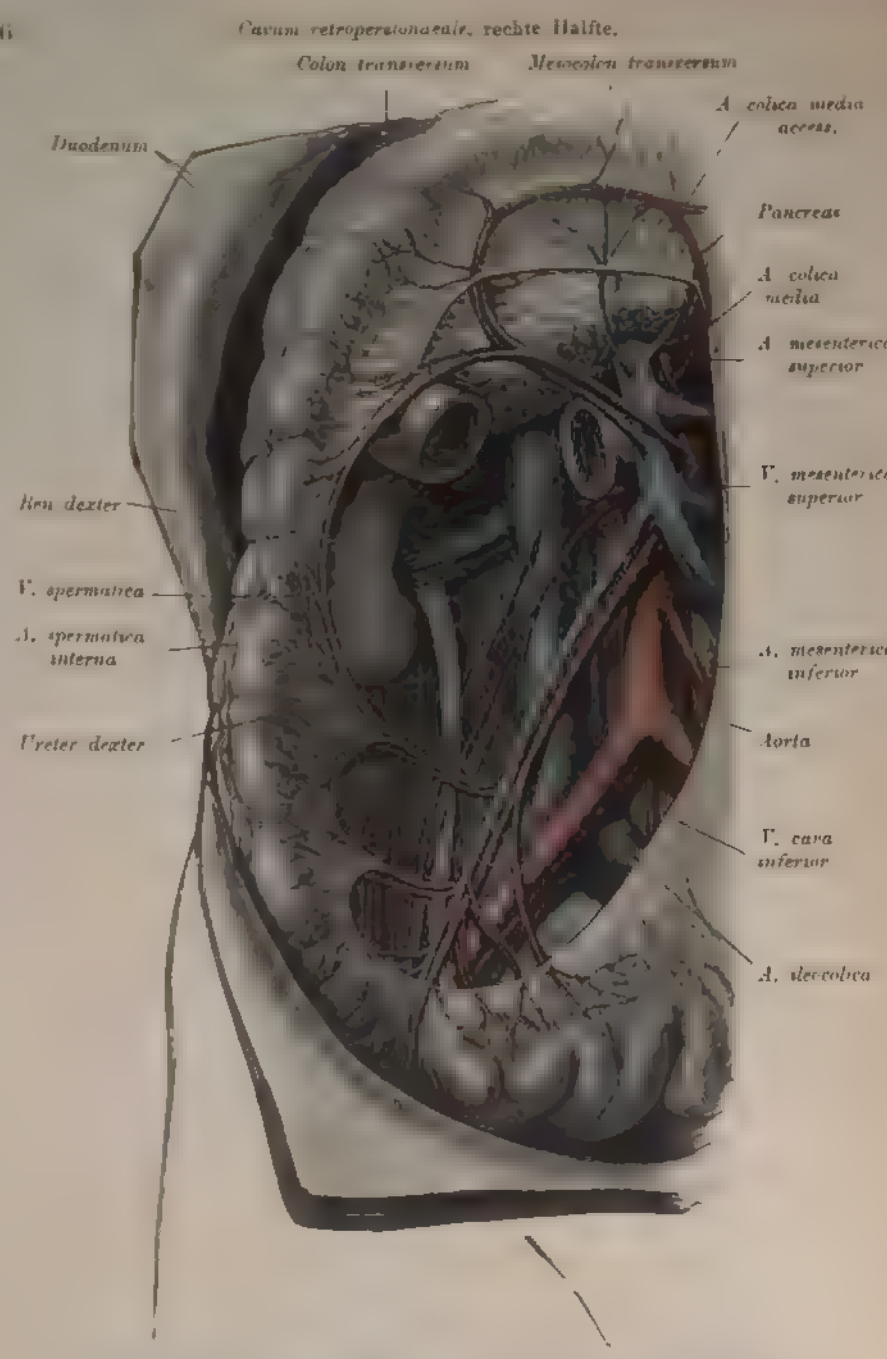

Fig. 466. *Cavum retroperitonaeale*, rechte Hälfte.

Das *Peritoneum parietale* und das *Mesocolon ascendens* wurden entfernt.

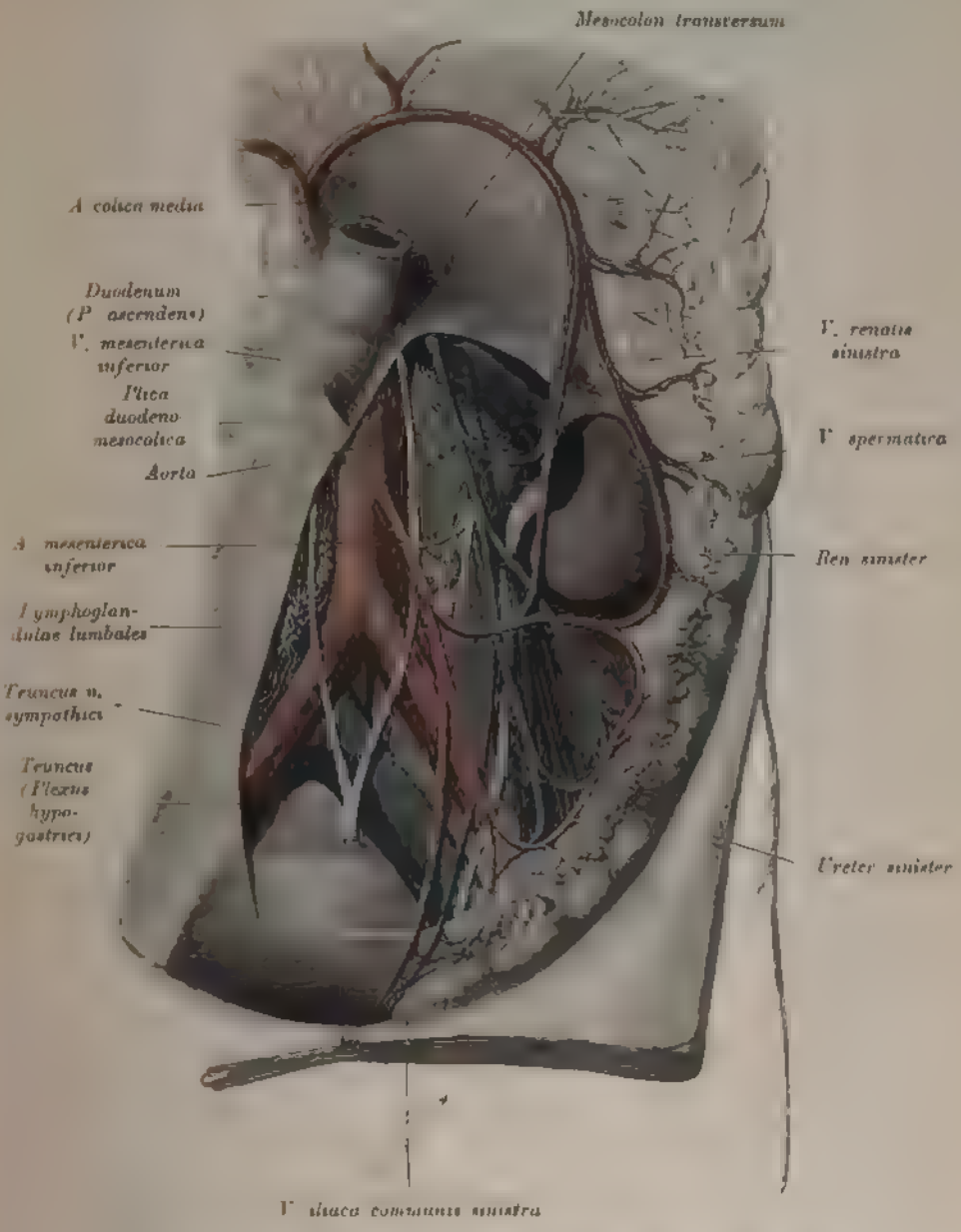

Fig. 467. *Cavum retroperitonaeale*, linke Hälfte.

Das *Peritonaeum parietale* und das *Mesocolon descendens* wurden entfernt.

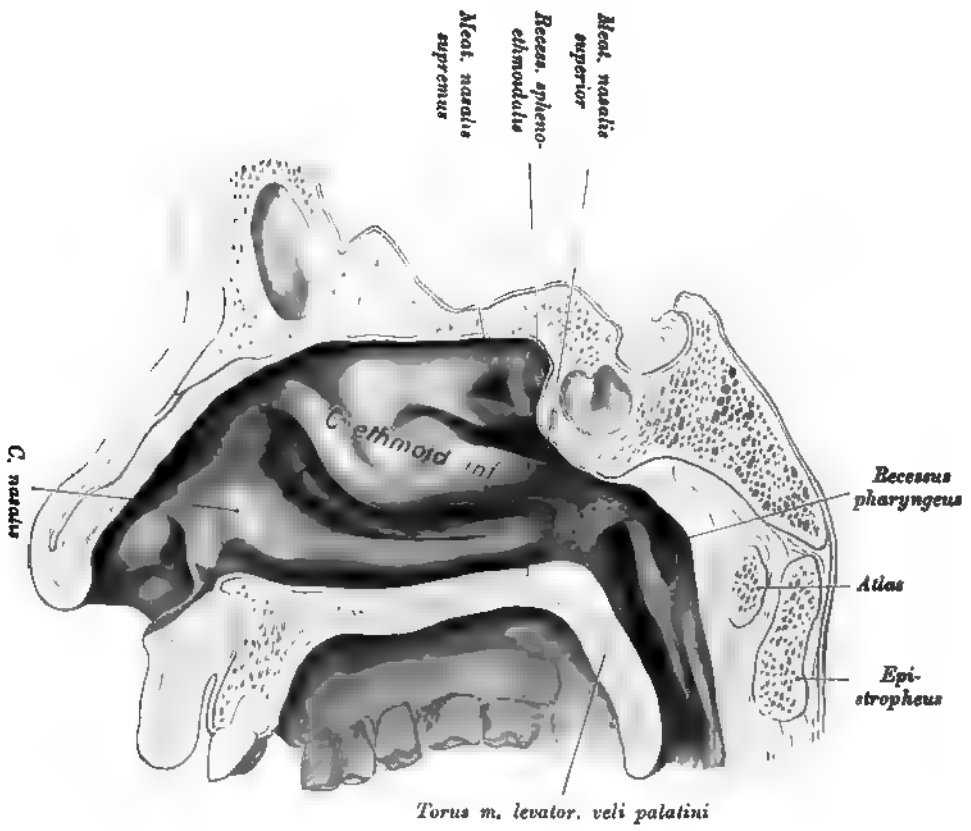

Fig. 468. Äußere Wand der rechten Nasenhöhle mit den Muscheln.

Der Nasenraum zerfällt in zwei Teile: Die untere Abteilung, *Regio respiratoria*, umfaßt den unteren und mittleren Nasengang, die obere Abteilung, *Regio olfactoria*, die obere respektive auch die oberste Muschel. Nach rückwärts öffnet sich die *Regio respiratoria* durch die Choanen in die *P. nasalis pharyngis*. Die *Regio olfactoria* erhält durch die vordere Wand des Keilbeins einen Abschluß nach hinten. Die hier von der oberen Muschel und dem Keilbein begrenzte Rinne heißt *Recessus sphenoethmoidalis;* in dieselbe mündet die Keilbeinhöhle.

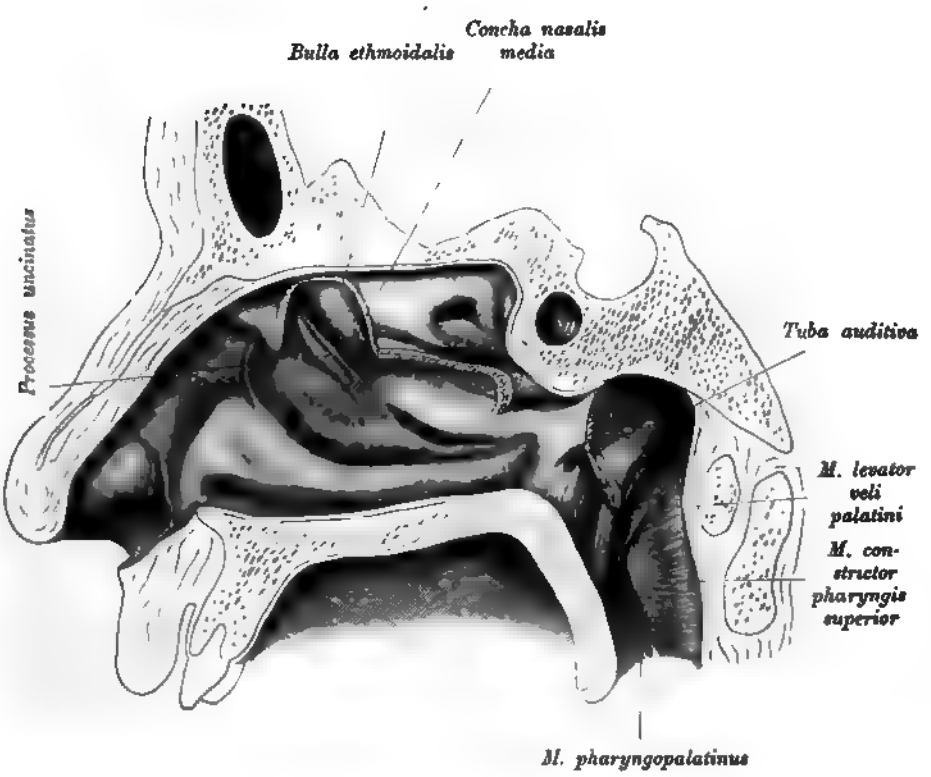

Fig. 469. Äußere Wand der rechten Nasenhöhle nach Abtragung der unteren Siebbeinmuschel, *Concha nasalis media.*

Die untere Siebbeinmuschel verdeckt den mittleren Nasengang; nach Entfernung dieser Muschel kommt der vom *Processus uncinatus* und der von der *Bulla ethmoidalis* begrenzte *Hiatus semilunaris* zum Vorschein sowie die hinter der Bulla gelegene vordere Siebbeinzelle.

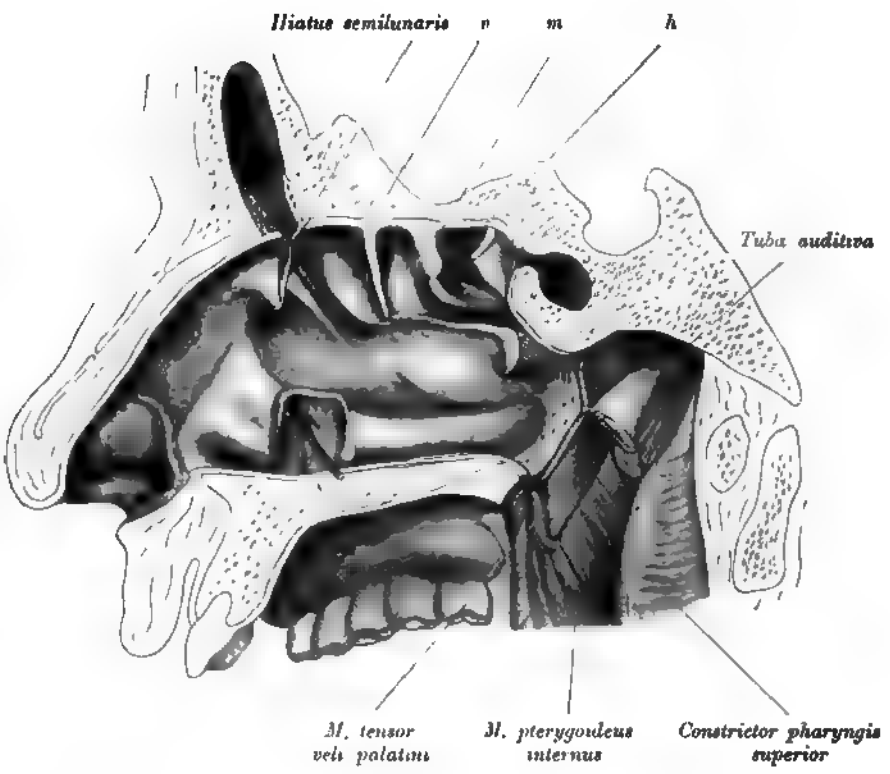

Fig. 470. Äußere Wand der rechten Nasenhöhle nach Abtragung der *Concha nasalis media* und Spaltung der oberen Nasengänge bis an die Siebbeinzellen.

Die *Fissura ethmoidalis inferior* führt in die mittlere *(m)*, die ***Fissura ethmoidalis superior*** in die hintere Siebbeinzelle *(h)*. Die vordere Siebbeinzelle *(v)* mündet hinter der Bulla. Die einzelnen Siebbeinzellen sind durch die Ursprungslamellen der Siebbeinmuscheln voneinandergetrennt. Der *Ductus nasolacrimalis* mündet in den unteren Nasengang und wird erst nach Entfernung der unteren Nasenmuschel sichtbar. In Fig. 470 ist seine Mündung sondiert.

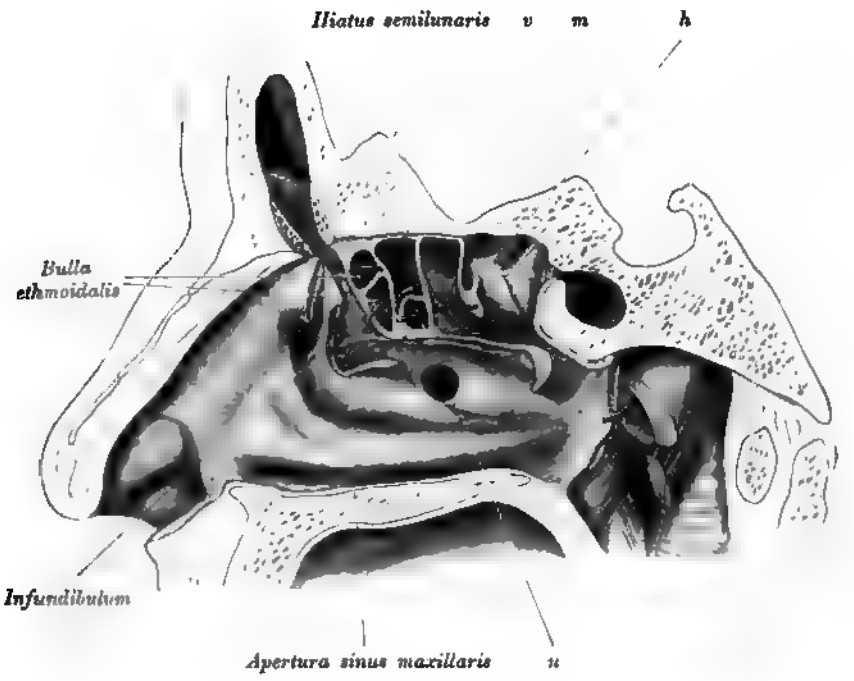

Fig. 471. Äußere Wand der rechten Nasenhöhle mit den bis an die *Lamina papyracea* reichenden Siebbeinzellen.

Das lateral und hinten vom *Processus uncinatus* gelegene *Infundibulum* führt in der Richtung nach hinten und unten in die Kieferhöhle, *Apertura sinus maxillaris*, nach vorne und oben in die Stirnhöhle. Manchmal existiert zwischen Nasen- und Kieferhöhle noch eine zweite Kommunikation, *Apertura sinus maxillaris accessoria* (Fig. 471). n = Nebenzelle der vorderen Siebbeinzelle.

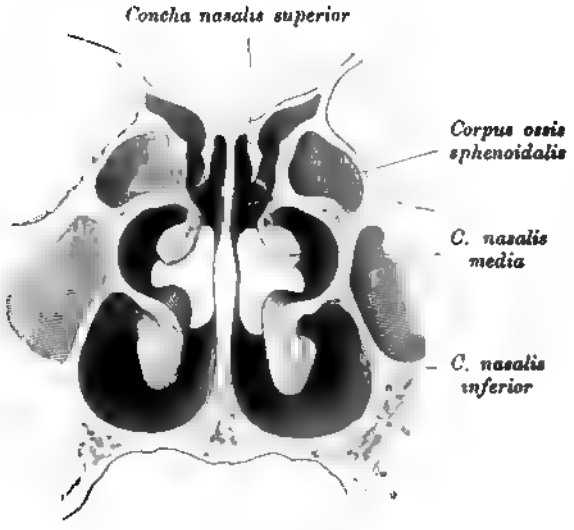

Fig. 472. Frontalschnitt durch die Nasenhöhle.
(Hintere Hälfte.)

Die einzelnen Nasengänge münden in den zwischen den Muscheln und dem Septum gelegenen *Meatus nasi communis*.

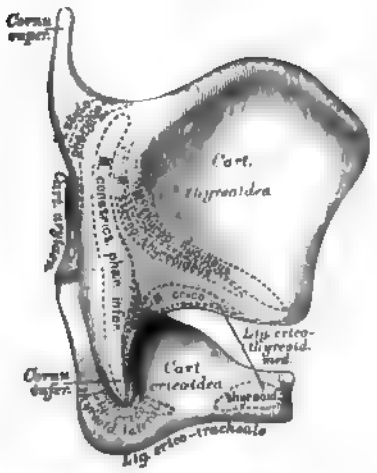

Fig. 473. Das Knorpelgerüst des Kehlkopfes.

Seitenansicht.

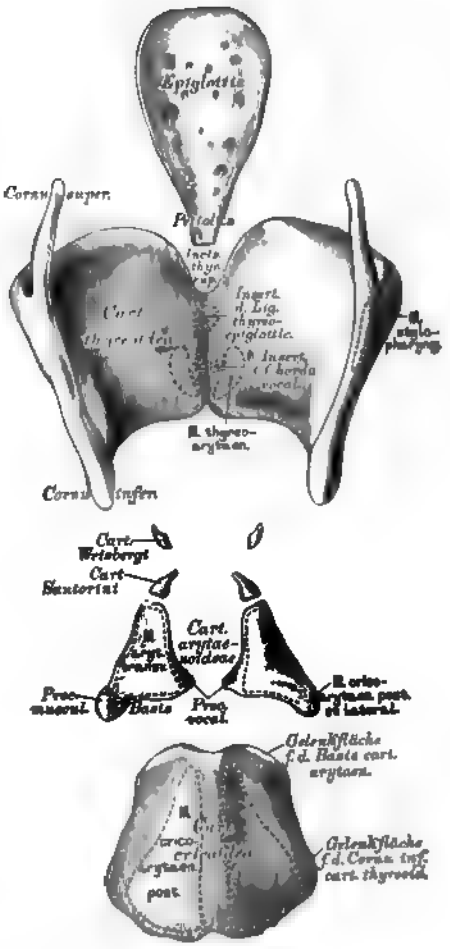

Fig. 474. Das Knorpelgerüst des Kehlkopfes.

Ansicht der auseinandergelegten Knorpel von hinten.

Der **Kehlkopf**, *Larynx*, wird von folgenden Knorpeln zusammengesetzt:

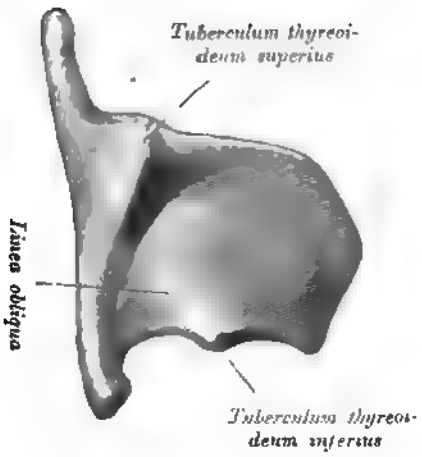

Fig. 475. *Cartilago thyreoidea* **eines Mannes.**

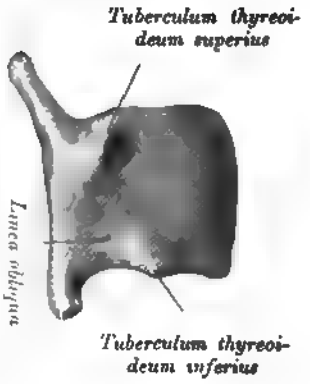

Fig. 476. *Cartilago thyreoidea* **einer Frau.**

1. Der **Schildknorpel**, *Cartilago thyreoidea*, besteht aus zwei Platten, die sich vorne unter einem Winkel vereinigen und daselbst die außen sichtbare *Prominentia laryngea* bilden. Dieser Vorsprung fehlt dem weiblichen Kehlkopfe (Fig. 476).

Oben an der Vereinigungsstelle liegt die *Incisura thyreoidea*.

Am hinteren Rande jeder Platte befindet sich je ein oberes und ein unteres Horn, *Cornu superius et inferius;* das obere dient zur Verbindung mit dem Zungenbein, das untere zur Verbindung mit dem Ringknorpel. Am oberen Rande liegt das *Tuberculum thyreoideum superius*, am unteren das *Tuberculum thyreoideum inferius*, zwischen beiden eine Muskelleiste *(Linea obliqua)*.

Die *Cartilago thyreoidea* des Mannes ist viel größer und stärker als die des Weibes. Der Vereinigungswinkel der Schildknorpelplatten ist beim Weibe größer als beim Manne.

Fig. 477. *Cartilago cricoidea* von vorne.

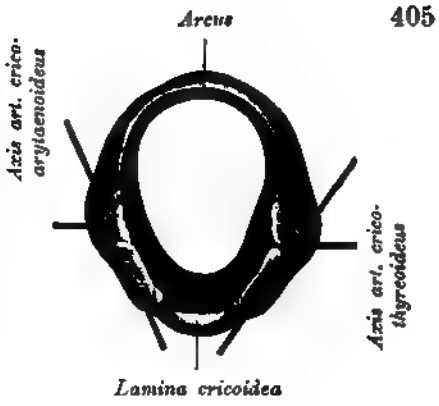

Fig. 478. *Cartilago cricoidea* von oben.

2. Der Ringknorpel, *Cartilago cricoidea,* bildet einen hinten breiten, vorne schmalen Ring. Der untere Rand ist horizontal, der obere fällt von hinten nach vorne steil ab. An dem oberen Rande der Platte befinden sich zwei konvexe Gelenkflächen für die Aryknorpel. An der hinteren Fläche der Platte lassen sich zwei Muskelfelder unterscheiden, an jeder Seitenfläche ist eine Gelenkfläche für den Schildknorpel angebracht.

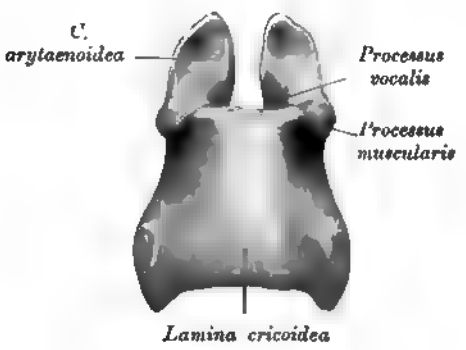

Fig. 479. *Cartilago cricoidea* und *Cartilagines arytaenoideae* von hinten.

3. Die Gießbeckenknorpel, *Cartilagines arytaenoideae,* auch Ary- oder Stellknorpel genannt, bilden dreiseitige Pyramiden, deren Basis eine Gelenkfläche für den Ringknorpel trägt; die vordere Kante entsendet den *Processus vocalis* zum Ansatze der Stimmbänder.

Lateral befindet sich an der Basis der *Processus muscularis* zum Ansatze einiger Muskeln.

Die mediale Fläche ist glatt, die hintere ausgehöhlt, die laterale mit zwei Grübchen versehen.

An den Spitzen der Gießbeckenknorpel liegen bänderig mit diesen verbunden die *Cartilagines corniculatae Santorini* und zwischen den Blättern der die Gießbeckenknorpel mit dem Kehldeckel verbindenden *Plicae aryepiglotticae* die *Cartilagines cuneiformes Wrisbergi.*

Fig. 480.

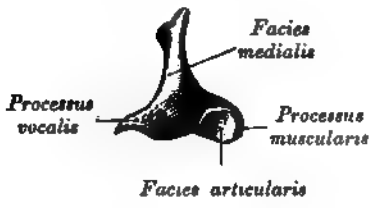

Von innen.

Fig. 481.

Von unten.

Rechte *Cartilago arytaenoidea.*

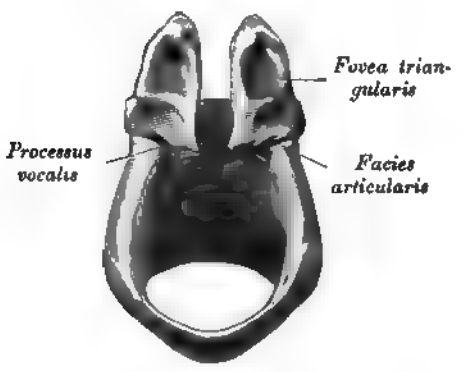

Fig. 482. *Cartilagines arytaenoideae* von vorne außen.

Der Kehldeckel, *Epiglottis*, sieht mit seinem freien Rande nach oben und hinten und ist mit seinem verschmächtigten Stiel, *Petiolus*, mittels des *Ligamentum thyreoepiglotticum* an den Schildknorpel geheftet. Die beiden Flächen sind sattelförmig gebogen; ein Teil der unteren Fläche nächst des Stieles ragt als Epiglottiswulst (Fig. 493) gegen das Kehlkopflumen vor.

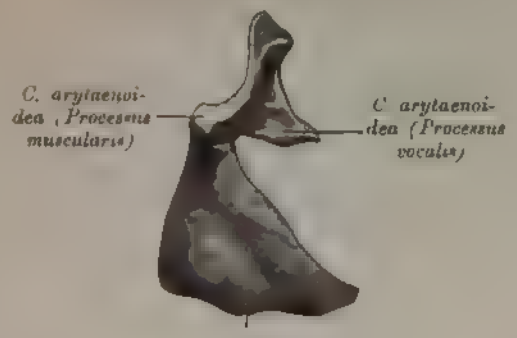

Fig. 483. *Cartilago cricoidea* und *Cartilago arytaenoidea dextra* von außen.

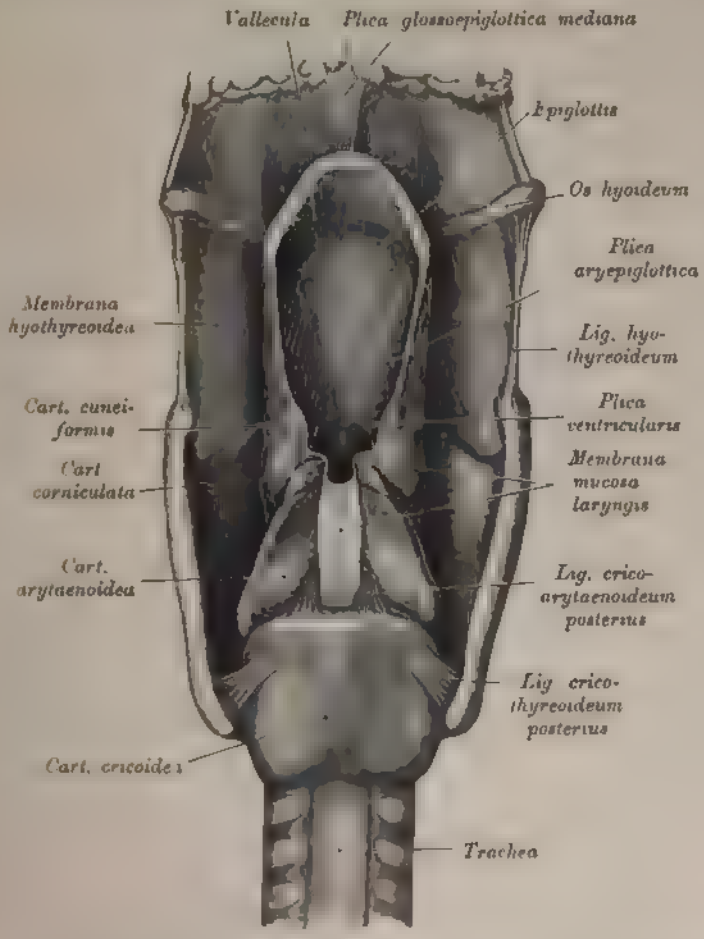

Fig. 484. Kehlkopf, von hinten gesehen, nach Entfernung der Muskeln, mit den Knorpeln und Bändern.

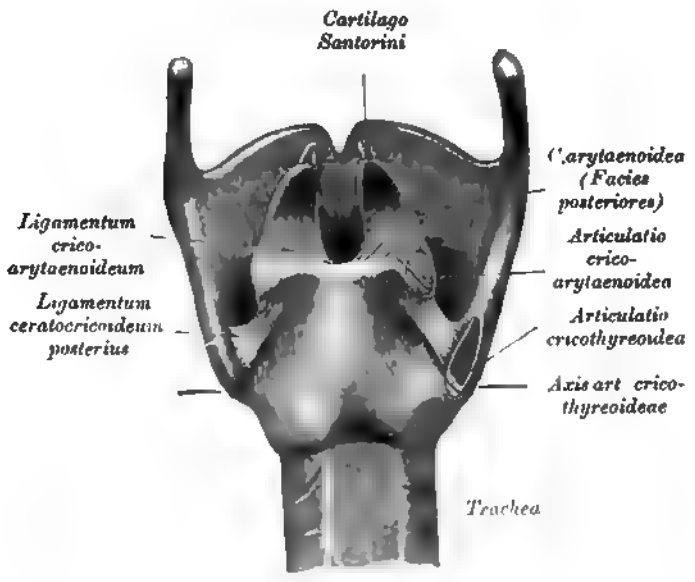

Fig. 485. Kehlkopfgerüst von hinten mit den Gelenken und Bändern.

(Rechts sind die Gelenke eroffnet.)

Die *Articulationes cricothyreoideae* verbinden den Ringknorpel an seinen seitlichen Gelenkfacetten mit den unteren Schildknorpelhörnern. Beide Gelenke bilden ein Charniergelenk mit fronto-horizontaler Achse. In Fig. 478 u. 485 ist die Achse eingezeichnet.

Die *Articulationes cricoarytaenoideae* verbinden die Basis der Gießbeckenknorpel gelenkig mit dem oberen Rande des Ringknorpels.

Die Hauptbewegung in diesem Gelenke geschieht als Verschiebung des Aryknorpels nach innen respektive nach außen, wodurch die Stimmritze abwechselnd verengt oder erweitert wird. In Fig. 478 ist die Gelenksachse ersichtlich gemacht.

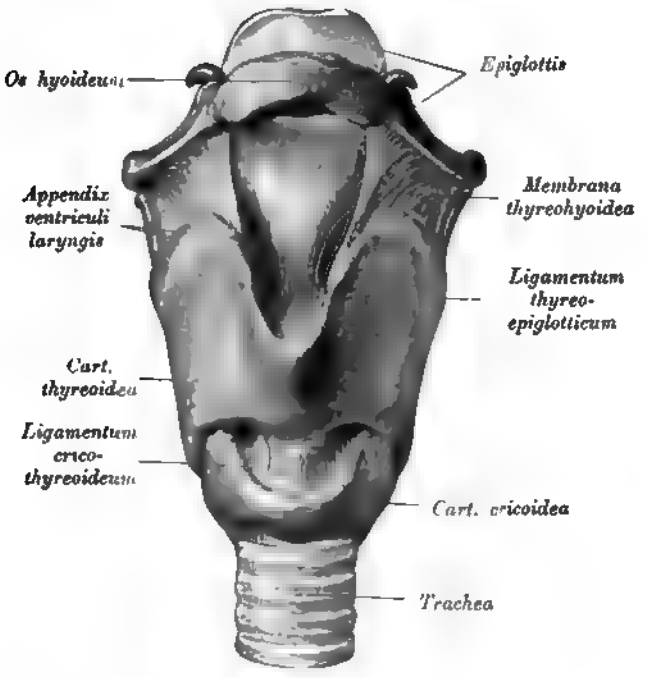

Fig. 486. Kehlkopfgerüst von vorne mit dem *Ligamentum cricothyreoideum*, der *Membrana thyreohyoidea* und den *Appendices ventriculi laryngis*.

(Der mittlere Anteil der Membran ist entfernt.)

Die *Articulatio cricothyreoidea* ist gesichert durch die *Ligamenta cricothyreoidea laterale anterius* und *posterius*, Kapselbänder zwischen den unteren Schildknorpelhörnern und den Seitenflächen des Ringknorpels.

Zur *Articulatio cricoarytaenoidea* gehören das *Ligamentum cricoarytaenoideum* und die Kapselbänder zwischen den Basen der Gießbeckenknorpel und den entsprechenden Gelenkflächen am hinteren Halbring des Ringknorpels.

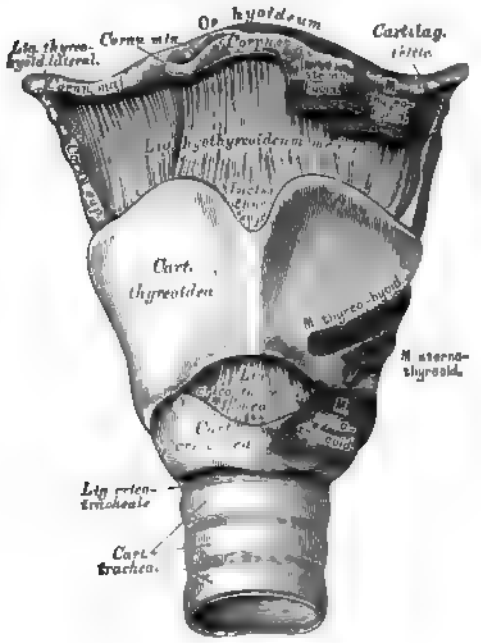

Fig. 487. Der Kehlkopf, *Larynx*, mit den Muskelansätzen.

(Ansicht von vorne.)

Die Verbindung des Epiglottisknorpels mit dem Schildknorpel besorgt das *Ligamentum thyreoepiglotticum*.

Das *Ligamentum hyoepiglotticum* verbindet den Rücken des Epiglottisknorpels mit dem Zungenbeinkörper (Fig. 494).

Im *Ligamentum hyothyreoideum lateralis* ist oft ein Knorpelkern, *Cartilago triticea*, eingeschaltet (Fig. 487). Unter der Membran liegt die *Bursa mucosa subhyoidea*.

Der Schildknorpel ist mit dem Zungenbein durch das *Ligamentum hyothyreoideum medium* und durch die *Ligamenta hyothyreoidea lateralia* verbunden. Der dazwischenliegende Teil wird als *Membrana hyothyreoidea* bezeichnet (Fig. 484).

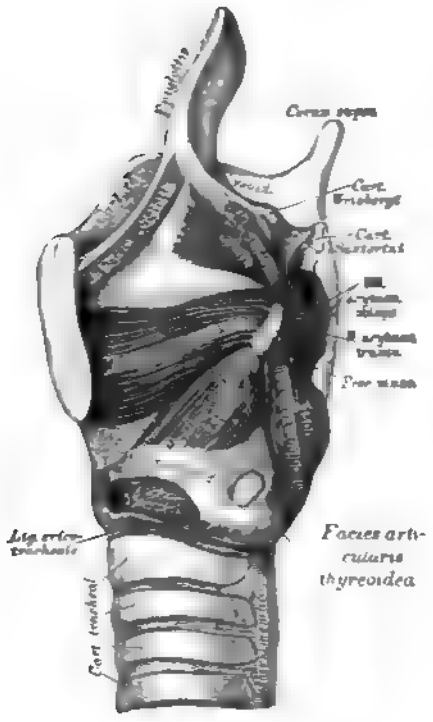

Fig. 488. Kehlkopf nach Entfernung der linken Schildknorpelplatte, Seitenansicht.

Das *Ligamentum cricothyreoideum medium* s. *Ligamentum conicum* zwischen unterem Rande des Schildknorpels und oberem Rande der vorderen Platte des Ringknorpels, reichlich elastische Fasern führend (siehe Fig. 486).

Das *Ligamentum cricotracheale* zwischen dem unteren Rande des Ringknorpels und dem oberen Rande des ersten Luftröhrenknorpels.

Die Schleimhautfalten des Kehlkopfes und des Kehldeckels sind: Die *Plica glossoepiglottica media* und die *Plicae glossoepiglotticae laterales* zwischen Zungenwurzel und Epiglottis; die mittlere heißt auch *Frenulum epiglottidis*.

Die *Plicae aryepiglotticae*, welche zwischen Kehldeckel und Gießbeckenknorpeln ausgespannt sind, umschließen die *Cartilagines Wrisbergi*.

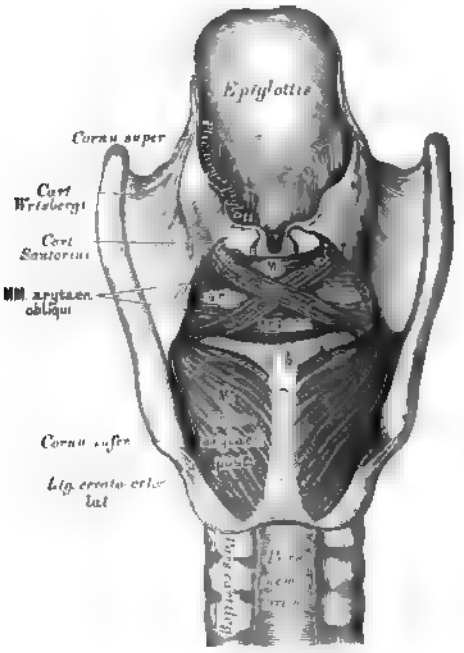

Fig. 489. Kehlkopf von hinten gesehen, nach Entfernung der Schleimhaut, mit den Muskeln.

Die *Plicae ventriculares*, Taschenbänder oder falsche Stimmbänder, begrenzen den *Ventriculus laryngis Morgagni* von oben her. Beide Taschenbänder schließen die *Rima vestibuli* zwischen sich.

Die *Plicae vocales*, wahre Stimmbänder, deren Substrat Muskulatur bildet, haben einen scharfen Rand, *Labium vocale*, und begrenzen die *Rima glottidis*, Stimmritze. Diese besteht aus zwei Teilen. Zwischen den Stimmbändern selbst, d. i. vom Schildknorpel bis zum *Processus vocalis*, liegt die *Pars vocalis* s. *intermembranacea*, zwischen den beiden *Processus vocales* liegt die *Pars respiratoria* s. *intercartilaginea* der Stimmritze.

Die Stimmbänder bilden die untere Grenze des *Ventriculus Morgagni*.

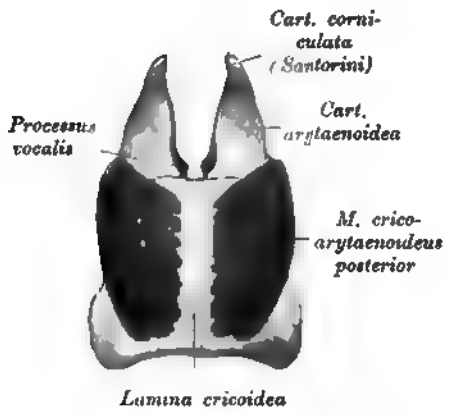

Fig. 490. *M. cricoarytaenoideus posterior.*

Der *M. cricothyreoideus* zieht von der vorderen Fläche des vorderen Halbringes der *Cartilago cricoidea* zum unteren Rande des Schildknorpels (Fig. 491).

Wirkung: Spannung des Stimmbandes.

Dies geschieht dadurch, daß der Ringknorpel vorne nach aufwärts gezogen wird, infolgedessen senkt er sich rückwärts.

Innervation: *N. laryngeus superior, Ramus externus.*

Der *M. cricoarytaenoideus posterior* (Fig. 488 u. 490) entspringt auf dem hinteren Muskelfelde der Ringknorpelplatte und inseriert am *Processus muscularis* des Gießbeckenknorpels.

Wirkung: Erweiterung der Glottis durch Drehung des Gießbeckenknorpels lateralwärts.

Innervation: *N. laryngeus inferior.*

Der *M. cricoarytaenoideus lateralis* zieht vom oberen Rande des Ringknorpels schief nach rückwärts zum *Processus muscularis* des Gießbeckenknorpels (Fig. 491).

Wirkung: Verengerung der Glottis durch Drehung des Aryknorpels medianwärts.

Innervation: *N. laryngeus inferior.*

Der *M. vocalis* s. *thyreoarytaenoideus internus* liegt im Stimmbande selbst und zieht vom Schildknorpel zum *Processus vocalis.* Der *M. thyreoarytaenoideus (externus)* schließt sich an der lateralen Wand des Larynx dem *M. vocalis* an. Fig. 488 als *M. thyreoarytaenoideus* bezeichnet.

Der *M. thyreoarytaenoideus superior* entspringt nahe dem oberen Rande des Schildknorpels und endet am *Processus muscularis* der *Cartilago arytaenoidea* (Fig. 495 u. 496 am Querschnitt).

Wirkung: Spannung des Stimmbandes.

Innervation: *N. laryngeus inferior.*

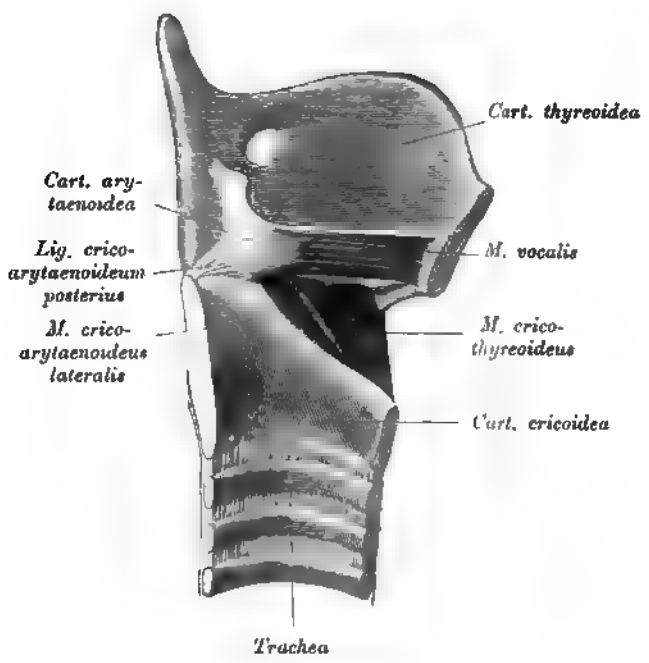

Fig. 491. *M. vocalis* und *M. cricothyreoideus.*

(Sagittalschnitt durch den Larynx. Linke Hälfte. Die Schleimhaut und die Epiglottis wurden entfernt. In der *Cart. thyreoidea* ein *Foramen thyreoideum*.)

Der *M. arytaenoideus transversus* s. *interarytaenoideus* verbindet die lateralen Kanten der Gießbeckenknorpel (Fig. 489).

Wirkung: Verengerung der *Glottis respiratoria*.

Innervation: *N. laryngeus inferior*.

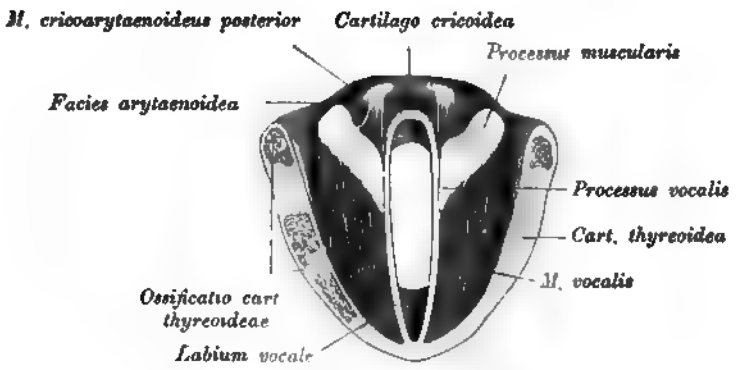

Fig. 492. Horizontalschnitt durch den Kehlkopf in der Höhe des *Processus vocalis*. *M. thyreoarytaenoideus* und *M. vocalis*.

(Untere Schnittfläche, von oben gesehen.)

Der *M. interarytaenoideus obliquus* liegt auf dem Transversus. Er entspringt an der hinteren Fläche des *Processus muscularis* (Fig. 489).

Wirkung: Verengerung der *Glottis respiratoria*.

Innervation: *N. laryngeus inferior*.

Der *M. arycpiglotticus*, in den der Obliquus übergeht, liegt in der *Plica arycpiglottica* (Fig. 488).

Wirkung: Senken des Kehldeckels.

Innervation: *N. laryngeus inferior*.

Der *M. thyreoepiglotticus* zieht vom Schildknorpel zum Rücken der Epiglottis (Fig. 488).

Wirkung: Heben der Epiglottis.

Innervation: *N laryngeus inferior*.

Der *M. glossoepiglotticus* gehört der oberen Längsschichte der Zungenmuskulatur an. Er ist selten gut entwickelt (Fig. 494).

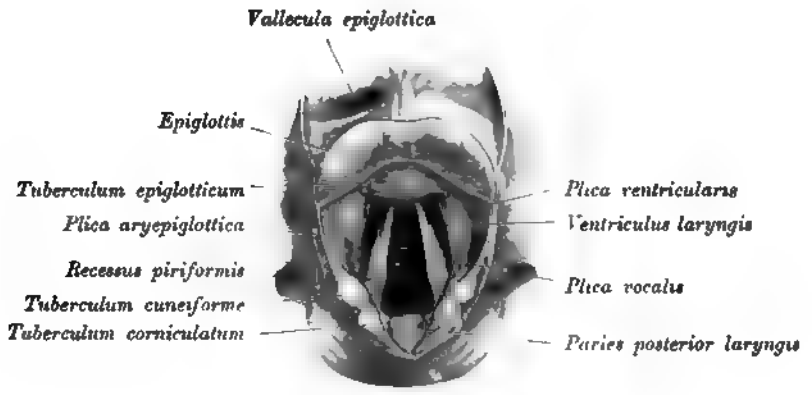

Fig. 493. Ansicht des Kehlkopfinneren bei weit abgezogenen Aryknorpeln.

Die Höhle des Kehlkopfes wird durch vorspringende Falten *(Plicae ventriculares et vocales)* in drei Räume: einen oberen, mittleren und unteren Raum, geteilt. Der **obere Kehlkopfraum** reicht von der Eingangsoffnung bis zu den *Plicae ventriculares*, der **mittlere Kehlkopfraum** umfaßt die Gegend zwischen den Taschenfalten und den Stimmbändern einschließlich der *Ventriculi laryngis*, der **untere Kehlkopfraum** wird oben von den Kanten der Stimmbänder, unten vom kaudalen Rand des Ringknorpels begrenzt.

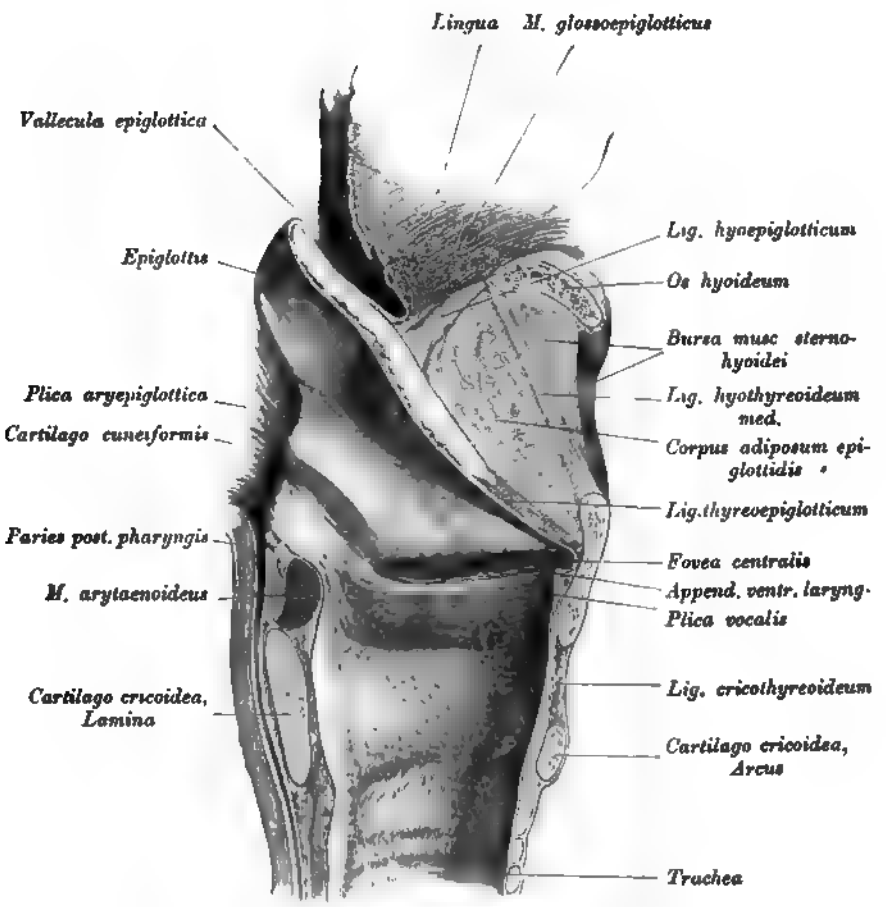

Fig. 494. Medianer Sagittalschnitt durch den Kehlkopf.

Linke Hälfte.

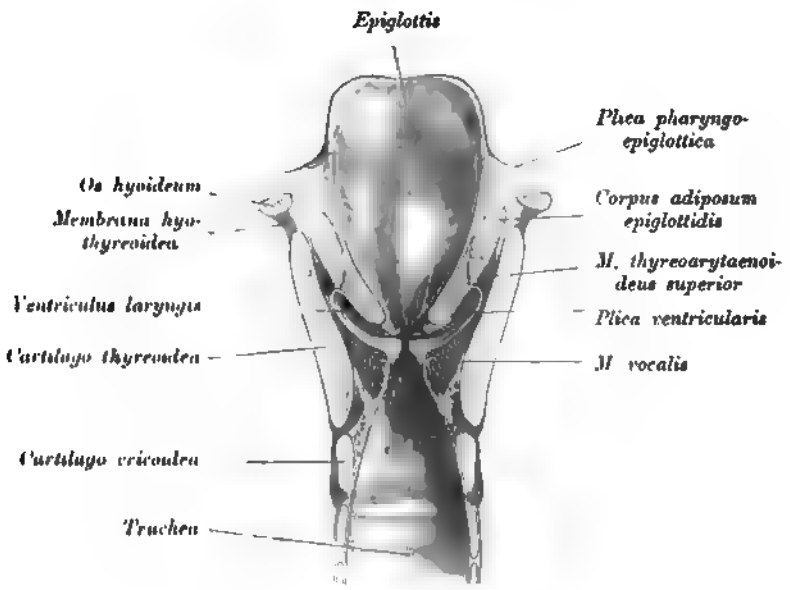

Fig. 495. Frontalschnitt durch den Kehlkopf.

Vordere Hälfte.

Zwischen dem Kehldeckel, einschließlich des *Ligamentum thyreoepiglotticum*, dem *Ligamentum hyoepiglotticum* und dem *Ligamentum hyothyreoideum* ist ein Fettkörper (*Corpus adiposum epiglottidis*) eingeschoben (Fig. 494 u. 495).

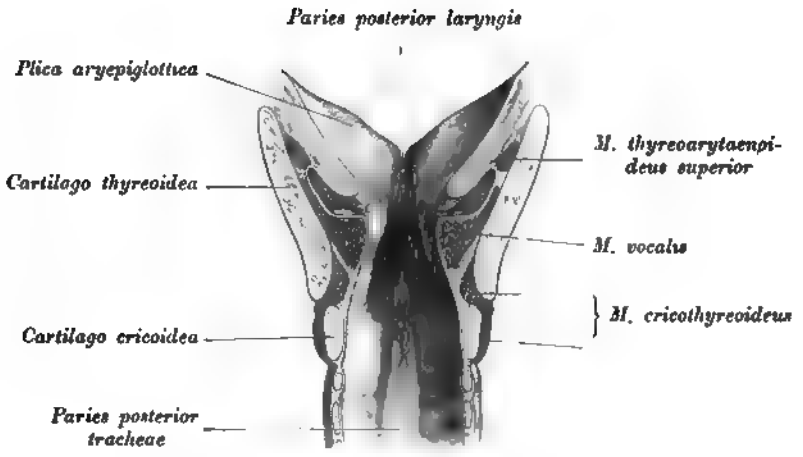

Fig. 496. Frontalschnitt durch den Kehlkopf.

Hintere Hälfte.

Während des Schluckaktes wird der Larynx dem Zungenbein genähert und der Fettpolster in seiner Längsausdehnung verkürzt. Hierdurch wird er breiter und hilft den Kehldeckel senken.

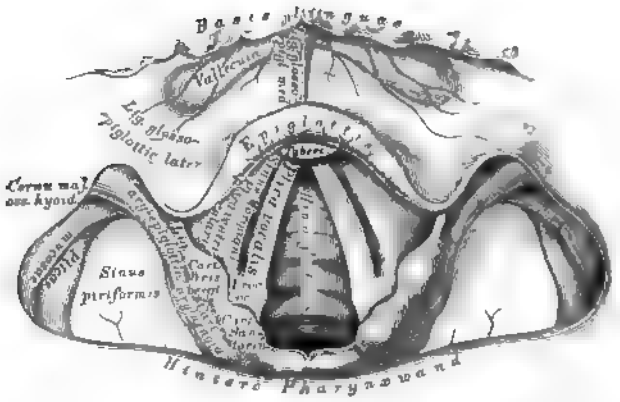

Fig. 497. Das laryngoskopische Bild beim ruhigen Atmen.

In doppelter Naturgröße.



Fig. 498. Das laryngoskopische Bild beim Anlauten.

Natürliche Größe.



Fig. 499. Das laryngoskopische Bild der hinteren Kehlkopf- und Luftröhrenwand mit der Bifurkationsstelle. Natürliche Größe.

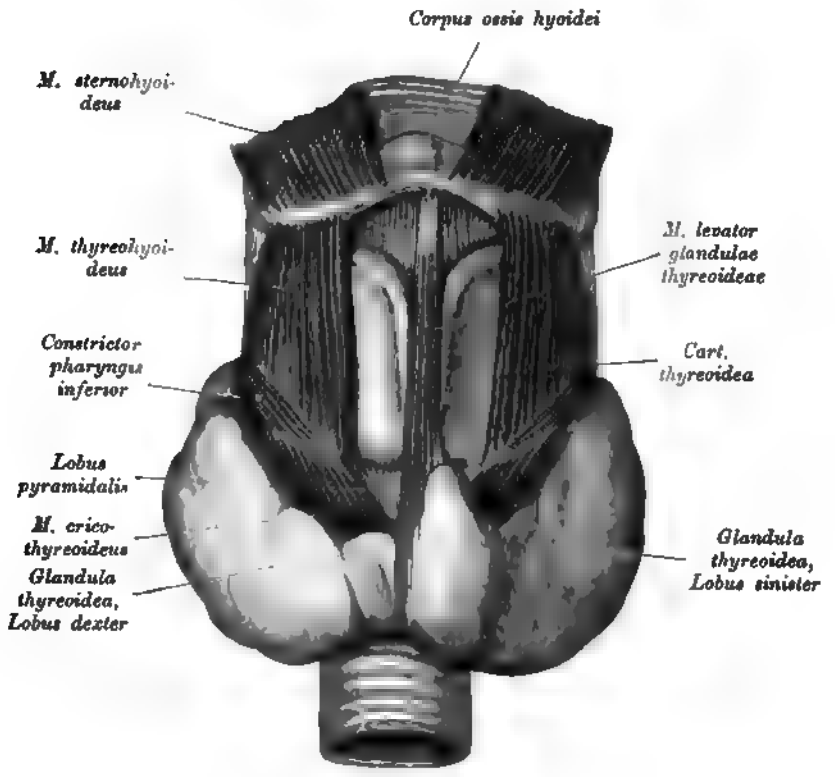

Fig. 500. *Glandula thyreoidea* mit einem *M. levator glandulae thyreoideae.*

(*M. sternohyoideus* hinaufgeschlagen.)

Die *Glandula thyreoidea* besteht aus zwei Lappen, *Lobus dexter et sinister*, welche durch eine vor den oberen Trachealringen gelegene Brücke, *Isthmus*, verbunden sind.

Am Isthmus findet sich oft ein mittlerer Lappen, *Lobus pyramidalis* (Fig. 500, 501 u. 505). Manchmal zieht auch ein Muskel vom Zungenbein zur Drüse, *M. levator glandulae thyreoideae* (Fig. 500) genannt.

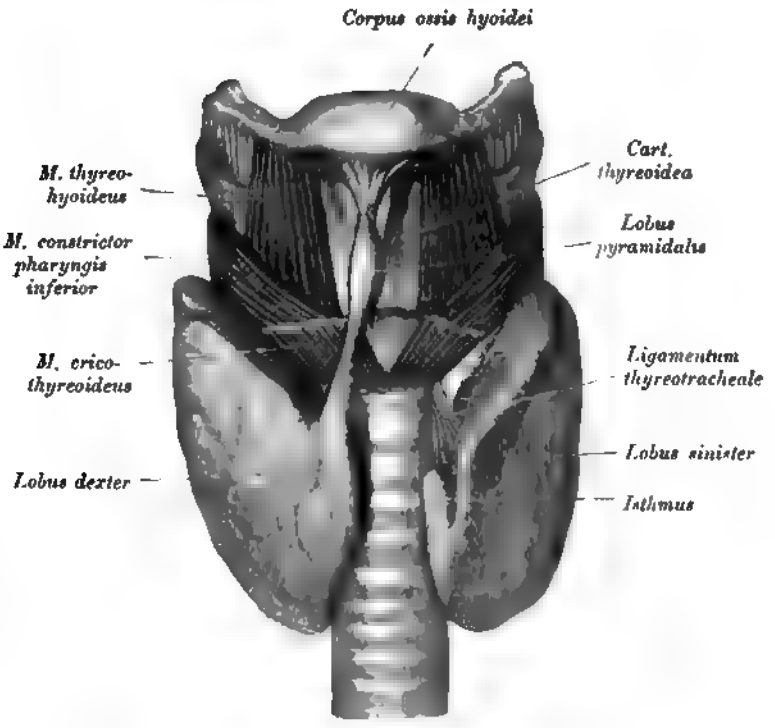

Fig. 501. *Glandula thyreoidea* **mit defektem** *Isthmus* **und einem** *Lobus pyramidalis.*

Die Seitenlappen der Schilddrüse sind an einer umschriebenen Stelle mit der Trachea durch Bündchen verbunden, desgleichen ist häufig das obere Ende des mittleren Lappens so weit zurückgebildet, daß es einem Bande ähnlich wird (Fig. 501).

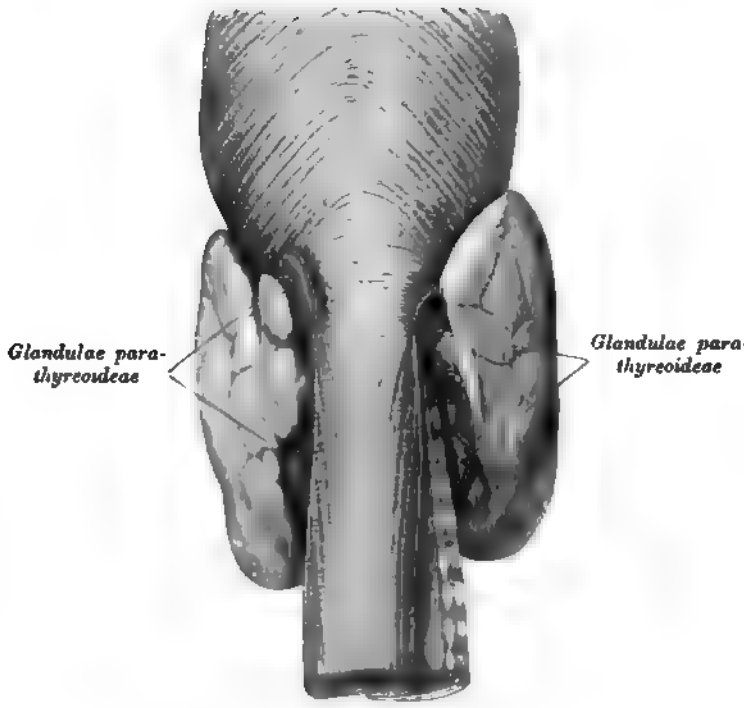

Fig. 502. Schilddrüse, Ösophagus und Trachea von hinten.

An den medialen Rand der seitlichen Schilddrüsenlappen schließen sich jederseits zwei Epithelkörperchen, *Glandulae parathyreoideae*, ein oberes und ein unteres, an.

Dieselben bestehen aus Epithelien, die sich zuweilen zu Strängen und Zylindern gruppieren.

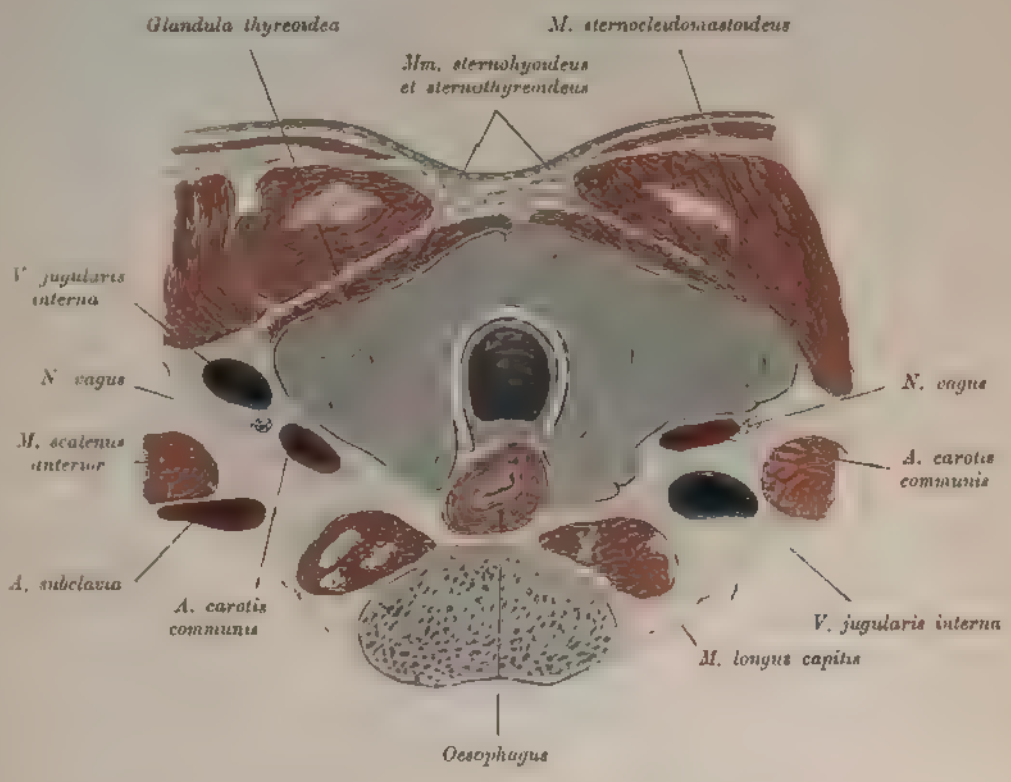

Fig. 503. Horizontalschnitt durch den Hals im Bereiche des *Isthmus thyreoideus*.

(Der rechte Schilddrüsenlappen ist vergrößert.)

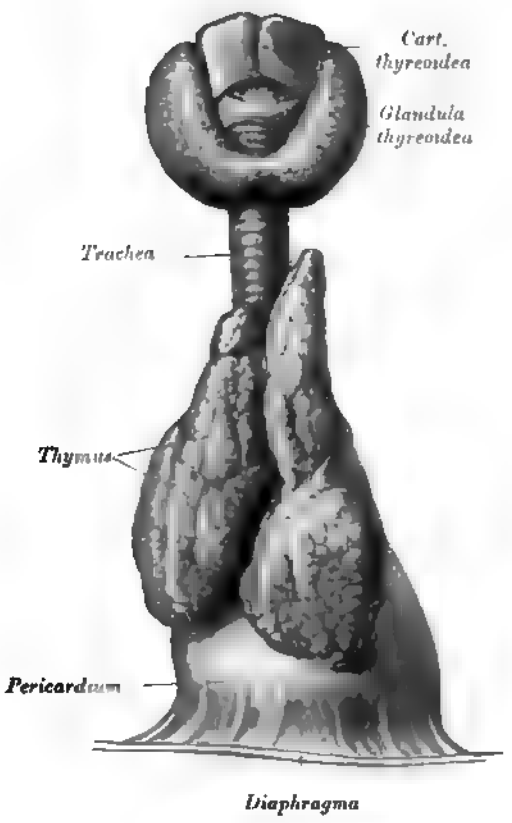

Fig. 504. *Larynx, Trachea, Glandula thyreoidea,* **Herzbeutel und** *Thymus* **eines Neugeborenen.**

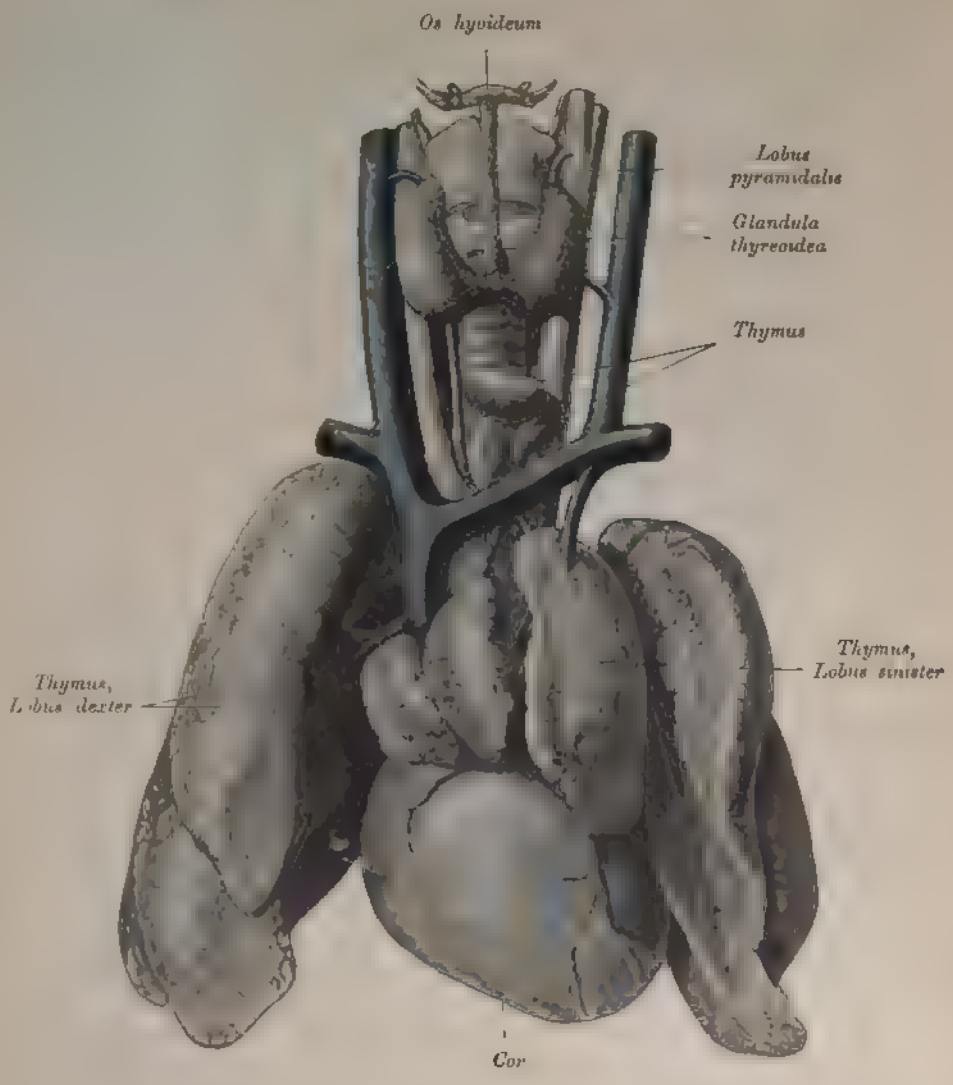

Fig. 505. Respirationstrakt mit der *Glandula thyreoidea* und der *Thymus* eines Kindes.

(Der Halsteil der *Thymus* ist selbständig.)

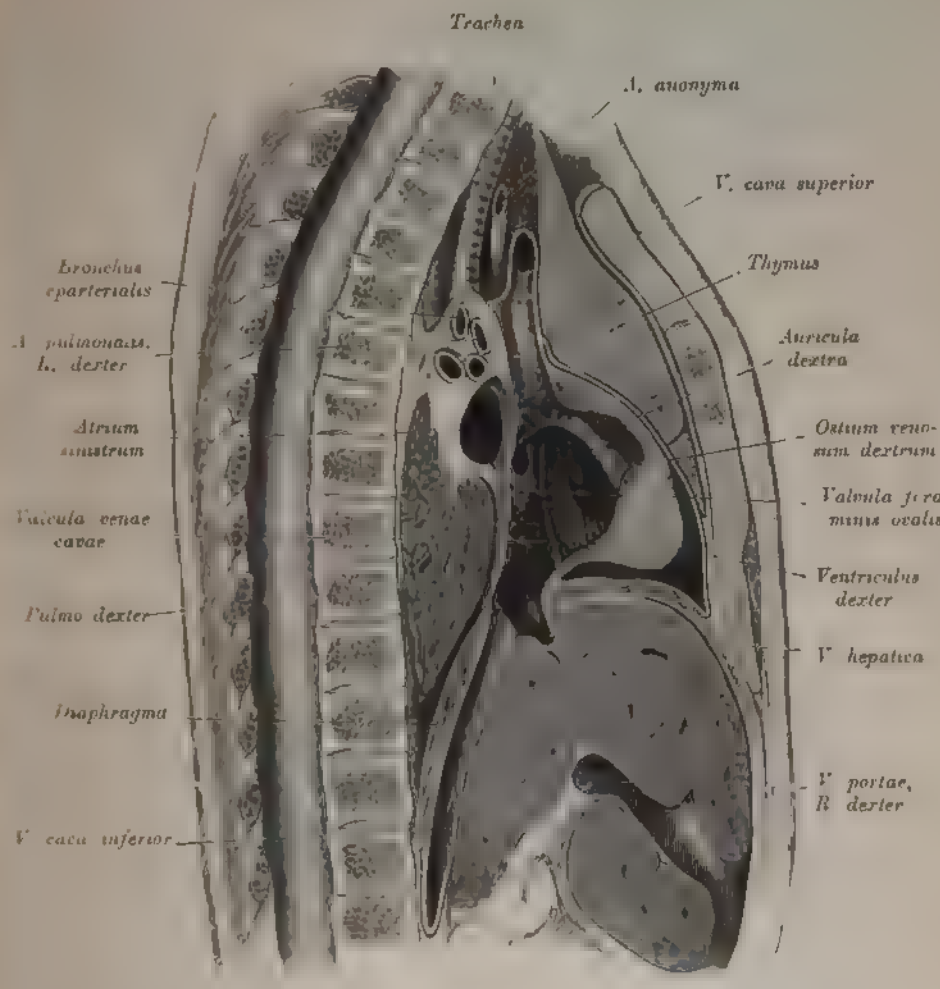

Fig. 506. Sagittalschnitt durch die Brust- und Bauchhöhle eines Neugeborenen, rechts von der Medianebene. Linke Hälfte.

An dem Objekt ist die Lage der Thymus zum Sternum und zum Herzbeutel ersichtlich.

Die Thymus besteht aus zwei Lappen, *Lobus dexter et sinister* Fig. 504 und 505. Diese liegen mehr oder minder symmetrisch zur Seite der Trachea im vorderen Mediastinum und reichen bis vor den Herzbeutel, den sie in seiner oberen Partie umfassen. Die Thymus ist nur am Kinde vollkommen entwickelt. Schon vor der Puber tät beginnt ihre Rückbildung.

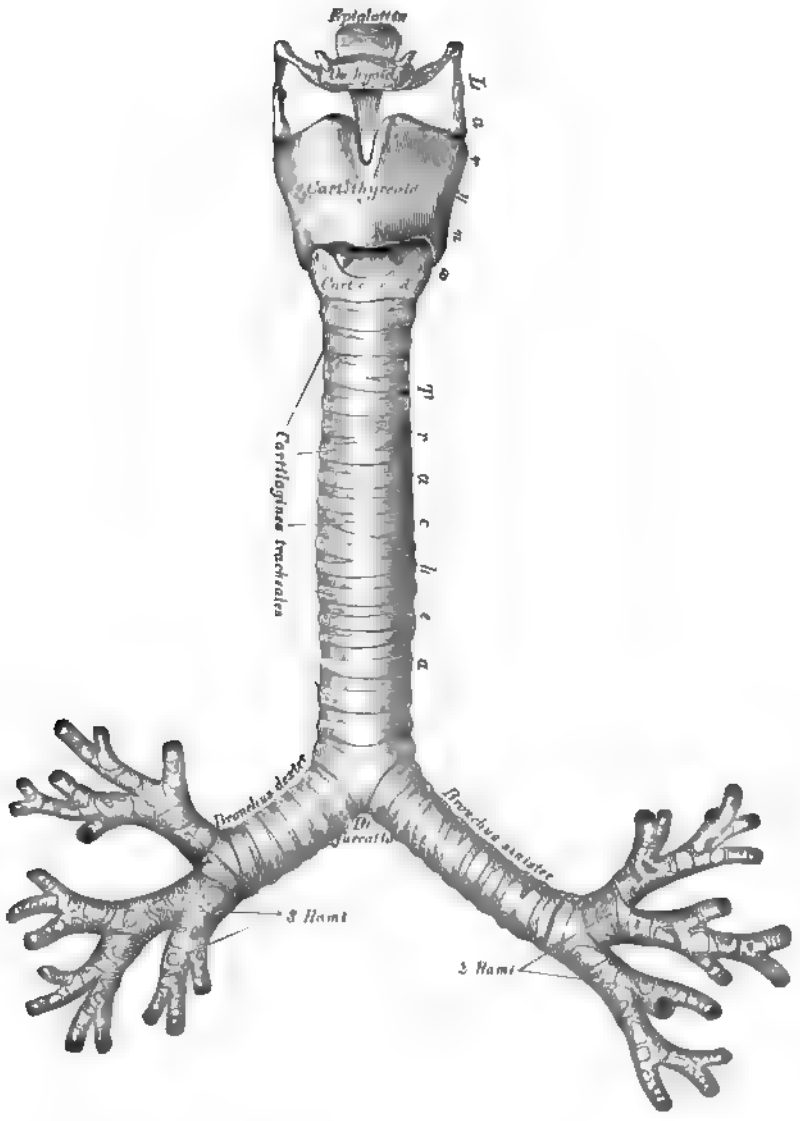

Fig. 507. Die Luftröhre, *Trachea*, und die großen Bronchien.

Fig. 508. Hintere Wand der Trachea und der Stammbronchien.

Die Schleimhaut der hinteren Wand der Trachea und der Stammbronchi trägt längsverlaufende Falten, *Plicae longitudinales*, mit viel elastischem Gewebe.

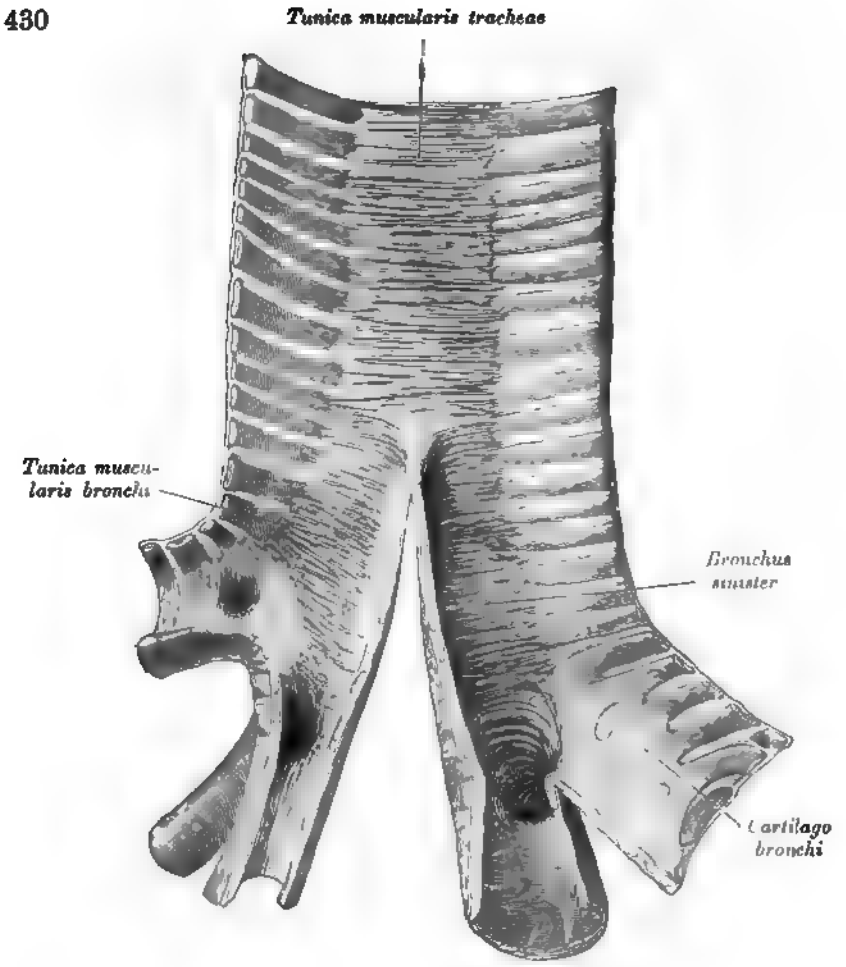

Fig. 509. Hintere Wand der Trachea und der Bronchien mit der Muskulatur, *Trachea* von vorne geöffnet.

Die Schleimhaut entfernt.

Die **Luftröhre**, *Trachea*, reicht vom fünften Hals- bis zum vierten Brustwirbel, wo sie sich in die zwei Stammbronchi teilt. Beim Erwachsenen mißt sie zirka 12 *cm*.

Der **rechte Bronchus** ist weiter und kürzer als der linke.

Die Trachea und die Bronchien bilden infolge von Knorpeleinlagerungen stets offenstehende Röhren.

In der Trachea sind 16—20 **knorpelige Halbringe** eingelagert. Die offene Seite der Ringe ist nach hinten gerichtet und von glatter Muskulatur (Fig. 509) überbrückt.

Im rechten Bronchus befinden sich 6—8, im linken 9—12 Ringe, die sich ähnlich wie die in der Trachea verhalten.

In den kleineren Bronchien bilden sich nicht mehr isolierte Ringe aus, sondern knorpelige Plättchen, die aber nicht nur vorne und seitlich, sondern auch hinten eingelagert sind.

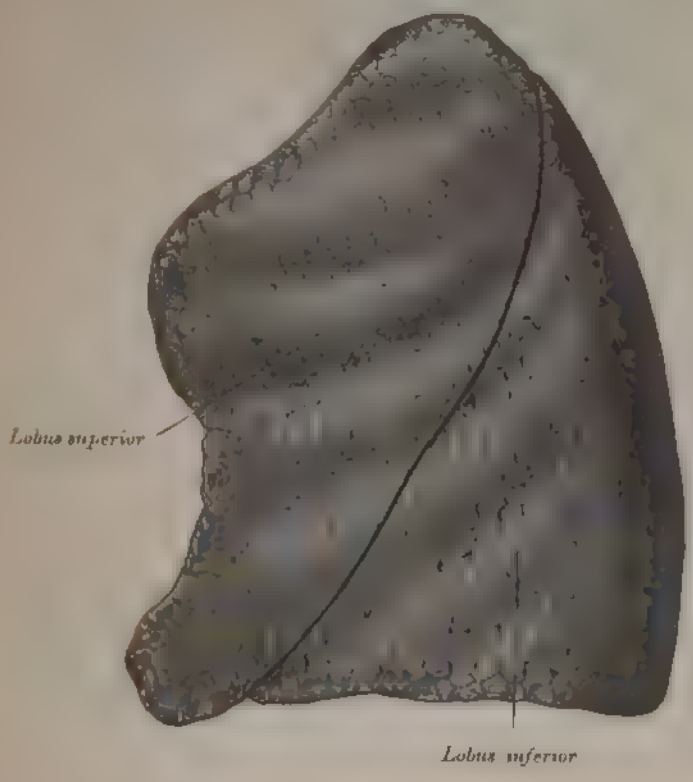

Fig. 510. Linke Lunge von außen.

Die Lunge, *Pulmo*, ist ein nach dem Typus der alveolären Drüsen gebautes Organ. Sie besteht aus den beiden Lungenflügeln. Jeder der beiden Lungenflügel hat eine beinahe konische Gestalt. Die Rippenfläche ist konvex, die Mediastinalfläche und die Basal- oder Zwerchfellfläche sind konkav.

Der vordere Rand ist scharf, der hintere stumpf.

Der obere Teil der Lunge heißt Lungenscheitel oder Spitze (*Apex pulmonis*).

Der rechte Lungenflügel ist kürzer und breiter als der linke.

Eine rückwärts in der Höhe des dritten Interkostalraumes beginnende Furche, *Incisura interlobaris*, teilt die Lungenflügel in einen oberen vorderen und einen unteren hinteren Lappen. Am rechten Lungenflügel befindet sich noch ein mittlerer Lappen, dessen obere Grenze vom Sternalende der fünften Rippe zum vorderen Lungenrande zieht. Nahe dem hinteren Rande der Mediastinalfläche befindet sich die Lungenpforte, *Hilus* Fig. 517; die in sie eintretenden Gebilde bilden den Lungenstiel, *Radix pulmonis* (Fig. 515 u. 516).

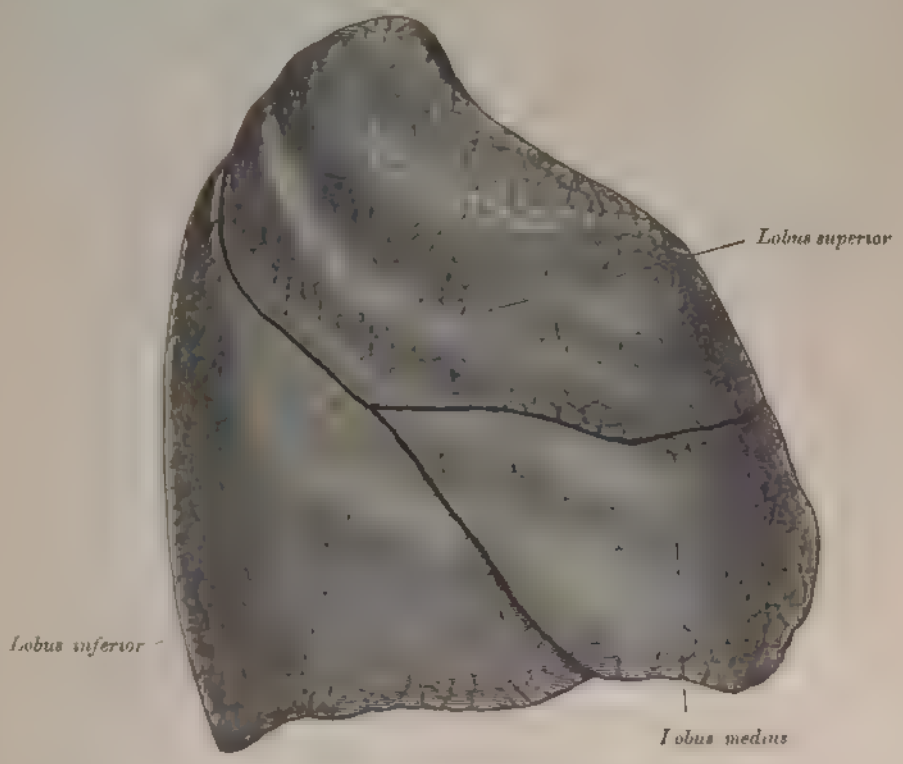

Fig. 511. Rechte Lunge von außen.

An der Außenfläche, *Facies costalis*, befinden sich die bogenförmig verlaufenden Rippenabdrucke (Fig. 510 u. 512).

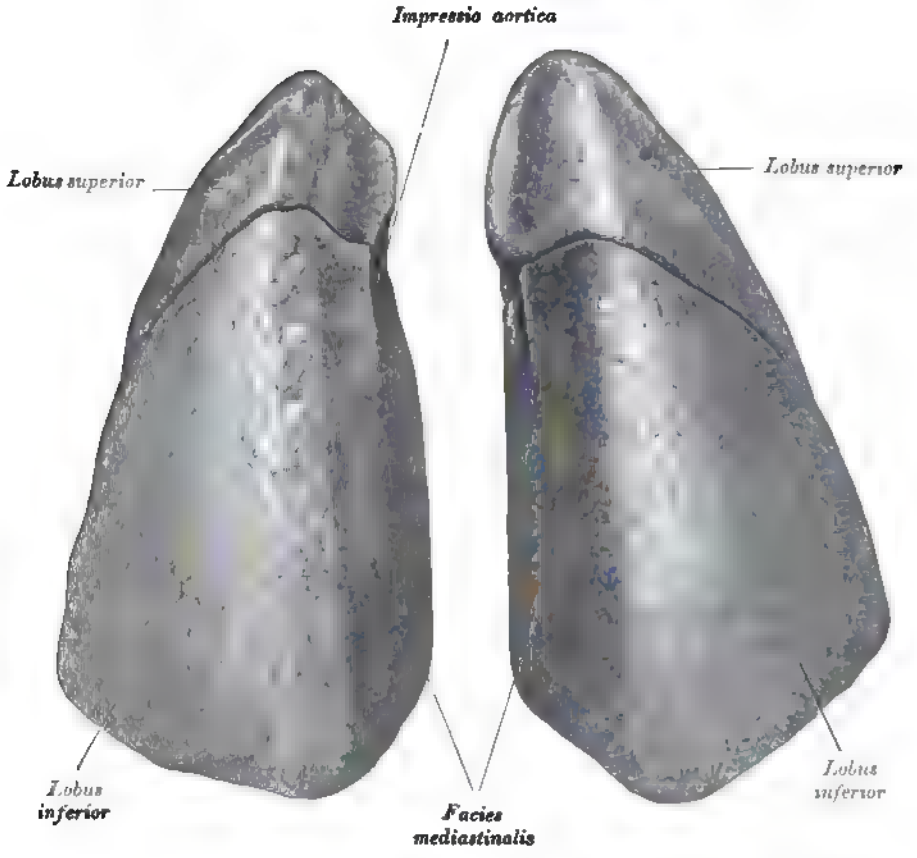

Fig. 512. Die beiden Lungen von hinten.

Längs des hinteren stumpfen Lungenrandes ist eine Reihe von kleinen Grübchen, Eindrücke der Rippenköpfchen, sichtbar.

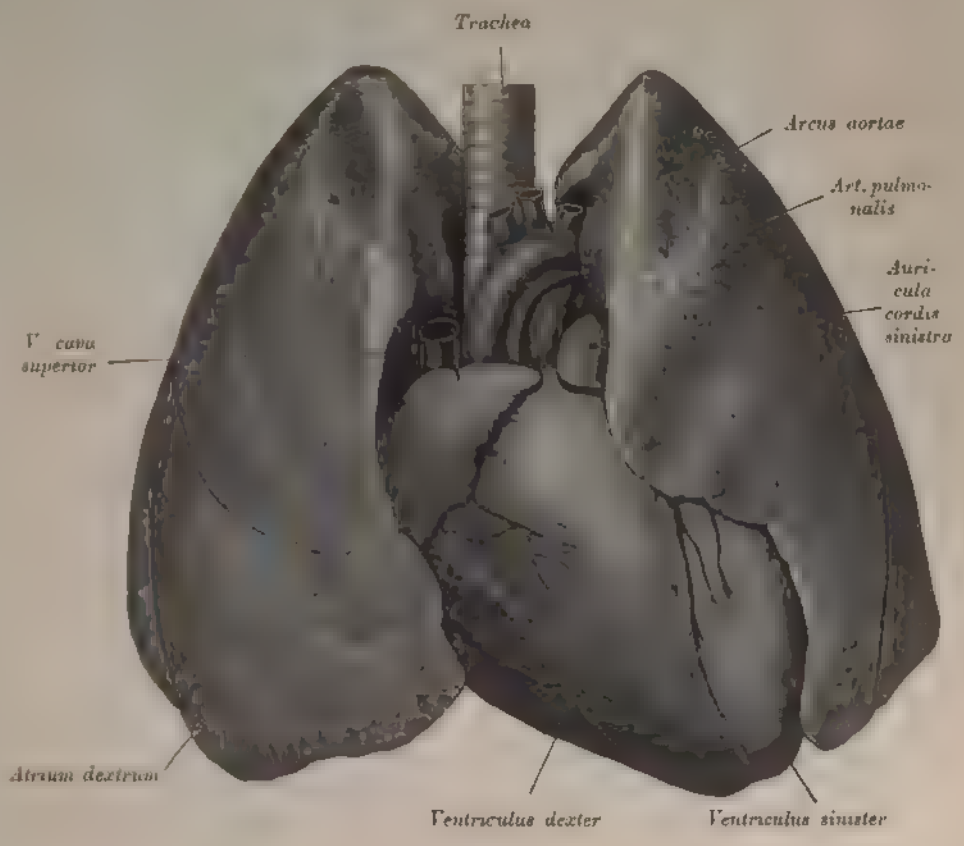

Fig. 513. Die beiden Lungen von vorne.

Die *Arteria subclavia* erzeugt dort, wo sie über die Lungenspitze zieht, eine deutliche Furche, *Sulcus arteriae subclaviae*.

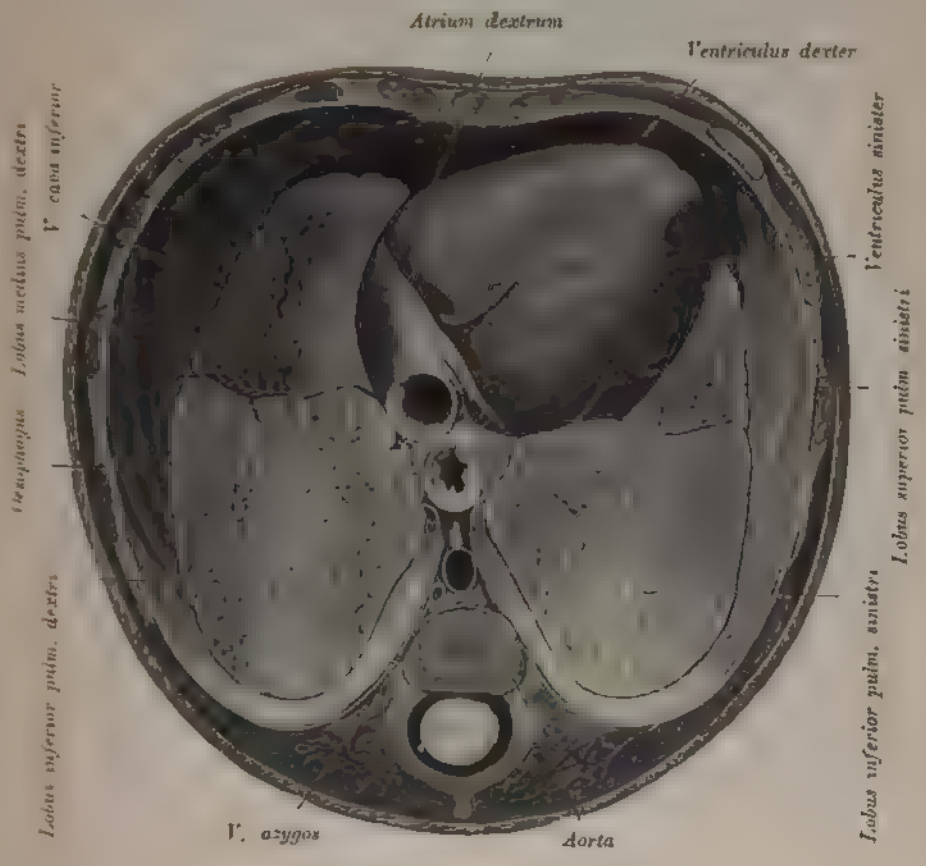

Fig. 514. Die beiden Lungen von unten.

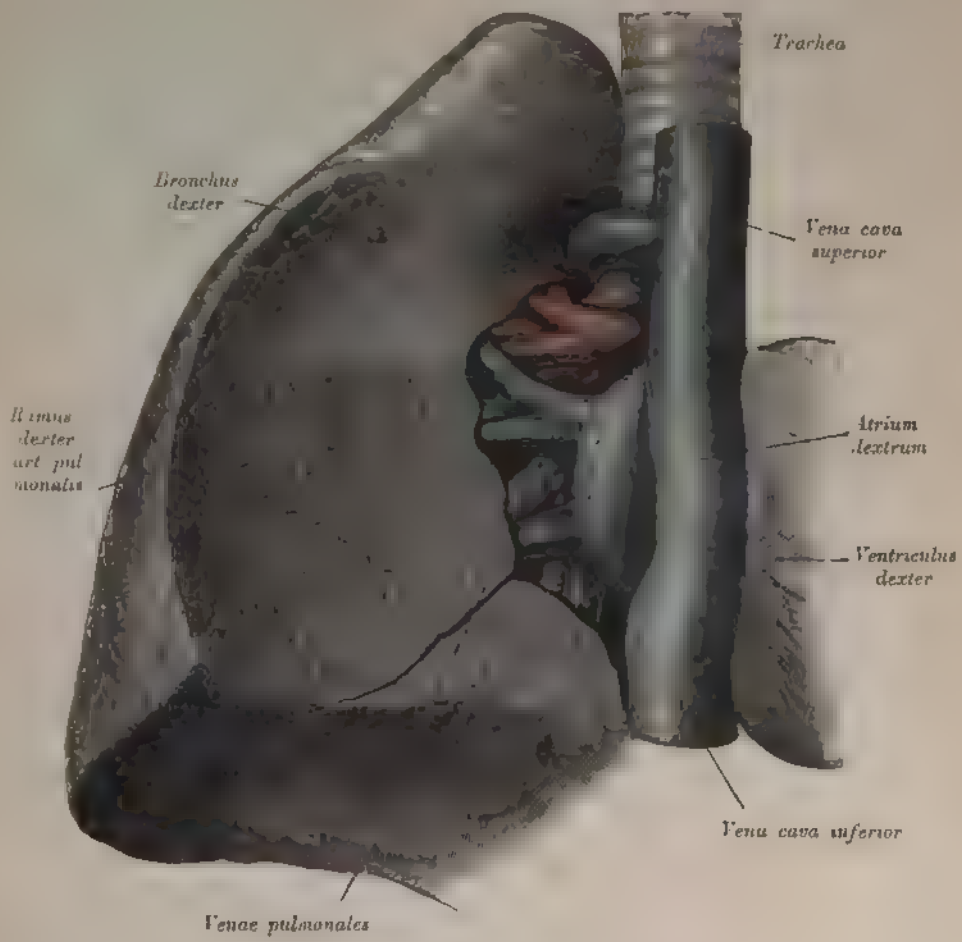

Fig. 515. Rechter Lungenstiel von vorne.

Die punktierte Linie entspricht der Grenzlinie des Herzbeutels.

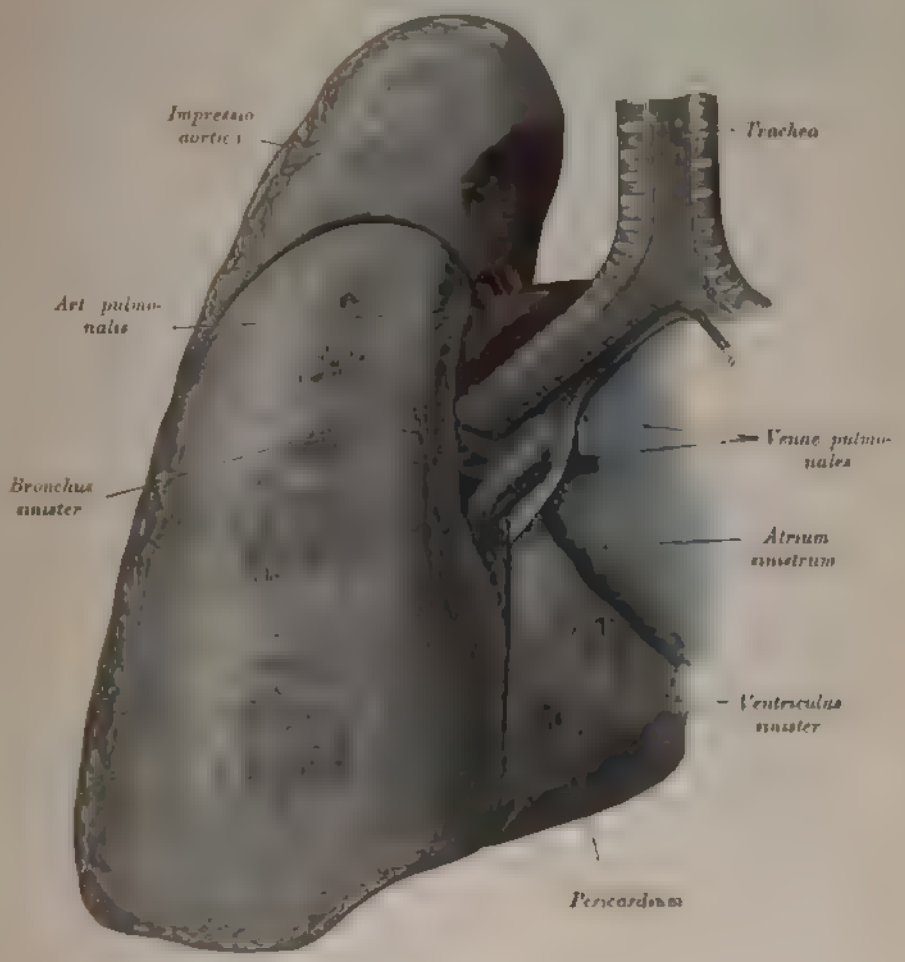

Fig. 516. Linker Lungenstiel von hinten.

Die linke Lunge zeigt an ihrer medialen Fläche oberhalb des Hilus den Abdruck der Aorta = Fossa oder Impressio aortica (Fig. 512 u. 515).

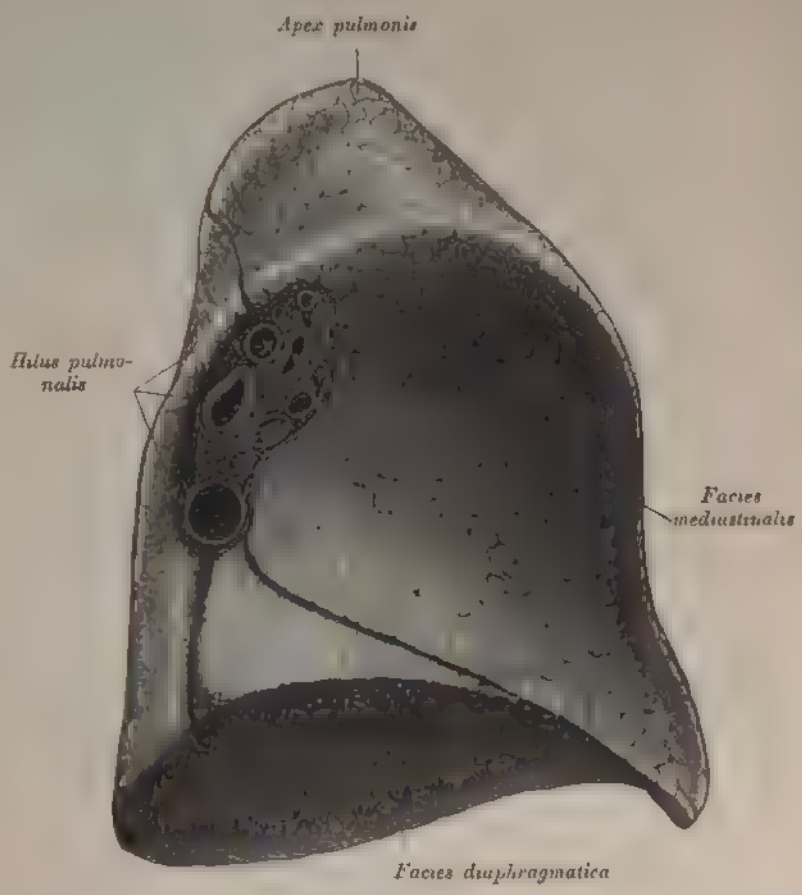

Fig. 517. Mediastinale Fläche der linken Lunge mit dem Hilus.

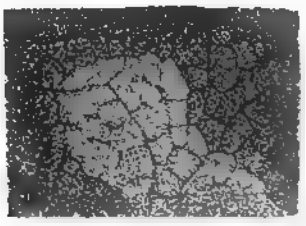

Fig. 518. Lungenoberfläche eines Neugeborenen mit den Lungenläppchen und den Alveolen.

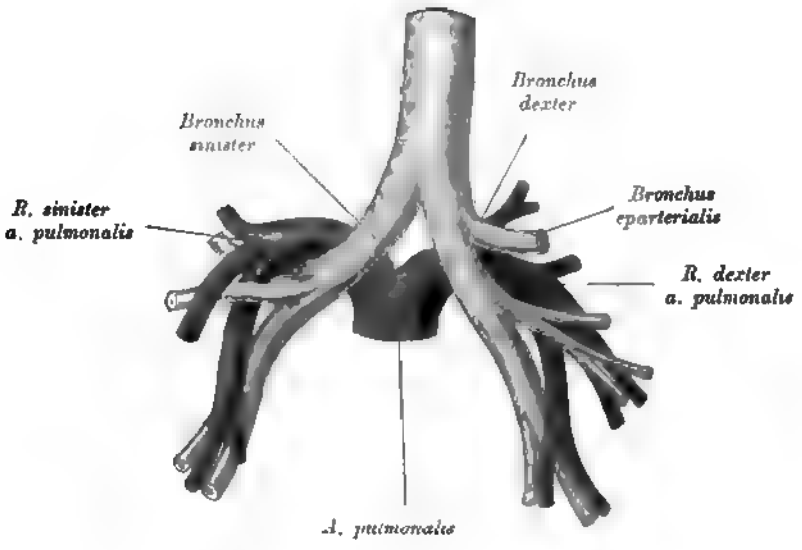

Fig. 519. Lage der Lungenarterien zu den größeren Bronchien von hinten.

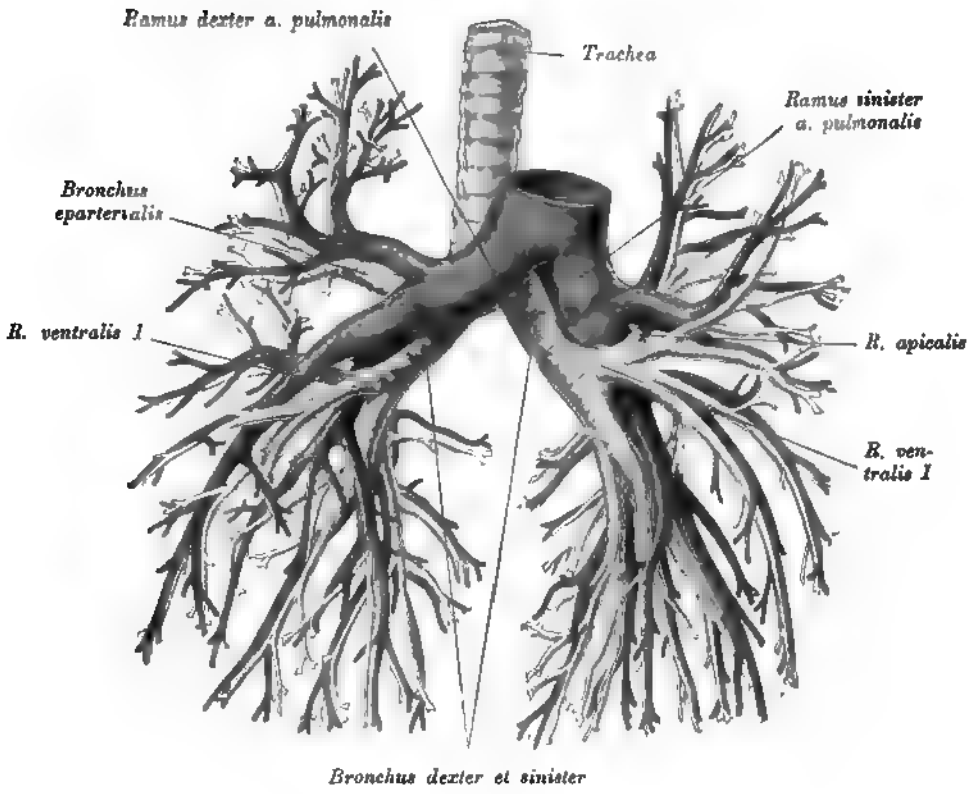

Fig. 520. Lage der Lungenarterien zu den größeren Bronchien von vorne.

Die durch die Teilung der Trachea hervorgegangenen Bronchien nennt man Stammbronchien, von diesen gehen die Astbronchien ab. Man unterscheidet ventrale und dorsale Astbronchien.

Die oberen Lungenlappen werden von den beiden ersten Astbronchien versorgt. In dem mittleren Lappen verteilt sich der zweite rechte Astbronchus.

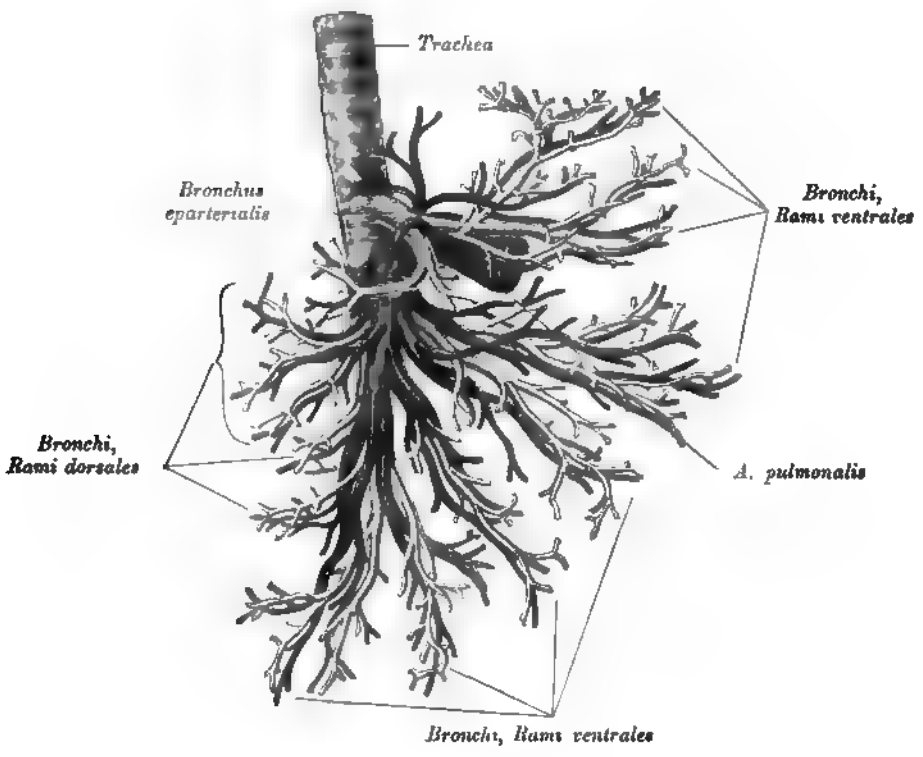

Fig. 521. Lage der Lungenarterien zu den größeren Bronchien von rechts außen.

Rechts geht die *Arteria pulmonalis* unter dem ersten Astbronchus (eparterieller Bronchus) in die Lunge, links ober dem ersten Bronchus (apikaler Bronchus).

Die Bronchien teilen sich immer mehr und mehr und bilden endlich die *Bronchioli respiratorii*. Diese gehen mittels sogenannter Alveolengänge, *Ductuli alveolares*, in die mit kleinen Ausbuchtungen, Alveolen, dicht besetzten *Infundibula* über. Das Flimmerepithel wird hier durch ein einschichtiges Epithel ersetzt, respiratorisches Epithel.

Der Übergang des einen Epithels in das andere ist ein allmählicher. Das Stützgewebe sowie das Lungenparenchym selbst enthält sehr viele elastische Fasern.

Das respiratorische Kapillarnetz durchzieht die Alveolen und ragt mit Schlingen in die feinsten Lufträume hinein, so daß hier Luft und Blut nur durch die zarte Kapillarwand geschieden sind.

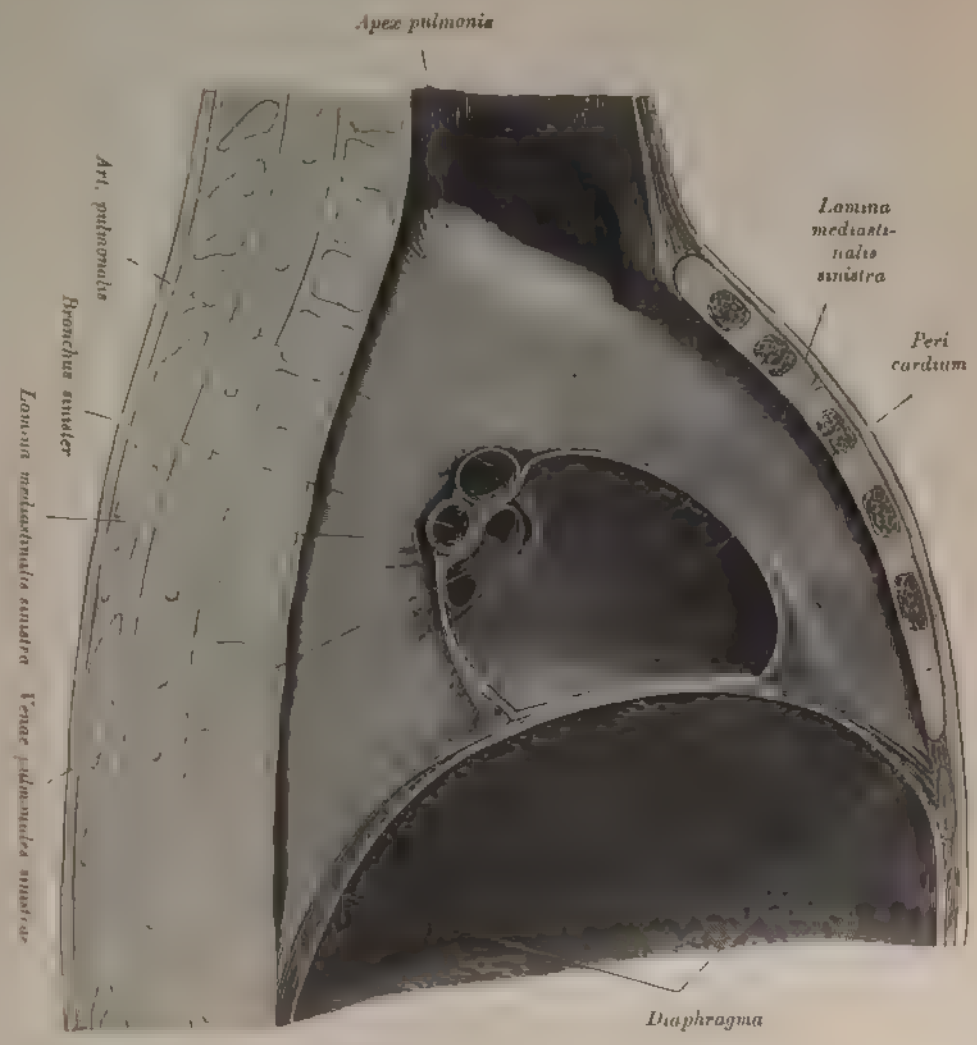

Fig. 522. Medianer Sagittalschnitt durch den Thorax, *Lamina mediastinalis sinistra.* Linke Hälfte, von innen gesehen.

Der Inhalt des *Cavum mediastinale* wurde entfernt, um die linke Mediastinalplatte in ihrer ganzen Ausdehnung überblicken zu können.

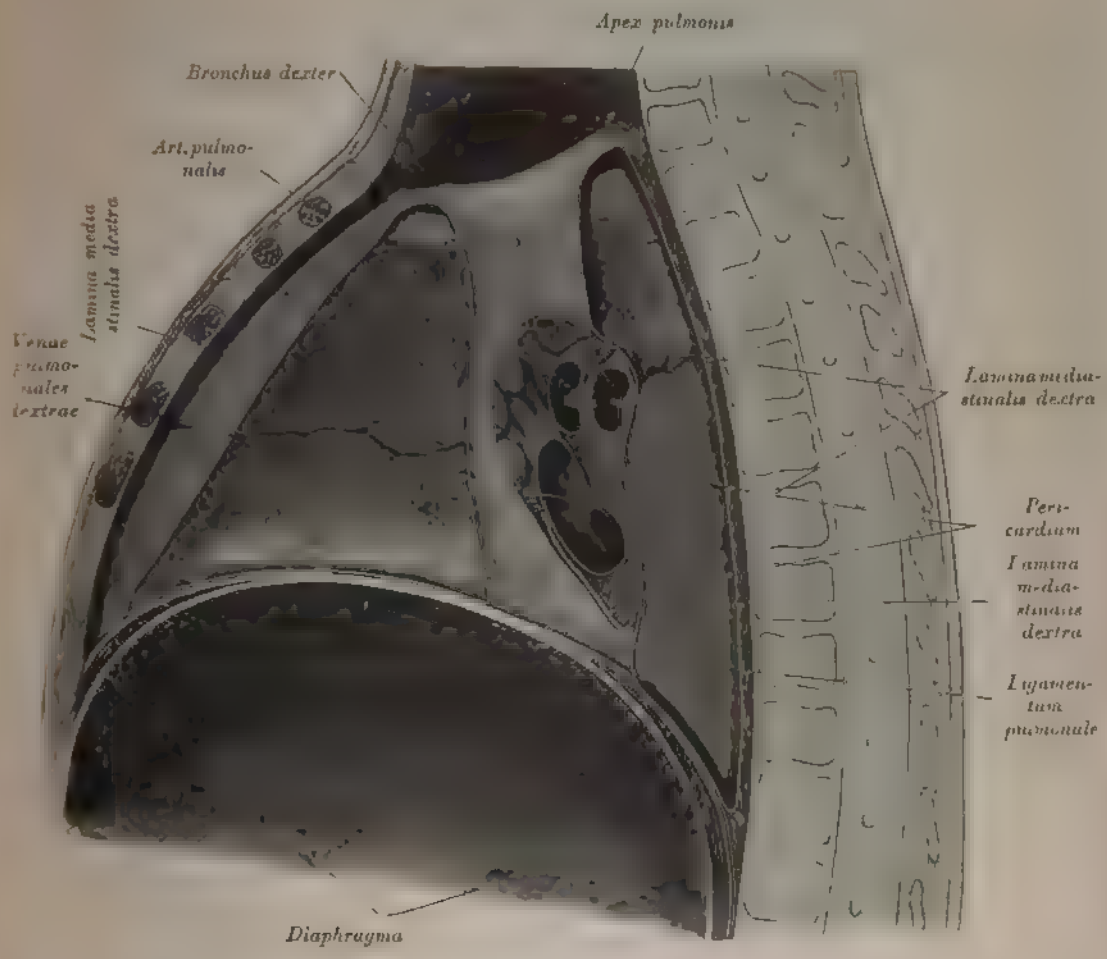

Fig. 523. Sagittalschnitt durch den Thorax, *Lamina mediastinalis dextra.* Rechte Hälfte, von innen gesehen.

Vor und hinter dem Hilus wurde die *Pleura mediastinalis* in der ganzen Höhe ausgeschnitten. Man sieht das Verhältnis derselben zum *Hilus pulmonalis*, zum Sternum und zum Zwerchfell. Unterhalb des Hilus liegt das *Ligamentum pulmonale*.

Fig. 524. *Mediastinum anticum* von vorne.

Das Sternum wurde gespalten und die beiden Hälften desselben weit lateralwärts verlagert, um das Mediastinum freizulegen.

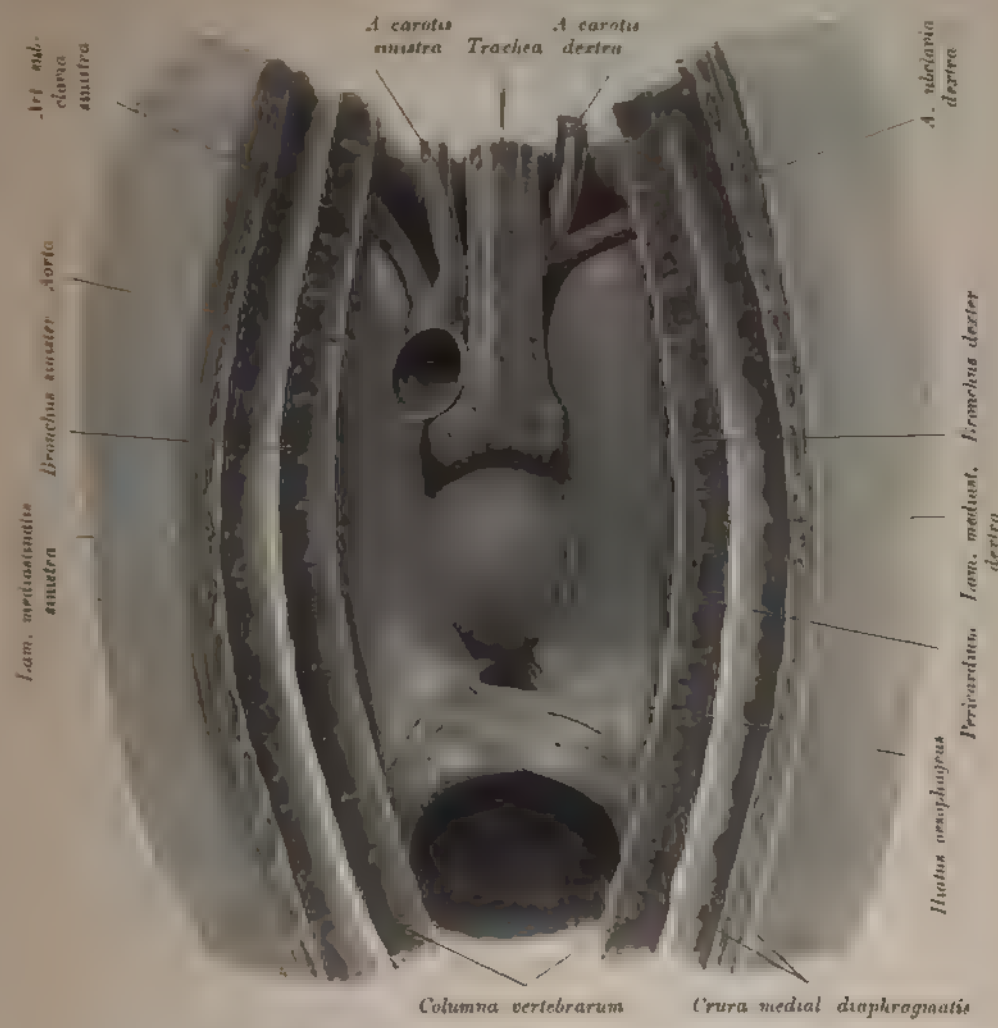

Fig. 525. *Mediastinum posticum* von hinten.

Die Wirbelsäule wurde der Länge nach gespalten und die beiden Hälften derselben weit auseinandergezogen, um den hinteren Mittelfellraum darzustellen. Die *Aorta descendens* wurde entfernt.

Die Lunge ist von der *Pleura visceralis* bedeckt. Die Umschlagstelle der *Pleura parietalis* in die *Pleura visceralis* befindet sich am hinteren stumpfen Lungenrande.

Als *Ligamentum pulmonale* (Fig. 522) bezeichnet man die vom Hilus zum Zwerchfell ziehende Pleuraduplikatur.

Zwischen den beiden Lungenflügeln befindet sich der durch zwei Pleuraplatten, *Lam. mediastinales*, abgegrenzte Mediastinalraum. Die Mediastinalplatten bilden die medialen Begrenzungen der Lungenräume. Der unpaarige Mediastinalraum enthält das Herz mit den großen Gefäßen, die Thymus, die Trachea, den Ösophagus, den *Ductus thoracicus*, die *N. vagi* und sympathische Nerven.

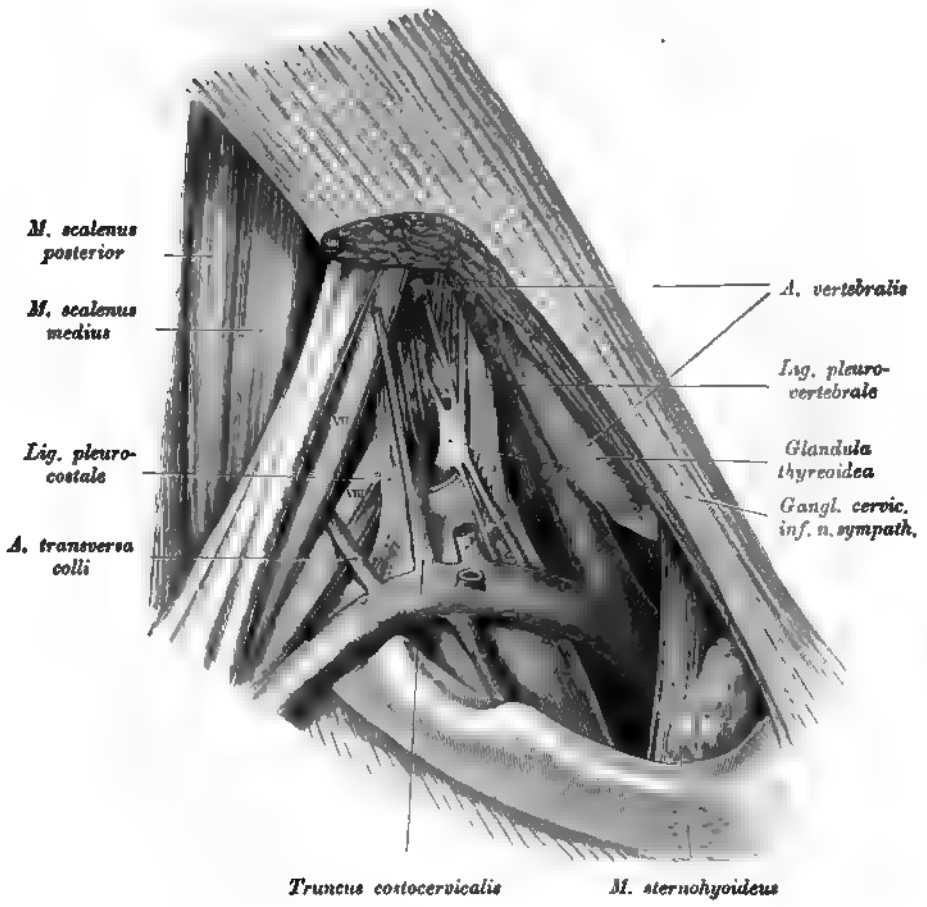

Fig. 526. Rechte Pleurakuppel und deren Nachbarschaft.

(*Ligamentum pleurocostale* und *Ligamentum pleurovertebrale.*)

Die *Laminae mediastinales* entspringen vorne an der Innenfläche des *Sternum*, treten eine kurze Strecke untereinander in Berührung, *Septum mediastinale* (Fig. 528), und bedecken mit ihren seitlichen Abschnitten den Herzbeutel als *Pleura pericardiaca*. Die Mediastinalplatten ziehen gegen die Wirbelsäule, an deren Seite sie in die *Pleura costalis* übergehen.

Die *Pleura costalis* reicht rückwärts von der ersten bis zur zwölften Rippe, vorne bis zur sechsten Rippe, seitlich bis in die Nähe des Rippenbogens. Die *Pleura costalis* bildet mit der *Pleura diaphragmatica* den *Sinus phrenicocostalis*, der bei der Exspiration durch Aneinanderlegen der Wände ganz verschwindet, bei der Inspiration sich entsprechend öffnet.

Die *Pleura costalis* bildet vorne mit der *Pleura mediastinalis* den *Sinus costomediastinalis*.

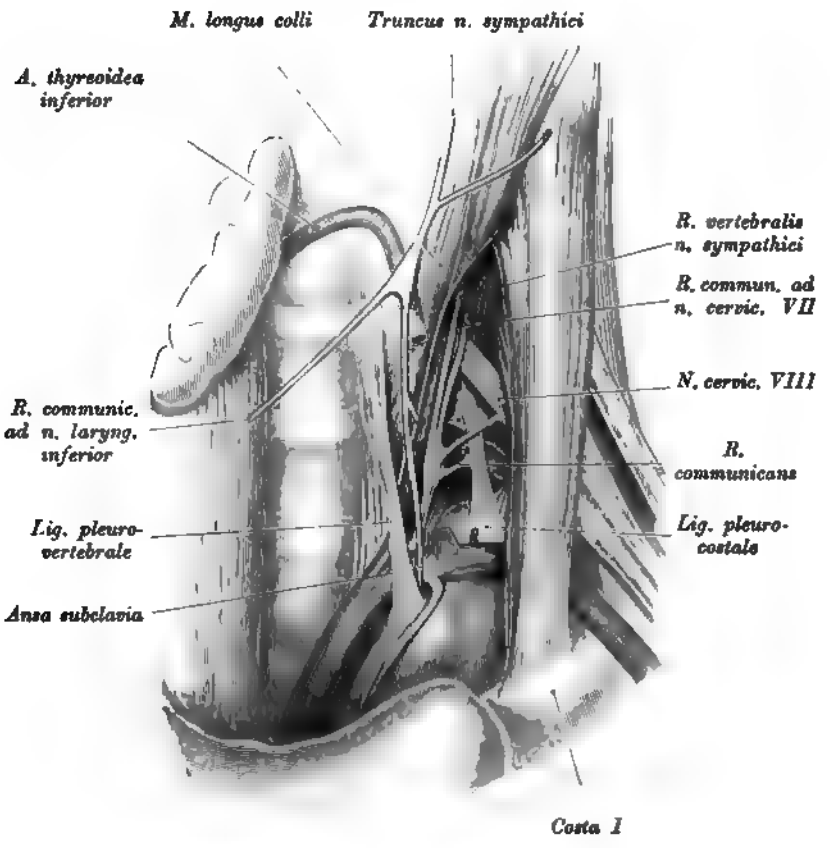

Fig. 527. Linke Pleurakuppel und deren Nachbarschaft.

Die Pleurakuppel wird durch ein Bändchen, *Ligamentum pleurocostale*, an die erste Rippe und durch ein anderes, *Ligamentum pleurovertebrale*, an die Wirbelsäule angeheftet (Fig. 526 u. 527).



Fig. 528. Horizontalschnitt durch den Brustkorb entsprechend dem Sternalansatz der vierten Rippe und dem achten Brustwirbel.

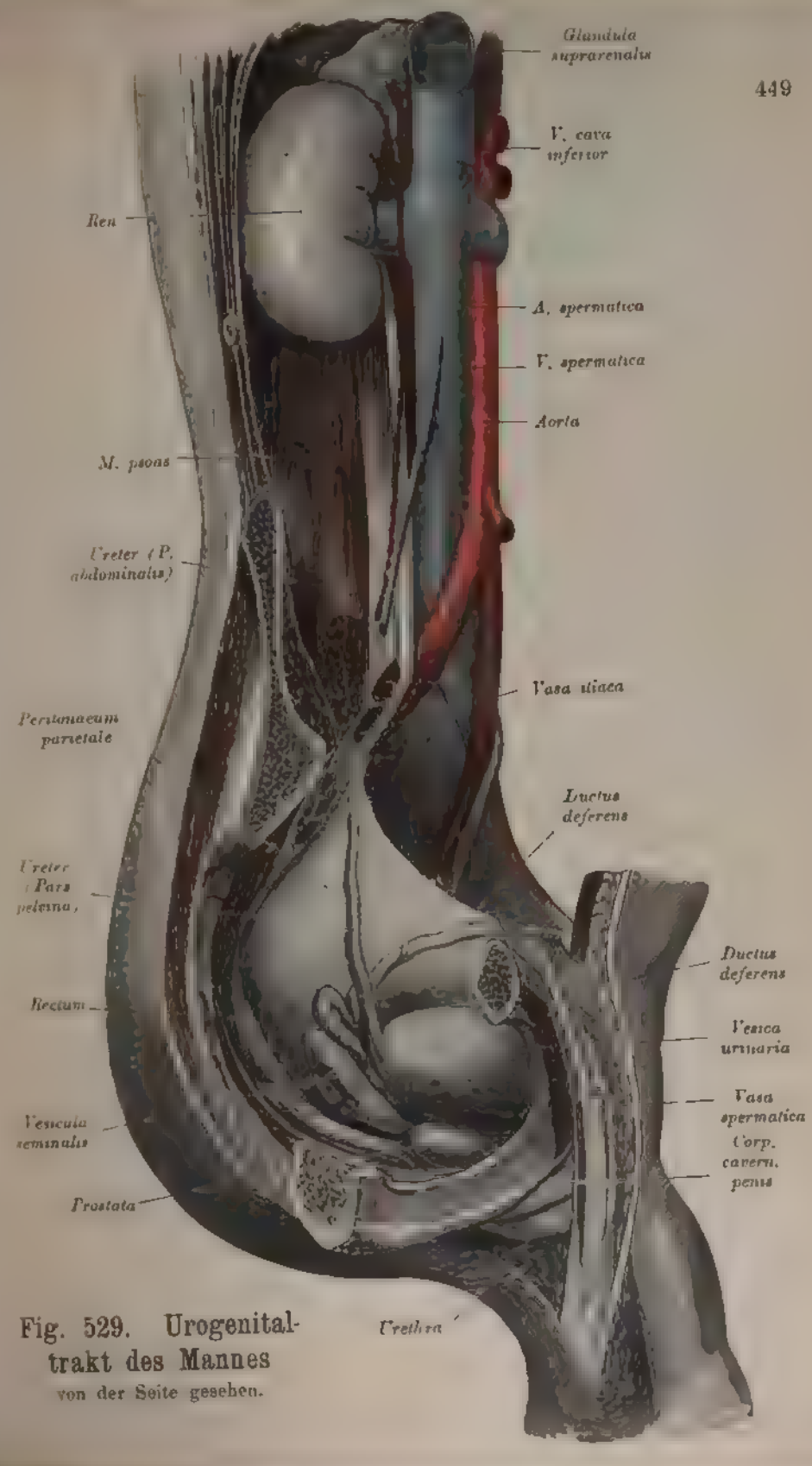

Fig. 529. Urogenitaltrakt des Mannes
von der Seite gesehen.

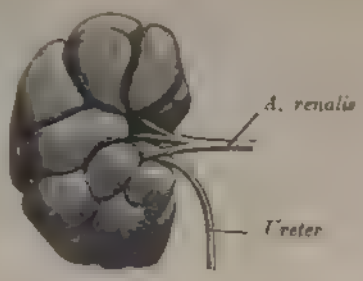

Fig. 530. Rechte Niere eines Neugeborenen.

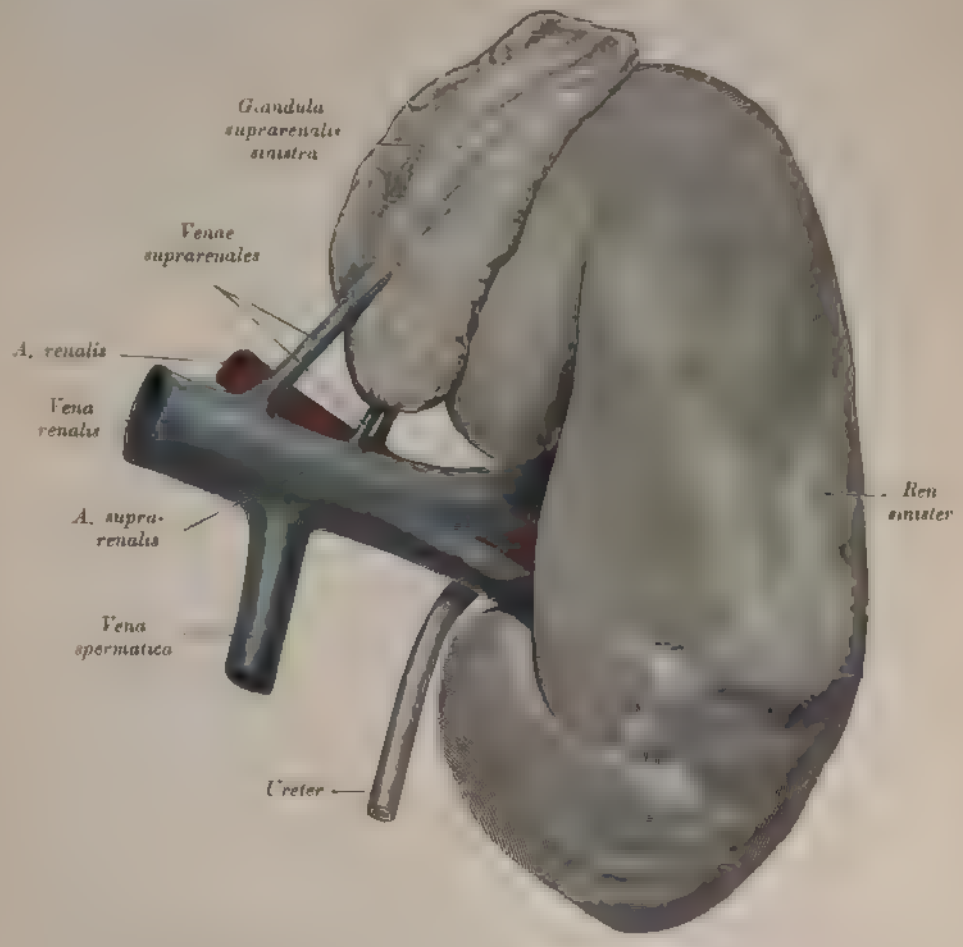

Fig. 531. Linke Niere mit der linken Nebenniere eines Erwachsenen.

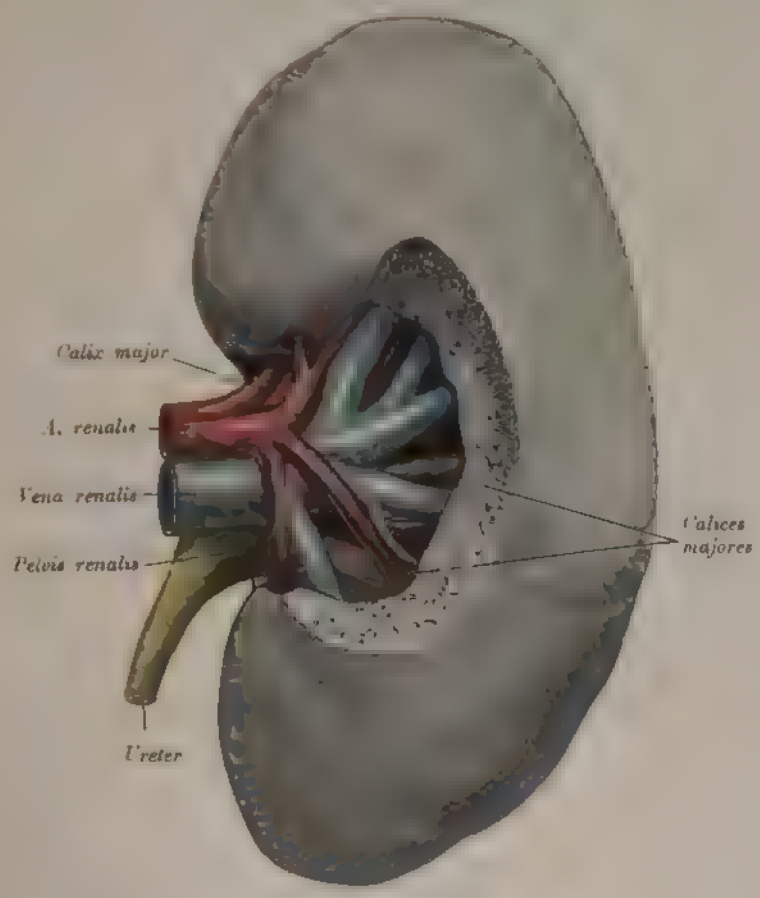

Fig. 532. Linke Niere eines Erwachsenen mit präpariertem *Sinus renalis*.

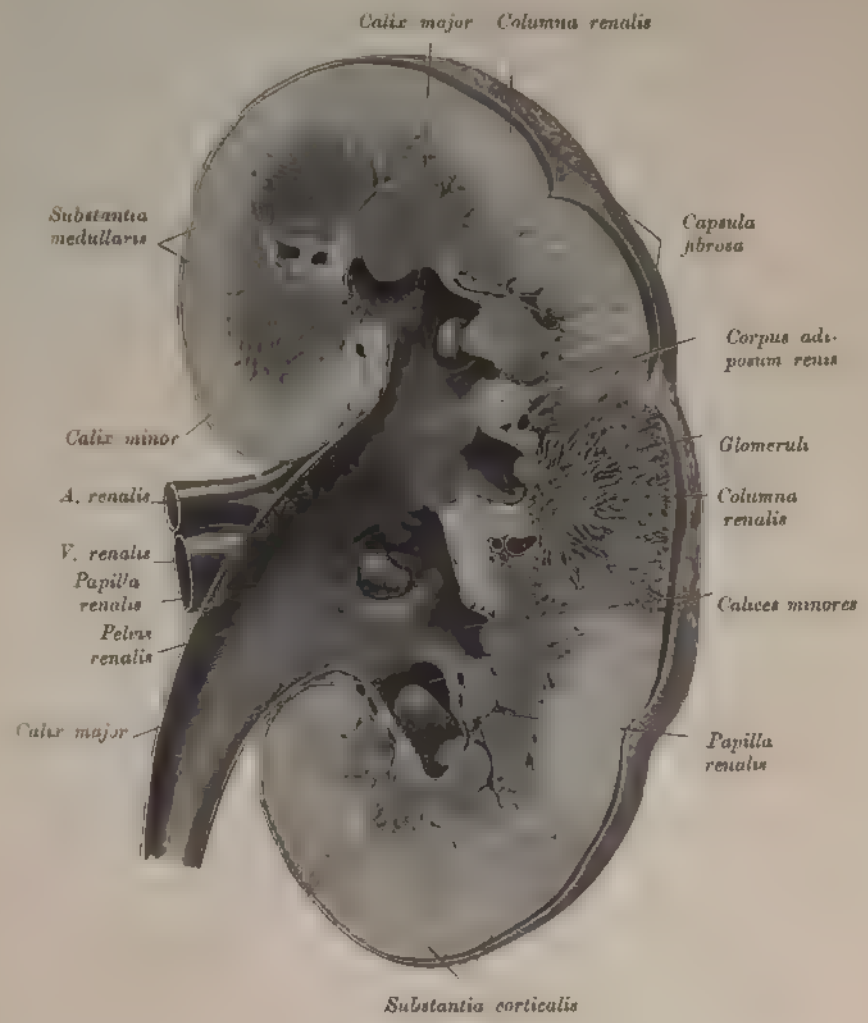

Fig. 533. Längsschnitt durch die rechte Niere eines Erwachsenen.

Vordere Hälfte.

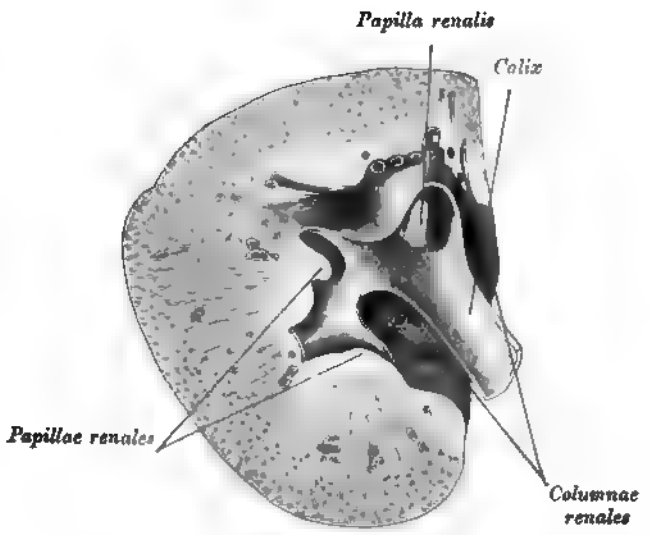

Fig. 534. Querschnitt durch Nierenkelche.

Die Nieren, *Renes*, haben eine bohnenförmige Gestalt. Der *Hilus* ist der Wirbelsäule zugekehrt und senkt sich als *Sinus renalis* in das Innere des Organs. Der *Sinus* enthält das Nierenbecken, *Pelvis renalis*. Dieses verlängert sich trichterförmig zum Harnleiter, *Ureter*. Die Nieren sind außer der *Tunica fibrosa renis* noch mit der *Capsula adiposa renis* umgeben. Die Nieren liegen im Retroperitonaealraume, zwischen dem elften Brust- und dem dritten Lendenwirbel. Beide Nieren konvergieren nach oben; ihr medialer Rand ist nach vorne, ihr lateraler Rand nach hinten gerichtet. Sie liegen auf der Fascie des *M. quadratus lumborum* und mit dem oberen Teile auf den Zwerchfellschenkeln. Die *Fascia renalis anterior* und *posterior*, welche die Fettkapsel der Niere umschließen, sind in Fig. 453 dargestellt. Die rechte Niere liegt fast immer tiefer als die linke.

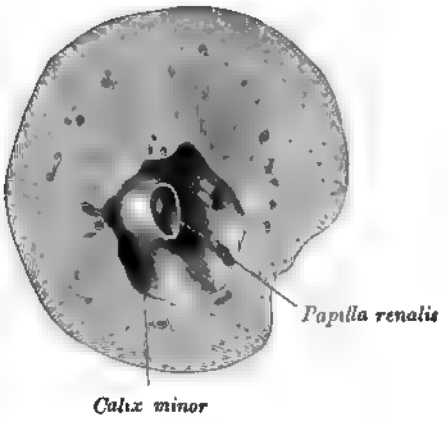

Fig. 535. Querschnitt durch einen *Calix minor*.

Die Oberfläche der Niere ist beim Erwachsenen vollkommen glatt, beim Neugeborenen hingegen gelappt, die sogenannten *Lobuli renales* bildend (siehe Fig. 530). Am Längsdurchschnitte der Niere sieht man dreieckige, graue Felder, welche die *Substantia medullaris* bilden, und um diese herum eine braunrote Masse, die *Substantia corticalis*; erstere stellen die *Pyramides Malpighii*, 10—15 an der Zahl, dar, deren gegen den *Hilus* gekehrte zapfenförmige Spitzen Nierenwärzchen, *Papillae renales*, genannt werden. Die Fortsätze der Kortikalsubstanz zwischen den einzelnen Pyramiden heißen *Columnae renales (Bertini)* (Fig. 533).

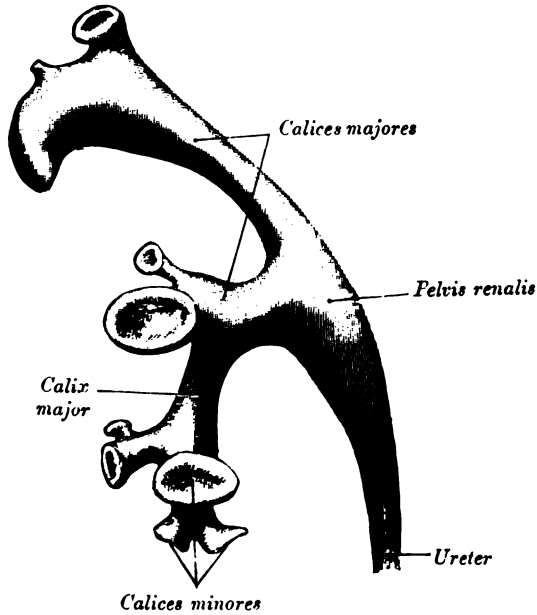

Fig. 536. Ausguß eines Nierenbeckens vom Erwachsenen.

Die Harnkanälchen beginnen an den Bowmanschen Kapseln der Malpighischen Körperchen (Fig. 538). Diese selbst sind kleine, räumlich angeordnete Wundernetze mit einem weiteren *Vas afferens* und einem engeren *Vas efferens*. Das Wundernetz ist in eine feine Membran eingestülpt; Bowmansche Kapsel. Der erste Teil des Kanälchens, der so wie der *Glomerulus Malpighi* in der Rinde liegt, ist vielfach gewunden, *Tubulus contortus*. Hierauf folgt eine lange Schlinge, Henlesche Schleife, die mit einigen Windungen, *Tubuli contorti* zweiter Ordnung, in ein größeres, gerades Sammelröhrchen, *Tubulus rectus*, übergeht. Die *Tubuli recti* vereinigen sich zu den *Ductus papillares*, die etwa je 40 an der Zahl an der Papille mit feinen Öffnungen, *Area cribrosa*, münden.

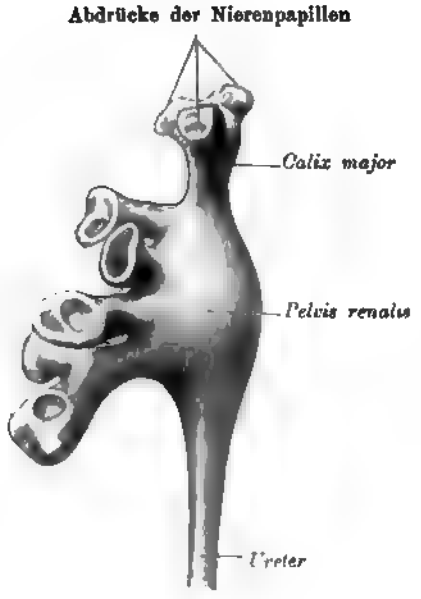

Fig. 537. Ausguß eines Nierenbeckens vom Erwachsenen.

Die *Papillae renales* werden von den häutigen Nierenkelchen, *Calices renales minores*, umfaßt (Fig. 535); diese vereinigen sich (je zwei bis drei) zu den *Calices renales majores* (Fig. 533 u. 536), diese wieder zum Nierenbecken, *Pelvis renalis*, welches im *Hilus* hinter der *Arteria* und *Vena renalis* liegt und in den Harnleiter, *Ureter*, übergeht, der den Harn in die Blase leitet. Fig. 535 u. 536 zeigen zwei häufig vorkommende Formen des Nierenbeckens. Am Ende der *Calices minores* sieht man in Fig. 536 u. 537 die Abdrücke der Nierenpapillen.

Die Nebennieren (Fig. 529 u. 531) sitzen den Nieren oben auf. Sie haben einen medial gelegenen *Hilus*. Jede *Glandula suprarenalis* besteht aus einer gelblich gefärbten Rinden- und einer rötlichen Marksubstanz, welche epithelialen Ursprunges ist.

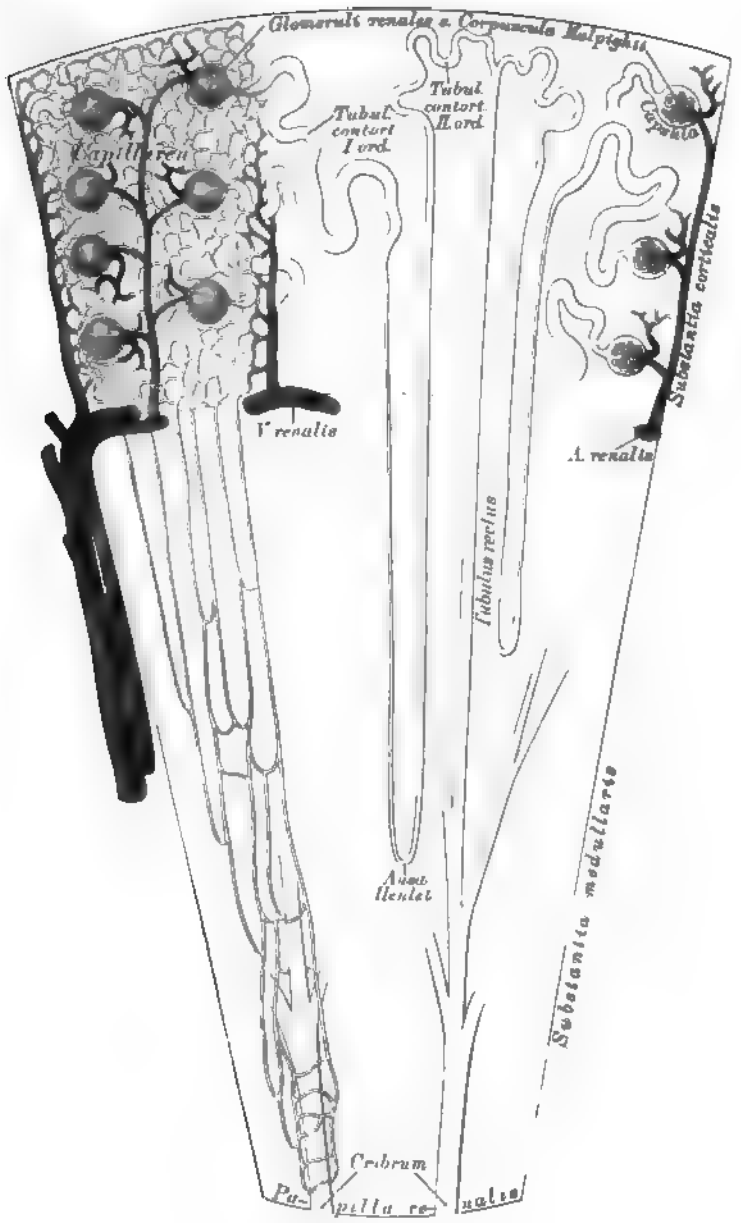

Fig. 538. Schema des Baues der Niere.

Fig. 539. Die Harnblase und Harnröhre des Mannes,

von vorne eröffnet.

Fig. 540. Harnblasenmuskulatur. Vordere Hälfte.
Stratum circulare.

Die longitudinalen Fasern wurden entfernt.

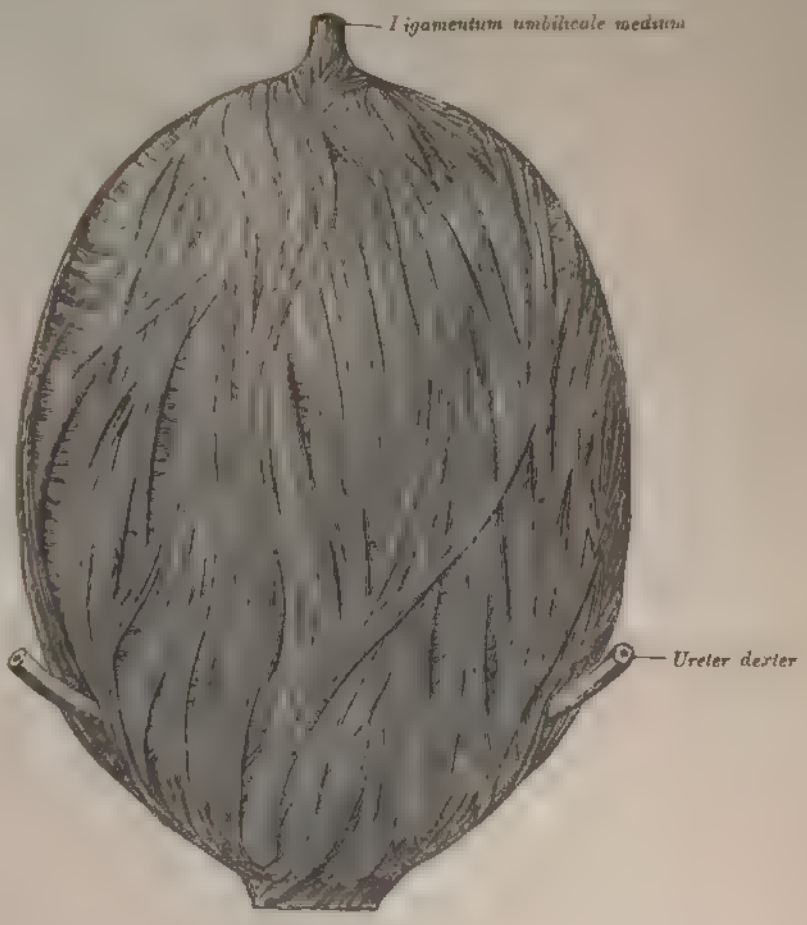

Fig. 541. Harnblasenmuskulatur. Hintere Hälfte.
Stratum longitudinale.

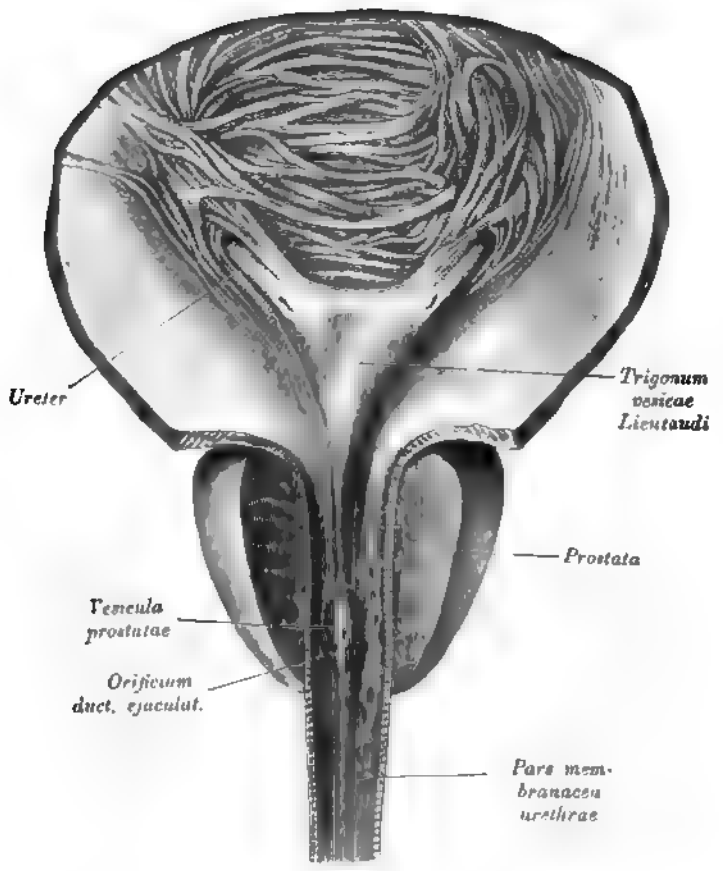

Fig. 542. Blasengrund mit dem *Trigonum vesicae*, der *Pars prostatica* und der *Pars membranacea urethrae*.

Die Schleimhaut der Blase wurde teilweise entfernt, um das Blasenstück des Ureters zu zeigen.

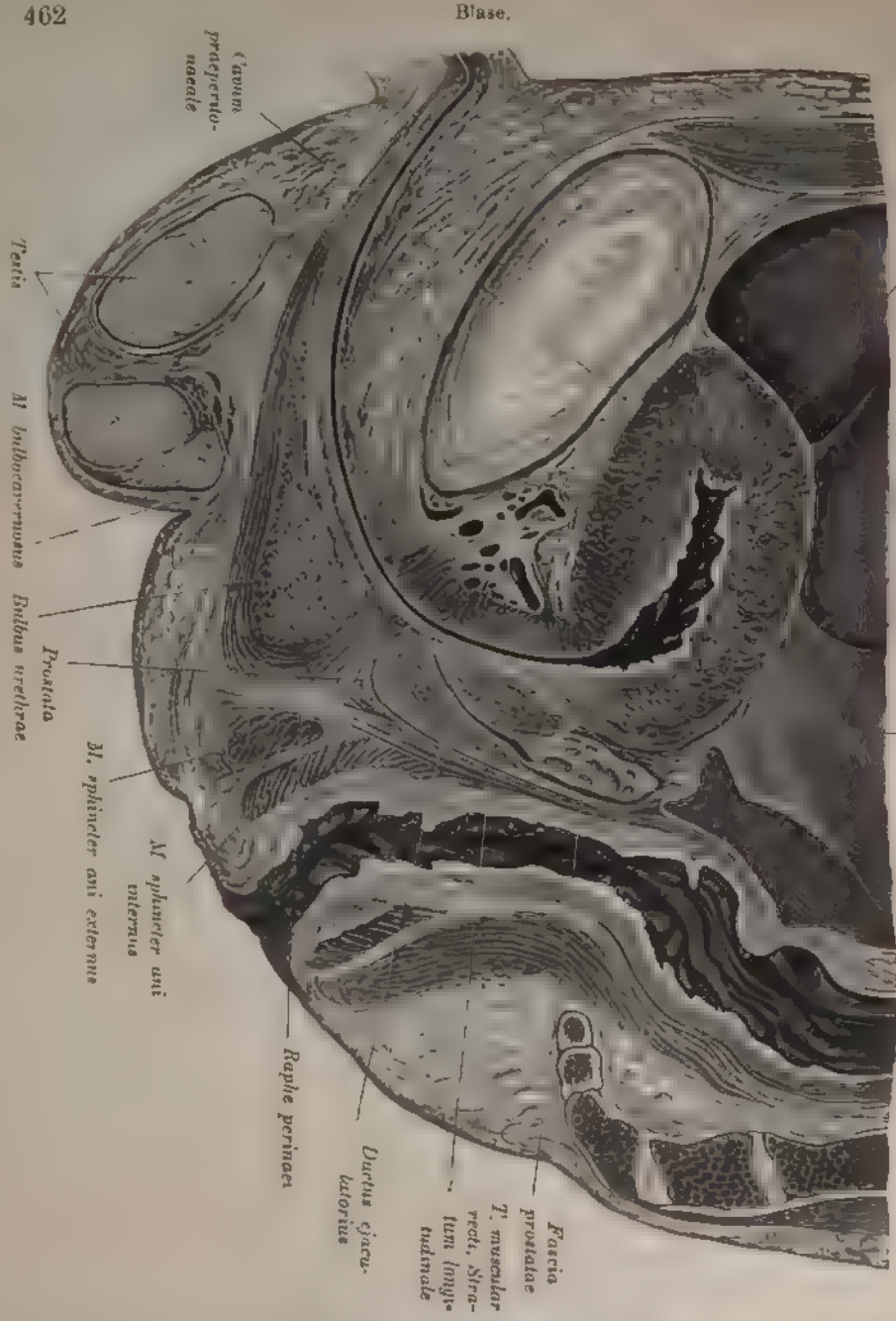

Fig. 543. Medianer Sagittalschnitt durch ein männliches Becken mit kontrahierter Blase.

Rechte Hälfte.)

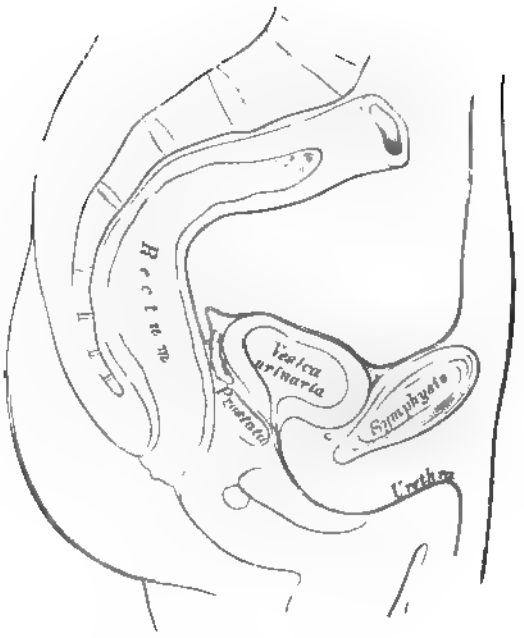

Fig. 544. Sagittaler Medianschnitt durch das Becken eines jungen Mannes bei kontrahierter Harnblase. Nach C. Langer.

Die Harnblase, *Vesica urinaria*, hat eine beiläufig birnförmige Gestalt. Ihr Scheitel, *Vertex*, ist nach oben gerichtet und entsendet zum Nabel einen strangartigen Fortsatz, den obliterierten Urachus, *Ligamentum umbilicale medium*. Der Körper erweitert sich nach hinten und unten zum Grund, *Fundus vesicae*.

Die *Ureteren* münden, in schiefer Richtung die Blasenwand durchdringend, am Blasengrunde in die Blase mittels spaltförmiger Öffnungen, deren Vereinigungslinie mit dem Anfange der Harnröhre das *Trigonum vesicae (Lieutaudi)* bildet; die Spitze dieses Dreieckes heißt *Uvula vesicae* (siehe Fig. 542).

Die leere Blase liegt vollständig hinter der Symphyse (Fig. 543 u. 544).

Je mehr sich die Blase füllt, desto mehr steigt der Scheitel derselben empor (Fig. 545).

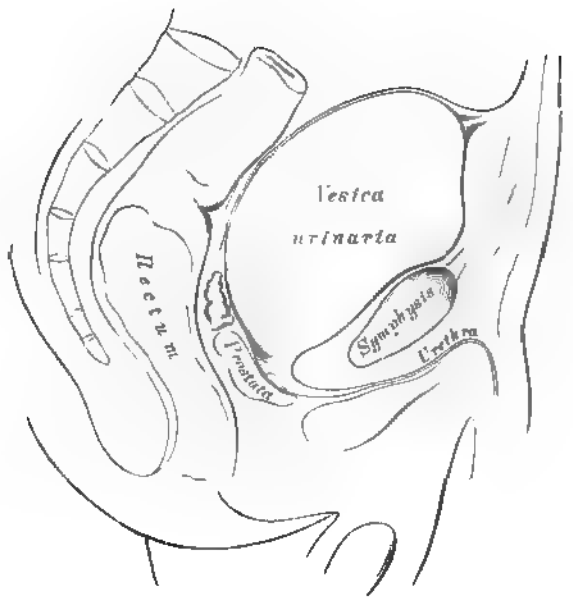

Fig. 545. Sagittaler Medianschnitt durch das Becken eines jungen Mannes bei ausgedehnter Harnblase. Nach C. Langer.

Die Muskelwand der Blase besteht aus vielfach sich durchkreuzenden Muskelfasern, deren Längsschichte als *Detrusor urinae* beschrieben wird (Fig. 540 u. 541). Die Quermuskulatur des *Trigonum* tritt vorne in die Urethra ein und bildet den *Sphincter vesicae internus*.

Die Schleimhaut haftet überall locker, nur am *Trigonum* fest. Deshalb legt sie sich überall, sowie sich die Blase kontrahiert, in Falten, nur am *Trigonum* nicht.

Der Peritonaealüberzug ist unvollkommen und nicht fest mit der Blase verwachsen. Er legt sich in Duplikaturen quer auf die leere Blase und bildet Reservefalten, *Plicae vesicales transversae* (Fig. 543 u. 546). Die Blase liegt außerhalb des Peritonaeums im *Cavum praeperitonaeale*.

Fig. 546. Medianer Sagittalschnitt durch ein weibliches Becken mit kontrahierter Blase.

Linke Hälfte

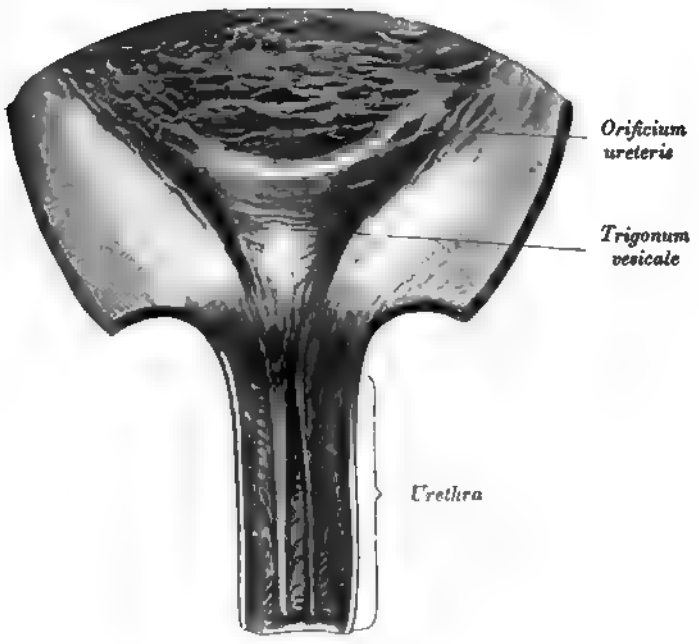

Fig. 547. Weibliche Harnblase, von vorne geöffnet.

Die **Harnblase** grenzt beim Weibe nach hinten an die Gebärmutter; sie ist seitlich mehr ausgedehnt und überhaupt geräumiger als beim Manne. Zwischen Harnblase und Gebärmutter entsteht die vom Peritonaeum gebildete *Excavatio vesicouterina* und zwischen Gebärmutter und Mastdarm die *Excavatio rectouterina*; die vordere Exkavation ist leer, in der hinteren liegen Ileumschlingen.

Die **weibliche Harnröhre** ist 4 *cm* lang und noch mehr ausdehnbar als die männliche. Sie verläuft steil nach vorne und unten, ist mit der vorderen Wand der *Vagina* innig verbunden und mündet in der Schamspalte, oberhalb des Scheideneinganges, umgeben von einem Schleimhautwulst.

Fig. 548. *Testis* und *Ductus deferens.*

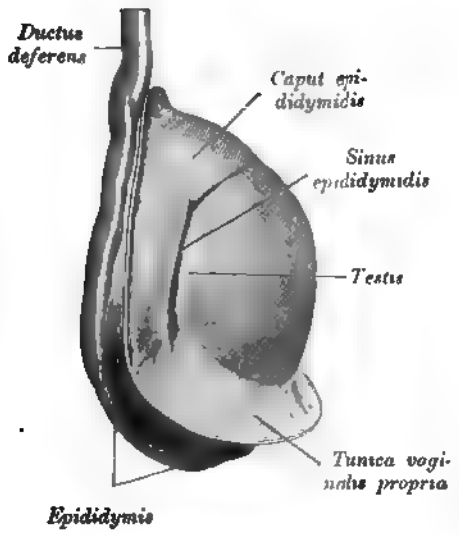

Fig. 549. Rechter Hoden und Nebenhoden.
(Von der lateralen Seite.)

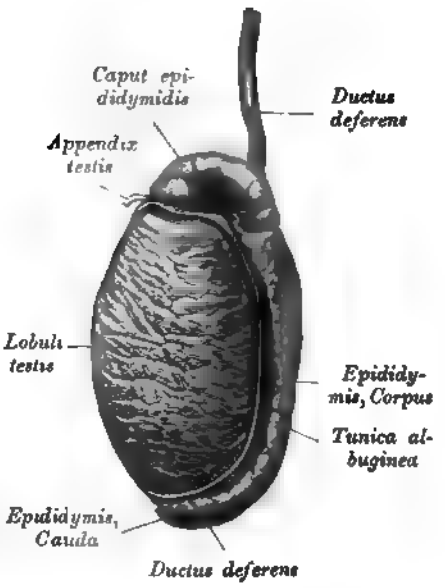

Fig. 550. Hodenparenchym
(*Tunica albuginea* abgetragen.)

Der Hode hat eine eiförmige Gestalt und ist mit seinem oberen Ende etwas nach vorne und außen, mit seinem unteren Ende etwas nach hinten und innen geneigt. Das Hodenparenchym wird von der fibrösen *Tunica albuginea* bekleidet. Das Parenchym durchsetzende bindegewebige Scheidewände bilden Fächer für die einzelnen Drüsenläppchen, *Lobuli testis*.

Die Fächer konvergieren gegen den *Hilus* zu und bilden daselbst das *Corpus Highmori* s. *mediastinum testis*. In jedem Fache befindet sich ein *Tubulus contortus*, der in einen *Ductulus rectus* endigt. Diese bilden im *Corpus Highmori* das *Rete testis (Halleri)*, aus dem 10—15 *Ductuli efferentes* frei werden.

Fig. 551. Lobuli testis.
(*Tunica albuginea* abgetragen.)

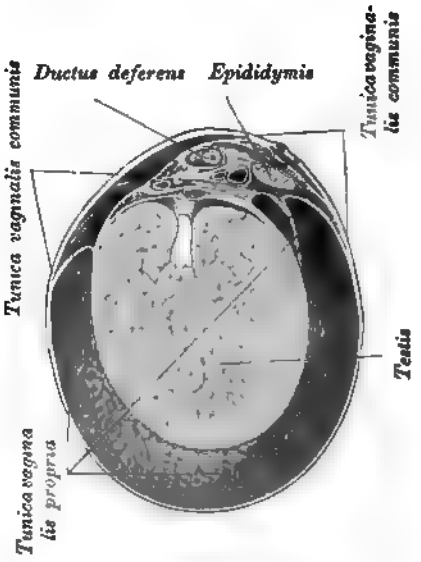

Fig. 552. Linker Hoden und Nebenhoden im Querschnitt.

In Fig. 552 ist der Spalt zwischen *Tunica vaginalis propia* und Hodenoberfläche durch Injektion erweitert.

Der Nebenhode, *Epididymis*, liegt am hinteren Rande des Hodens; er zeigt ein oberes verdicktes Ende, den Kopf, und den unteren verschmächtigten Schweif, welcher sich in den Samenleiter, *Ductus deferens*, fortsetzt. Die Läppchen, welche am Kopfe des Nebenhodens durch Aufwicklung der aus dem Hoden gekommenen Samenkanälchen *(Ductus epididymidis)* entstehen, sind von pyramidaler Gestalt und heißen *Lobuli epididymidis*. Durch Vereinigung der Läppchen entsteht schließlich ein einfaches Samengefäß, welches mit vielfachen Windungen den Körper des Nebenhodens herstellt. Das einfache Samengefäß wird am Schweife des Nebenhodens allmählich dicker, seine Windungen werden einfacher und nun erst entsteht der vom Schweife des Nebenhodens geradlinig emporsteigende Samenleiter, *Ductus deferens*, welcher im Samenstrange zum Leistenkanal verläuft, durch diesen in die Bauchhöhle gelangt, entsprechend dem Blasengrunde sich mit dem Samenbläschen verbindet und endlich am *Colliculus seminalis* in die Harnröhre mündet.

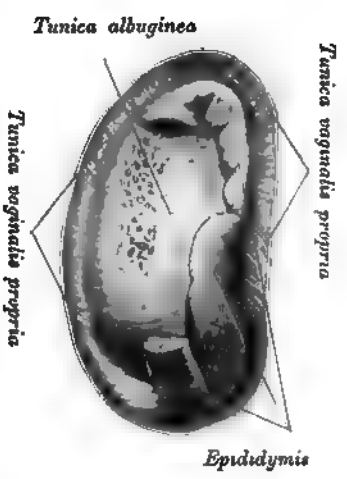

Fig. 553. Dorsale Fläche der *T. albuginea* mit Gefäßdurchtritten.

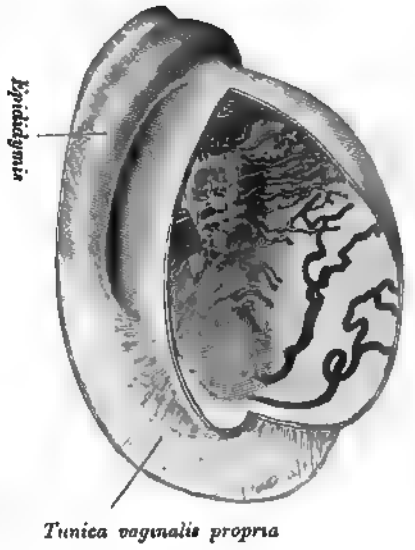

Fig. 554. Innenseite der *T. albuginea* mit den Arterien.

Am oberen Ende des Hodens oder am Kopfe des Nebenhodens findet man fast konstant ein nichtgestieltes Bläschen, *Appendix testis*, weniger konstant am Kopfe des Nebenhodens ein gestieltes Bläschen, *Appendix epididymidis* (siehe Fig. 550 u. 561). Der gewundene Samenkanal des Nebenhodens besitzt oft gewundene *Ductuli aberrantes*, früher als *Vas aberrans Halleri* bezeichnet (Fig. 555).

Der Samenstrang, *Funiculus spermaticus*, ist das den Hoden tragende Bündel, bestehend aus dem *Ductus deferens*, den Gefäßen und Nerven des Hodens, welches, wie auch der Hode, von der bindegewebigen *Tunica vaginalis communis* umhüllt wird; diese ist eine Fortsetzung der *Fascia transversa abdominis*.

Der Samenstrang passiert, um aus der Bauchhöhle in das Skrotum zu gelangen, den Leistenkanal. Dieser Kanal beginnt am *Annulus inguinalis abdominalis* und endet am *Annulus inguinalis subcutaneus*. An seinem Aufbau sind sämtliche Schichten der vorderen Bauchwand beteiligt. Der Bauchring des Leistenkanales, welcher nach der Entfernung des *Peritonaeum parietale* sichtbar wird (Fig. 564), wird von der *Fascia transversalis* gebildet und repräsentiert jene Stelle, an welcher sich dieses Fascienblatt auf den Samenstrang umschlägt, um ihn als *Tunica vaginalis communis* bis in das *Scrotum* zu begleiten.

Bei der Frau zieht das *Ligamentum teres uteri* durch den Leistenkanal.

Die Stelle des inneren Leistenringes entspricht der *Fovea inguinalis lateralis* (Fig. 562). Diese liegt lateral von der durch die *Arteria epigastrica inferior* aufgeworfenen Peritonaealfalte. Gegen die *Fovea inguinalis lateralis* begibt sich, vom Becken her kommend, der *Ductus deferens (Plica deferentialis)*; die *Vasa spermatica* steigen von oben gegen das Grübchen hinab.

Medial von der *Arteria epigastrica inferior* liegt die *Fovea inguinalis medialis*, sie ist nach innen durch das *Ligamentum umbilicale laterale* (obliterierte Nabelarterie) begrenzt (Fig. 562). Dieser Grube entspricht der äußere Leistenring an der Vorderseite der Bauchwand. Der *Annulus inguinalis subcutaneus* wird durch die *Crura annuli inguinalis* begrenzt.

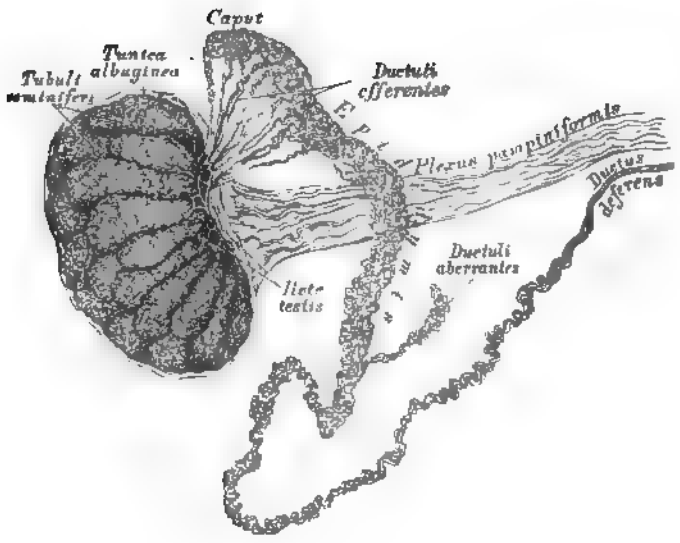

Fig. 555. Hode und Nebenhode, mit Quecksilber injiziert.

Der untere Schenkel, *Crus inferius* (Fig. 563), verschmilzt mit dem *Ligamentum inguinale*, der obere, *Crus superius*, zieht mit der Rektusscheide zur Symphyse. Die beiden Schenkel sind außen durch die *Fibrae intercrurales* untereinander verbunden. Die innere untere Wand des äußeren Leistenringes wird durch das *Ligamentum inguinale reflexum (Collesi)* dargestellt (Fig. 563).

Die hintere Wand des Leistenkanales ist durch das *Ligamentum interfoveolare (Hesselbachi)* (Fig. 564) verstärkt.

Die *Hernia obliqua* passiert den ganzen Leistenkanal, die *Hernia directa* stülpt sich in der *Fovea inguinalis medialis* vor und tritt direkt durch den *Annulus inguinalis subcutaneus* aus.

Der Hodensack, *Scrotum*, ist eine Ausstülpung des Integumentes, dessen subkutanes Gewebe, *Tunica dartos*, viele glatte Muskelfasern enthält.

Die *Raphe scroti*, der innen das *Septum* entspricht, zeigt, daß das Skrotum aus zwei symmetrischen Hälften zusammengewachsen ist.

Die Hüllen des Hodens entsprechen folgendermaßen den Teilen der Bauchwand:

Integument — Skrotum mit *Tunica dartos*.

Oberflächliche Bauchfascie — Aponeurose des *Obliquus externus* — *Fascia cremasterica Cooperi*.

Muskelschichte — *Obliquus internus* und *transversus* — *Cremaster*.

Fascia transversa abdominis — *Tunica vaginalis communis*.

Peritonaeum — *Tunica vaginalis propria*.

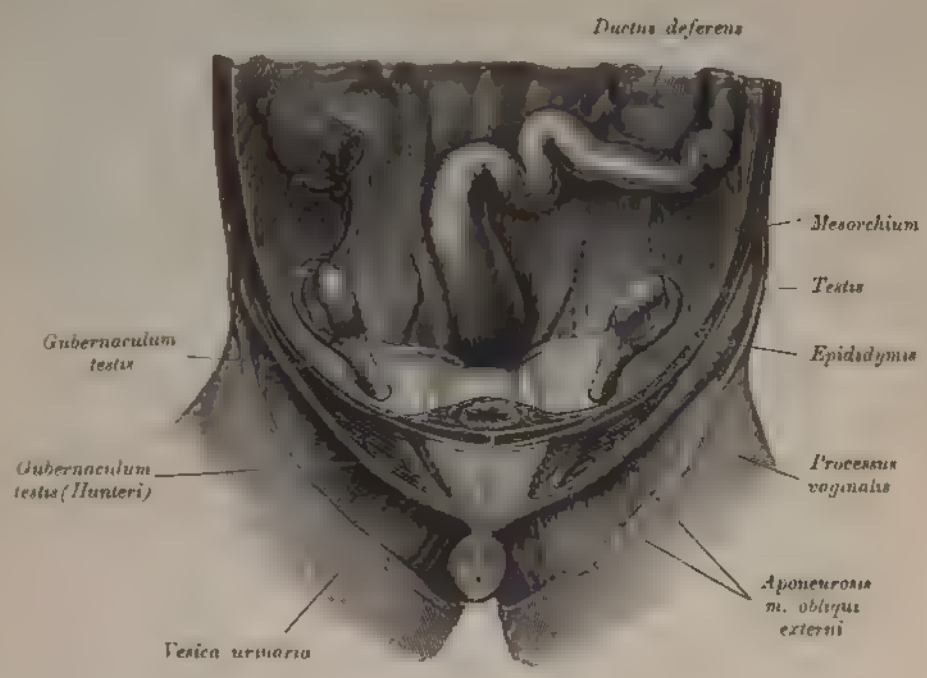

Fig. 556. Lage des Hodens vor dem *Descensus*, *Gubernaculum Hunteri* und *Processus vaginalis*.

Der Hode entwickelt sich im Embryo in der Bauchhöhle und ist durch eine Bauchfellfalte, *Mesorchium* (Fig. 556), an die hintere Bauchwand befestigt. Vom unteren Umfange der Geschlechtsdrüse zieht subperitonaeal das Leitband des Hodens, *Gubernaculum Hunteri* (Fig. 557, 559 u. 560), in den Leistenkanal hinab, welcher bereits die Anlage des *Processus vaginalis* enthält. Die Blutgefäße und der *Ductus deferens* liegen gleichfalls hinter dem Bauchfell. Die Höhle des *Processus vaginalis* (Fig. 557) verschließt sich nach der Geburt vom Leistenkanal gegen den Hoden zu, und bleibt von demselben nur ein dünner Bindegewebsstrang übrig, das *Ligamentum vaginale*. Der distale, den Hoden umgebende Anteil des *Proc. vaginalis* persistiert als *Tunica vaginalis propria*. Vom *Processus vaginalis* geht a s viszeraler Teil ein Blatt auf den Nebenhoden und auf die unmittelbar anschließende Partie des Hodens über. Die Grenze des Bauchfelles gegen die *Albuginea* ist durch eine scharf ausgeprägte Linie gekennzeichnet. Manchmal bleibt der *Processus vaginalis* ganz oder teilweise offen, vgl. Fig. 561.

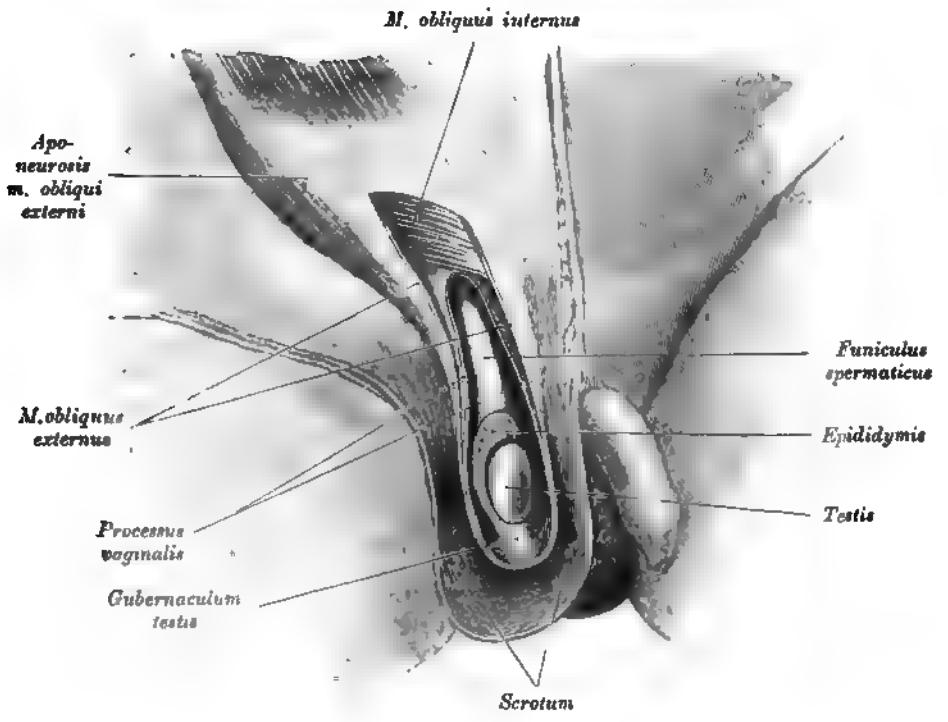

Fig. 557. Lage des Hodens nach dem *Descensus. Processus vaginalis* offen.

Die männliche Harnröhre, *Urethra*, 18—22 *cm* lang, beginnt am *Orificium vesicale* und endet am *Orificium cutaneum* s. *O. urethrae externum;* sie hat bei erigiertem Penis einen bogenförmigen, bei erschlafftem Penis einen ω förmigen Verlauf. Sie wird eingeteilt in die *Pars prostatica*, in die *Pars membranacea* und die *Pars cavernosa*. In der von der Vorsteherdrüse umgebenen *Pars prostatica* bildet die Schleimhaut den *Colliculus seminalis*, an welchem die *Vesicula prostatica (Utriculus prostaticus)*, neben dieser die beiden *Ductus ejaculatorii* münden; seitlich vom *Colliculus* öffnen sich die Ausführungsgänge der *Prostata*.

Die *Pars membranacea* ist der kürzeste Teil der Harnröhre und wird allseitig vom *Musculus sphincter urethrae membranaceae* umgeben.

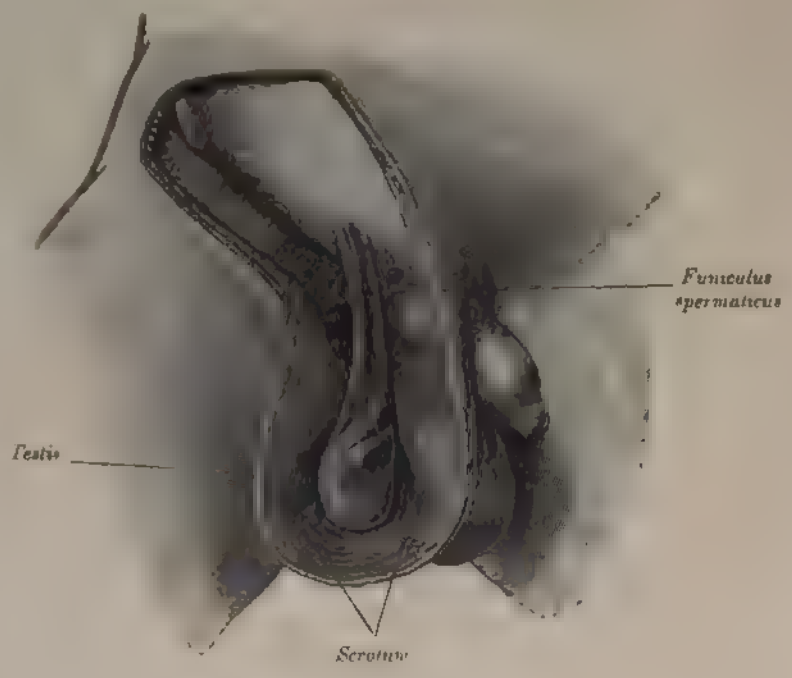

Fig. 558. Lage des Hodens nach dem *Descensus*. *Fascia cremasterica (Cooperi).*

Die *Pars cavernosa urethrae* wird rundherum vom *Corpus cavernosum urethrae* eingehüllt, welches in der unteren Furche der Schwellkörper des Gliedes liegt; der Beginn des *Corpus cavernosum urethrae* am Gliedschaft bildet eine Verdickung, den *Bulbus urethrae*, deshalb heißt der vom Bulbus umschlossene Teil der Harnröhre, welcher erweitert ist, *Pars bulbosa*; vor derselben munden die Ausführungsgänge der *Glandulae bulbourethrales (Cowperi)*.

Die Cowperschen Drüsen (siehe Fig. 570 u. 574) sind erbsengroß, von azinösem Bau, liegen hinter dem *Bulbus urethrae* an der unteren Wand der *Pars membranacea urethrae*, eingehüllt in die Fasern des *M. sphincter urethrae membranaceae*. Ihre Ausführungsgänge verlaufen in der Wand der Harnröhre nach vorne, um in diese einzumünden (siehe Fig. 539). An der Eichel erweitert sich die Harnröhre zur schiffförmigen Grube, *Fossa navicularis*.

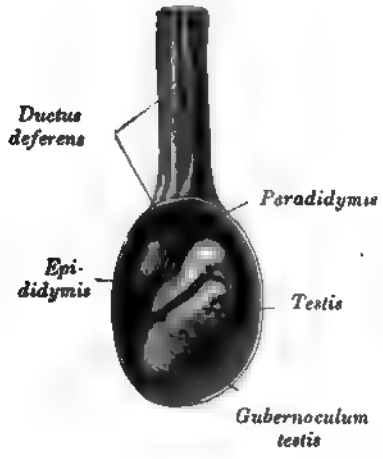

Fig. 559. *Paradidymis, Gubernaculum testis.*

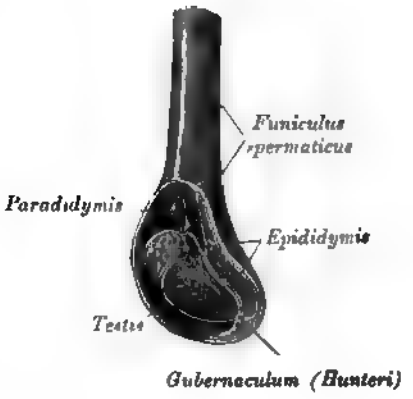

Fig. 560. *Gubernaculum* am Längsschnitt.

Die Schleimhaut hat longitudinale, verstreichbare Falten. Am *Orificium externum* geht sie in die Kutis über. Sie trägt Pflasterepithel und enthält die Littréschen Drüsen, einfach azinöse Drüschen, und die *Lacunae urethrales (Morgagni)*, kleine Grübchen.

Die Harnröhre ist im leeren Zustande geschlossen. Am wenigsten erweiterungsfähig ist sie am *Orificium cutaneum*.

Das männliche Glied, *Penis*, ist mit drei Schwellkörpern, *Corpora cavernosa*, versehen, von welchen zwei paarig sind und die Steifung des Gliedes vermitteln, während der dritte, unpaare, der Harnröhre angehört.

Die *Corpora cavernosa penis* sind walzenförmige, erektile Körper, die als *Crura penis* an den aufsteigenden Sitzbeinästen entspringen, den *Bulbus urethrae* zwischen sich fassen und vor der Schamfuge sich zu dem durch ein *Septum* abgeteilten Gliedschaft vereinigen. In der oberen, seichten Rinne der vereinigten Schwellkörper verlaufen die *Vena dorsalis* und die zwei *Arteriae dorsales penis;* in der unteren, tiefen Rinne liegt wie in einem Falze das die Harnröhre umhüllende *Corpus cavernosum urethrae.*

Jeder Schwellkörper ist in die fibröse *Tunica albuginea* eingeschlossen; diese erzeugt auch das an mehreren Stellen durchbrochene *Septum penis*, und von ihr gehen die Bälkchen, *Trabeculae*, aus, welche die vielfach miteinander kommunizierenden Bluträume, *Cavernae*, begrenzen. Die Venenräume stellen das mit der zuführenden, nahe am *Septum* verlaufenden *Art. profunda penis* und den abführenden Venen in Verbindung stehende Schwellnetz des männlichen Gliedes dar. Die kavernösen Räume werden sowohl durch Kapillaren wie auch durch direkt einmündende größere Zweigchen der zuführenden Arterie gespeist; ihre strotzende Füllung mit Blut bedingt die Erektion des männlichen Gliedes.

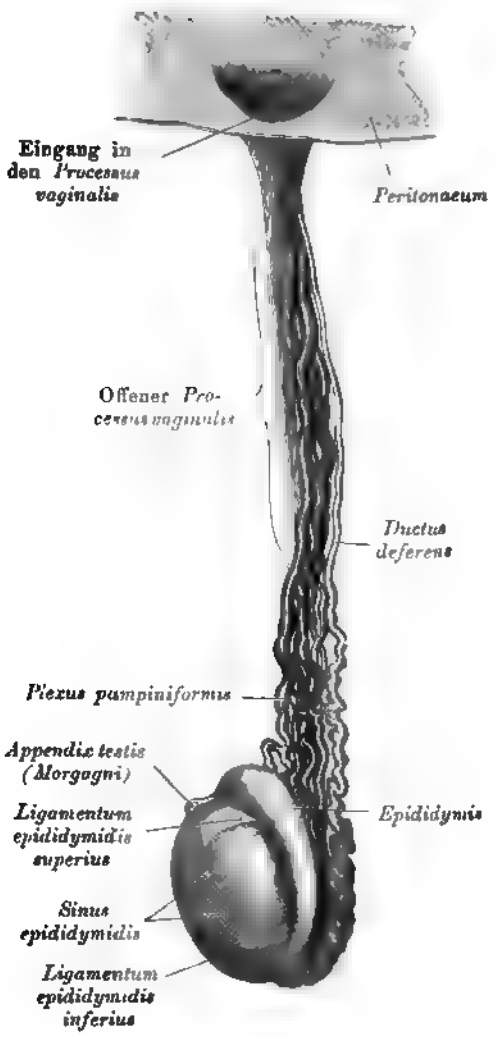

Fig. 561. *Processus vaginalis* **nicht vollständig geschlossen.**
(Erwachsener.)

Die Eichel, *Glans penis* (siehe Fig. 578, 579), stellt eine Kappe dar, welche die vorderen, abgerundeten Enden der *Corpora cavernosa penis* umfaßt. Der Schwellkörper (Fig. 580, 581) der Harnröhre ist von zarterem Bau und mit kleineren Maschenräumen versehen als die beiden Schwellkörper des Gliedes. Direkte Übergänge präkapillarer Arterien in die Venenräume fehlen, vom *Bulbus* abgesehen, im *Corpus cavernosum penis*.

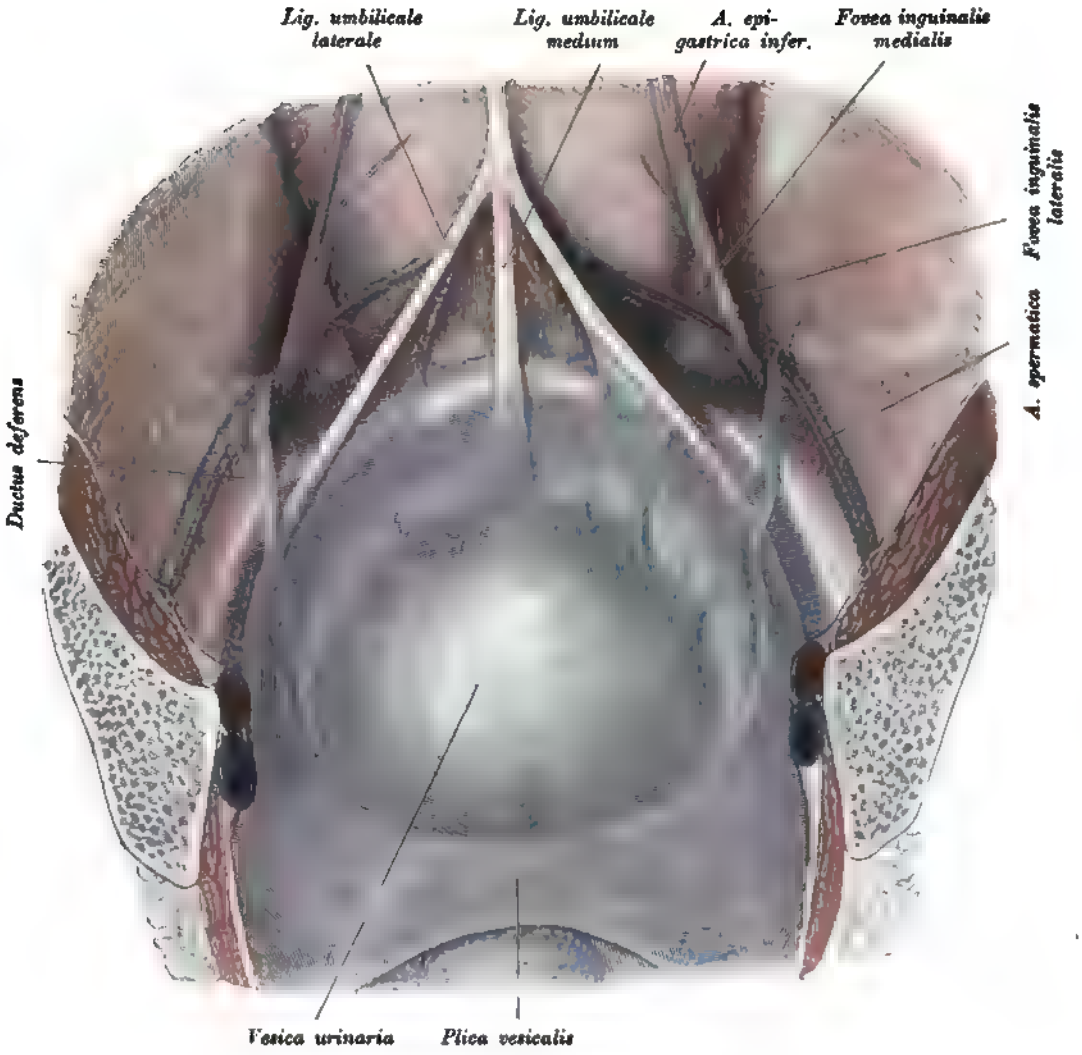

Fig. 562. Innere Fläche der vorderen Bauchwand mit den Leistengruben.

Die kegelförmige Eichel ist an ihrer Spitze, *Apex glandis*, von der zweilippigen, spaltförmigen Harnröhrenmündung durchbrochen; ihre Basis bildet die wulstige *Corona glandis*, hinter dieser liegt eine Furche, der *Sulcus retroglandularis*. Die Eichel ist von einer Hautduplikatur umgeben, der Vorhaut, *Praeputium* (Fig. 578); der Hautüberzug der *Glans* ist sehr zart und geht an der Harnröhrenmündung in die Schleimhaut der Harnröhre über. Die Vorhaut ist an die Eichel mittels einer Längsfalte, dem Bändchen, *Frenulum praeputii*, fixiert. Die *Fascia superficialis* des Bauches umhüllt den Gliedschaft bis zur *Corona glandis* als *Fascia penis;* ihre Verstärkung am Rücken der Gliedwurzel bildet das *Ligamentum fundiforme penis.*

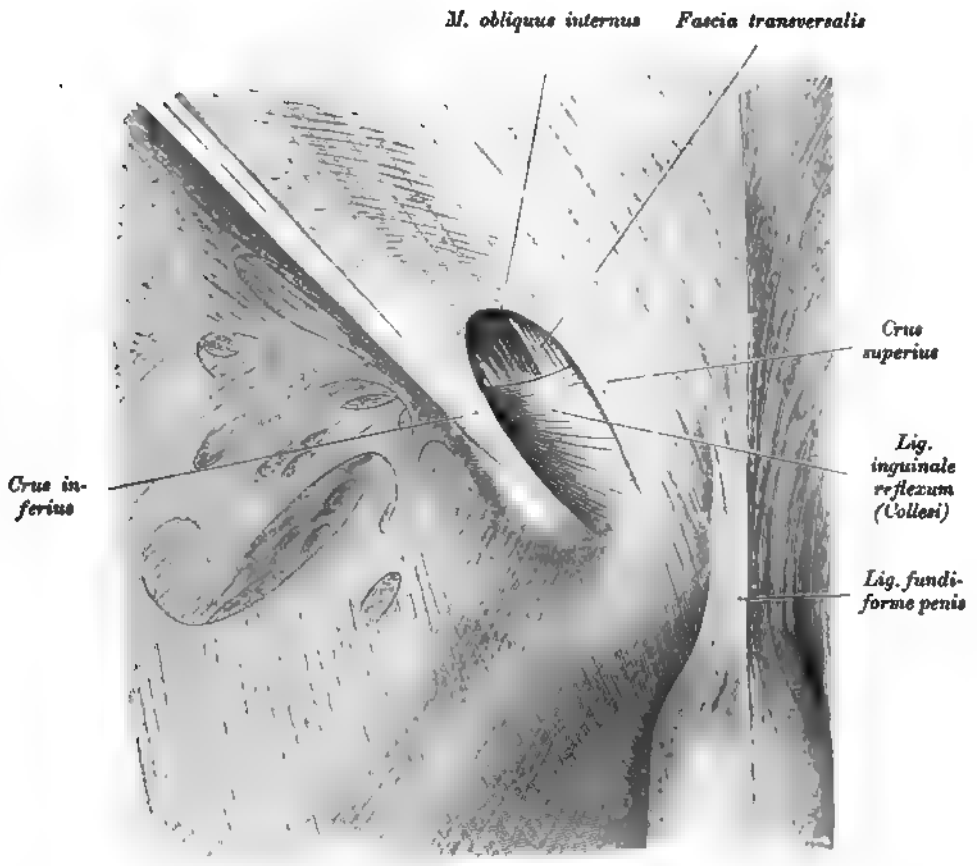

Fig. 563. Der äußere Leistenring.

Der Samenstrang wurde entfernt. Im Hintergrund der Leistenöffnung erscheint das kräftig entwickelte *Ligamentum reflexum (Colles)*, ferner ein breites Bündel des *M. obliquus internus* und medial von demselben ein bindegewebiger Anteil der breiten Bauchmuskeln, der mit der *Fascia transversalis* verwachsen.

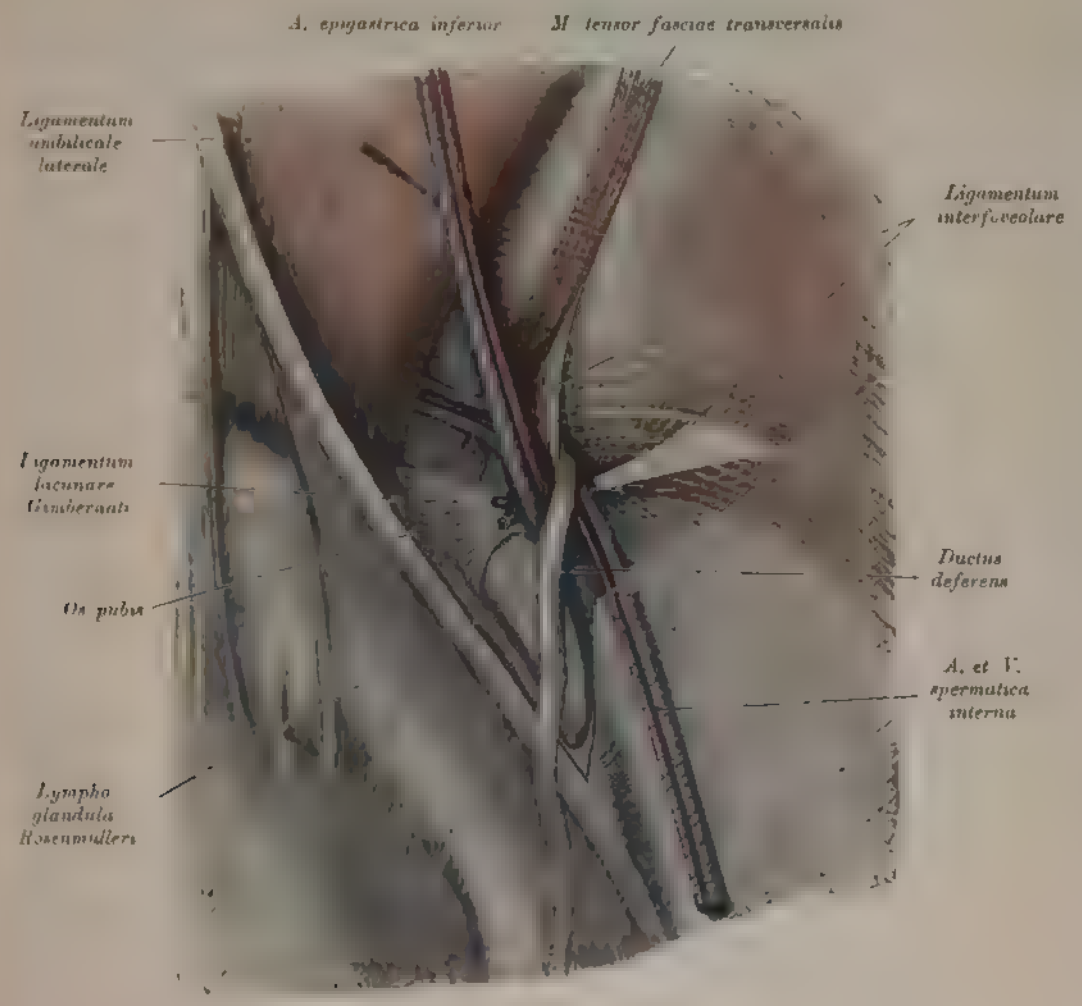

Fig. 564. Der innere Leistenring.

Das Bauchfell der *Foveae inguinales* wurde entfernt. Der innere Leistenring *(Annulus inguinalis abdominalis)* wird unvollständig vom *Ligamentum interfoveolare* umrahmt. Demselben schließt sich innen der zuweilen auftretende *M. tensor fasciae transversalis* an.

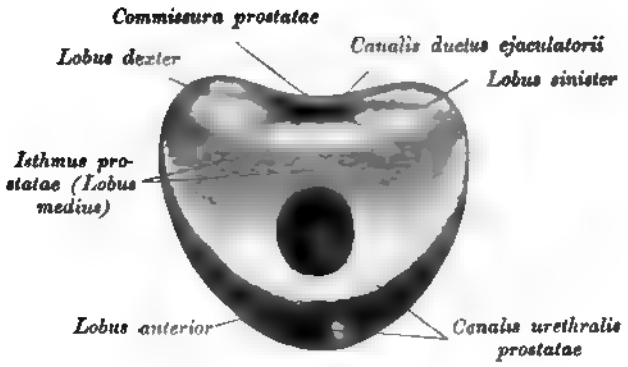

Fig. 565. *Prostata* **nach Abtragung der** *Urethra* **und der** *Ductus ejaculatorii.*

Die Vorsteherdrüse, *Prostata,* hat die Form eines Ringes und umfaßt den Anfang der Harnröhre in Form des *Canalis urethralis prostatae* so, daß der größere Teil der Drüse hinter die Harnröhre zu liegen kommt. Man unterscheidet einen rechten und einen linken Prostatalappen. Der mittlere Teil der Drüse wird von den *Ductus ejaculatorii* durchsetzt. Der Drüsenabschnitt, welcher zwischen Harnröhre und den Samenausführungsgängen liegt, heißt *Isthmus prostatae (Lobus medius)*, der hinter diesen Gängen befindliche Anteil *Commissura prostatae.*

Die Samenbläschen, *Vesiculae seminales* (Fig. 566), sind längliche, gebuchtete Schläuche am Blasengrunde hinter der *Prostata*, mit einem oberen stumpfen und einem unteren zugespitzten Ende, welch letzteres in die *Vasa deferentia* einmündet, um gemeinsam mit diesen die Ausspritzungskanäle, *Ductus ejaculatorii,* zu bilden. Die *Ductus ejaculatorii* laufen zwischen *Prostata* und hinterer Wand der *Pars prostatica urethrae* nach vorne und unten und münden in die Harnröhre am *Colliculus seminalis.*

Das Parenchym der *Prostata* ist reich an glatten Muskelfasern, welche dasselbe in Läppchen teilen, die aus Drüsen von azinösem Bau bestehen; die Ausführungsgänge der Drüsen münden zu beiden Seiten des *Colliculus seminalis* (Fig. 542).

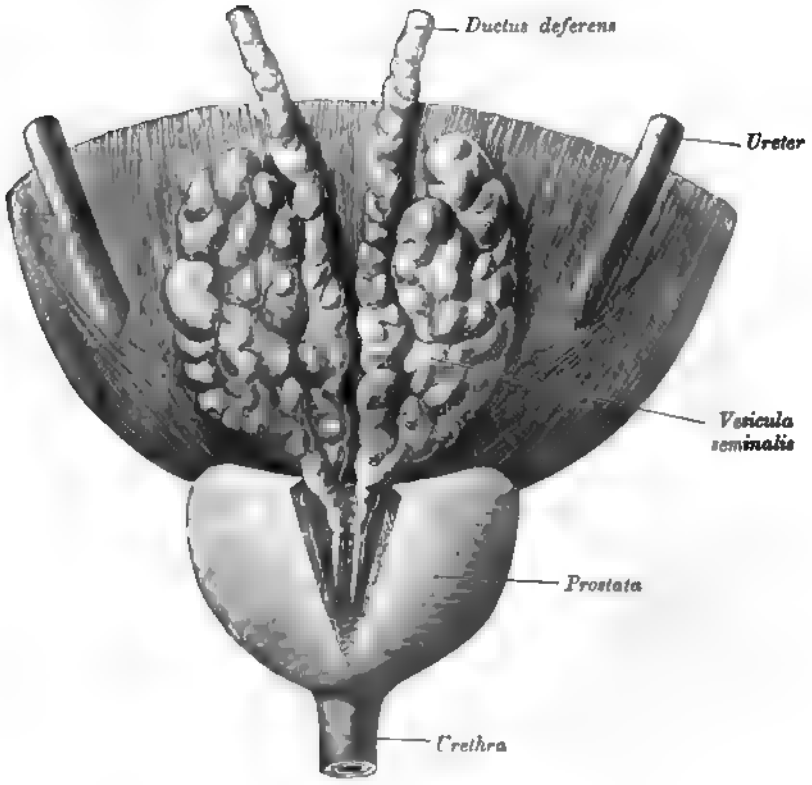

Fig. 566. *Ductus deferentes, Vesiculae seminales* und *Ductus ejaculatorii* von hinten.

Die *Commissura prostatae* wurde entfernt, vor den *Ductus ejaculatorii* liegt der *Isthmus prostatae*.

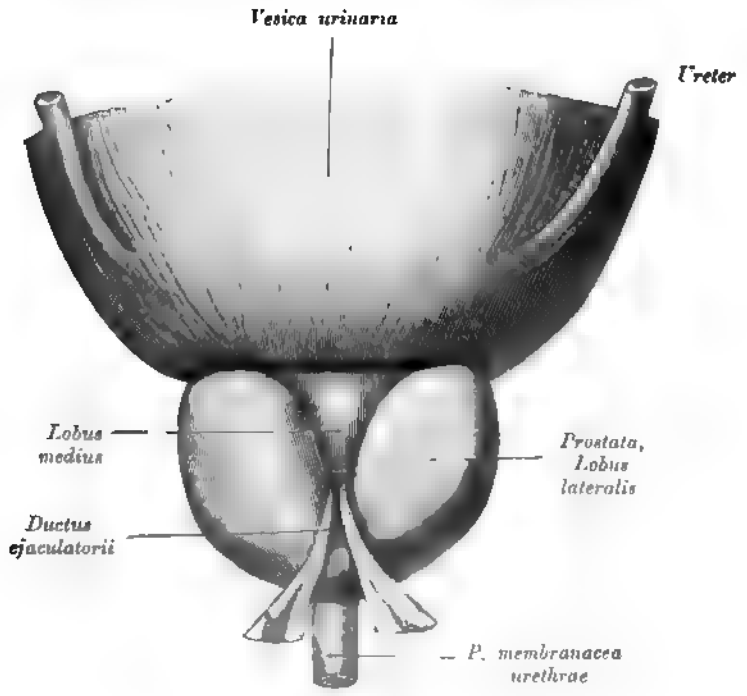

Fig. 567. Dorsaler Anteil der Prostata.

Die *Commissura prostatae* wurde abgetragen und die *Ductus ejaculatorii* nach unten umgeschlagen. Es erscheint die dorsale Fläche des *Lobus medius*.

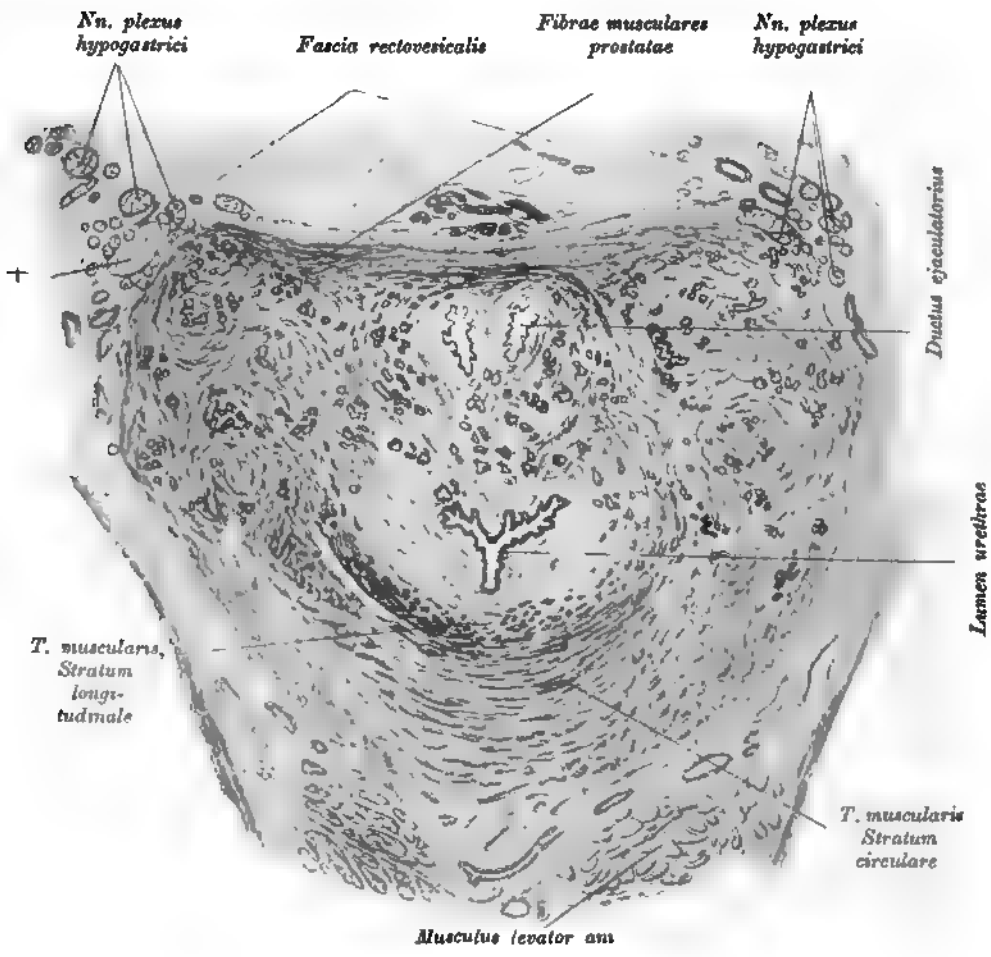

Fig. 568. Querschnitt durch die *Pars prostatica urethrae.*
(Mikroskopischer Schnitt bei schwacher Vergrößerung.)

Bei + ist ein in den *Plexus hypogastricus* eingelagerter chromaffiner Körper getroffen.

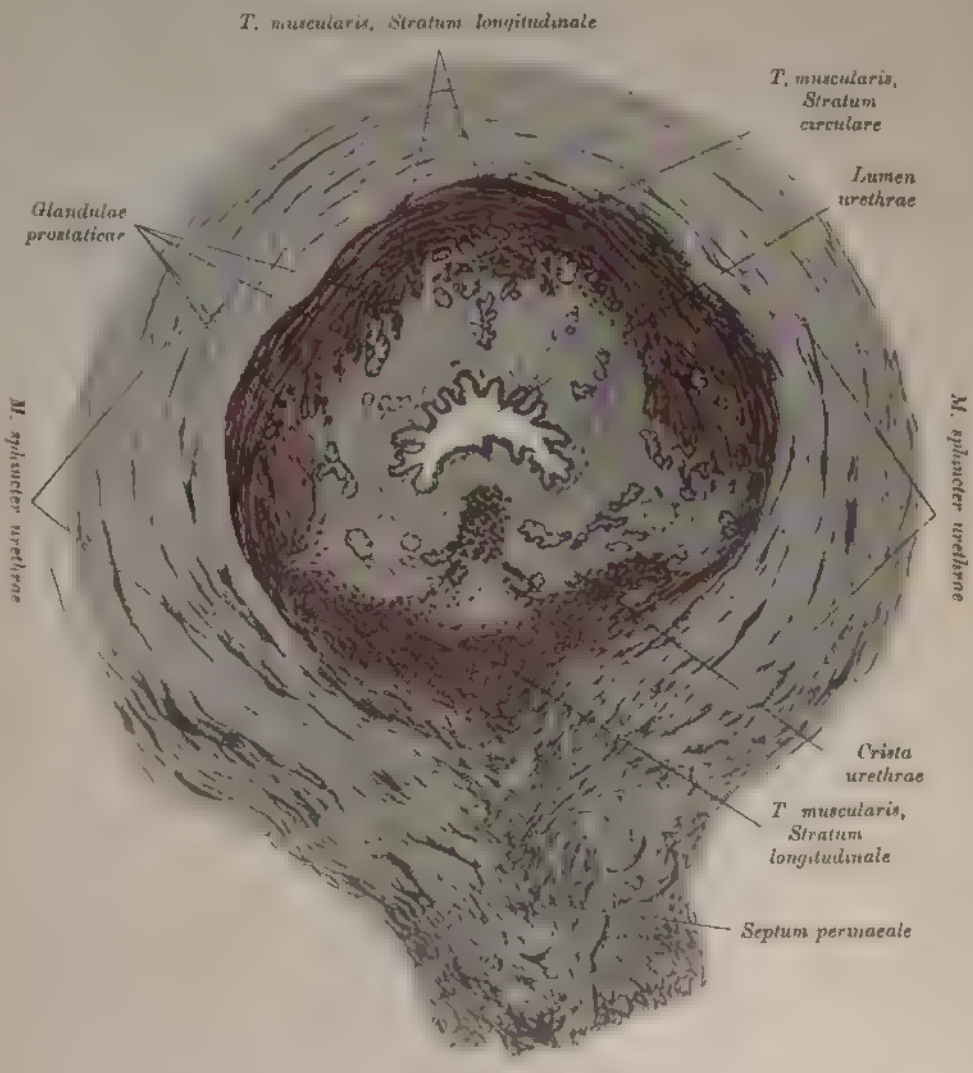

Fig. 569. Querschnitt durch die *Pars membranacea urethrae*.
(Mikroskopischer Schnitt bei schwacher Vergrößerung.)

Die Schleimhaut der *Pars membranacea urethrae* besteht aus einer inneren, das Epithel tragenden Schicht und einer äußeren Schicht, welche reich an glatter Muskulatur ist. Dieser Muskellage schließt sich der quergestreifte *Musculus sphincter urethrae membranaceae* an. Die glatte Muskulatur der *Pars membranacea* besteht aus einer inneren Längs- und aus einer äußeren Kreisfaserschicht.

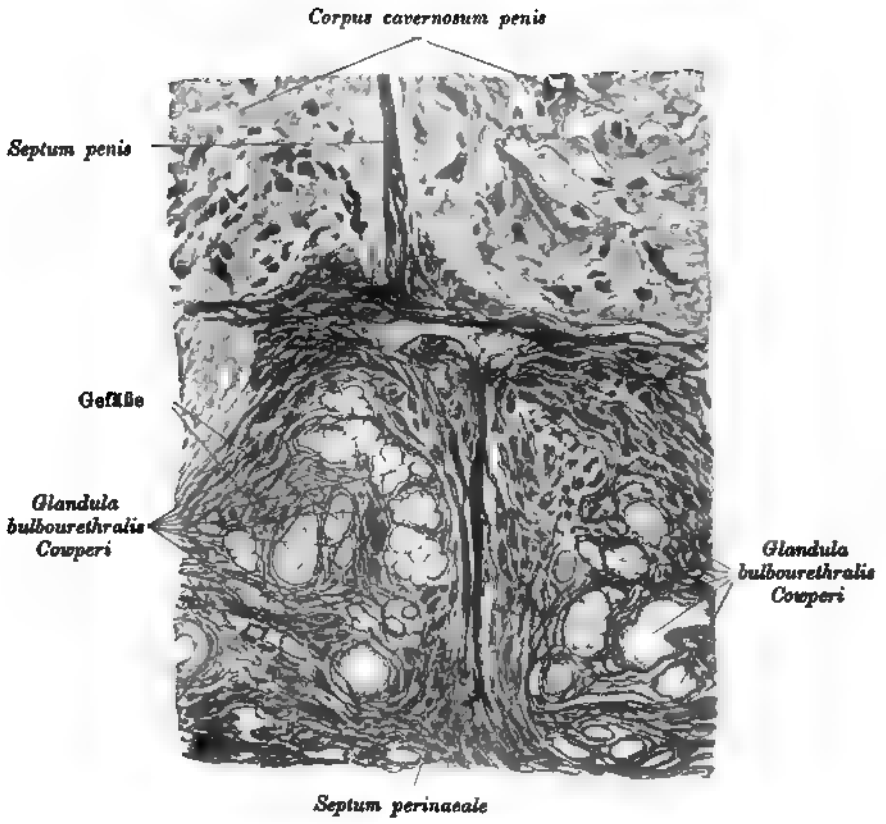

Fig. 570. Schnitt durch die *Glandula bulbourethralis Cowperi*.
(Mikroskopischer Schnitt bei schwacher Vergrößerung.)

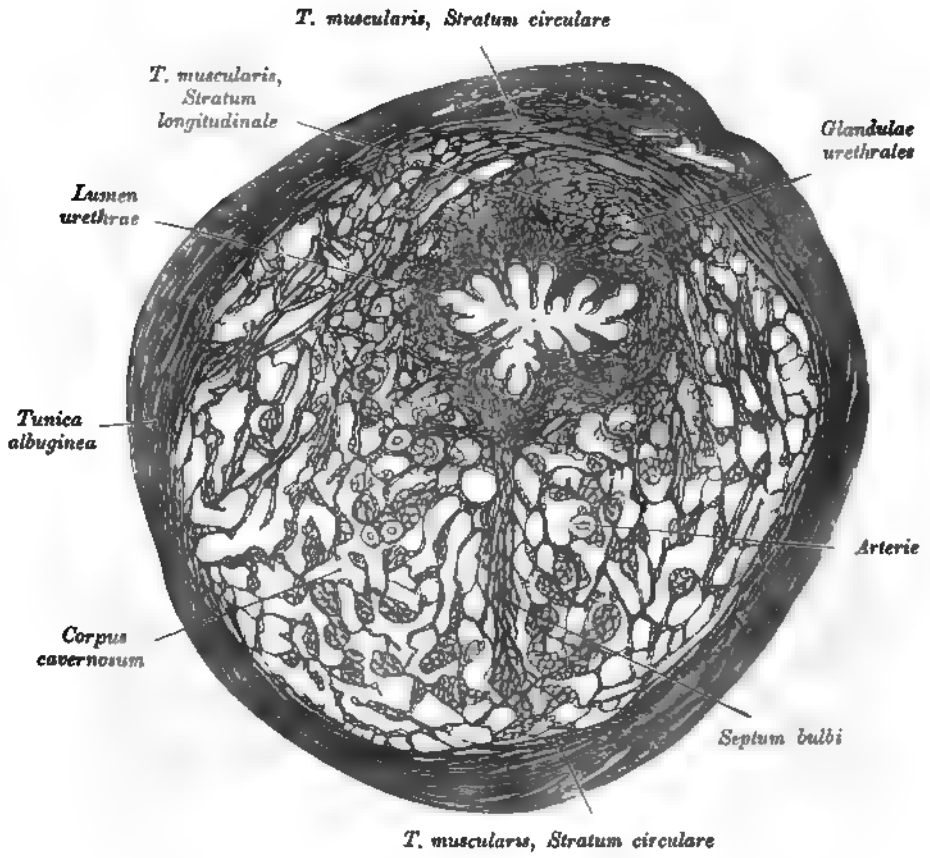

Fig. 571. Querschnitt durch die *Pars cavernosa urethrae* unmittelbar vor dem Bulbus.

(Mikroskopischer Schnitt bei schwacher Vergrößerung.)

Im hinteren Abschnitt der *Pars cavernosa urethrae* ist als Fortsetzung der glatten Muskulatur der *Pars membranacea urethrae* eine zirkuläre und innen von derselben eine longitudinal verlaufende Schicht von Muskelbündeln zu sehen. Die freie Fläche des Bulbus zeigt in der Mitte einen sehnigen Streifen, von dem sich das *Septum bulbi* in das Innere des Bulbus erstreckt.

Fig. 572. Querschnitt durch die *Pars cavernosa urethrae* weit vorne.
Mikroskopischer Schnitt bei schwacher Vergrößerung.

Die zirkuläre Schicht der glatten Muskulatur setzt sich in Form einer ziemlich dicken Schicht in den vorderen Teil der Harnröhre fort.

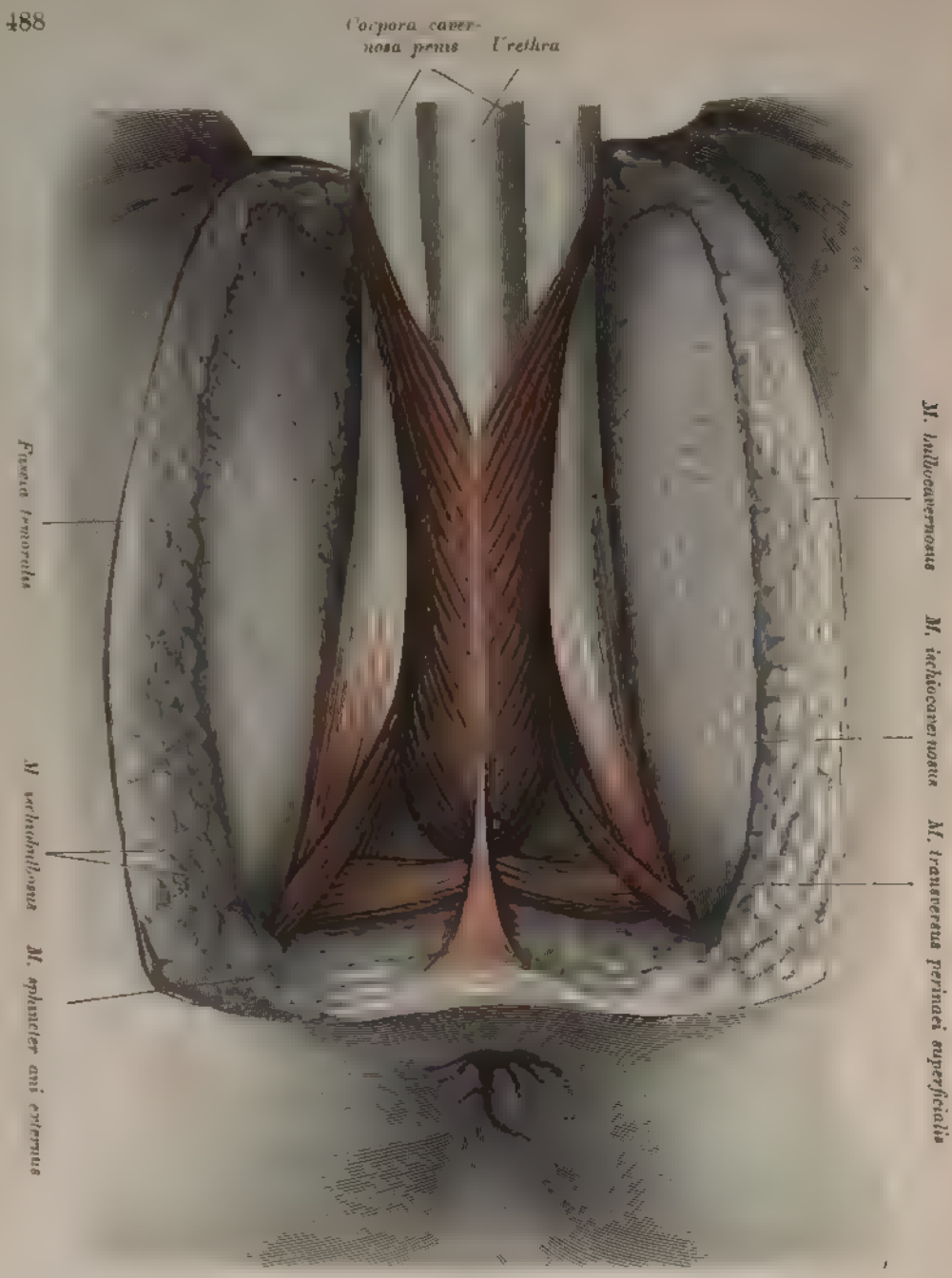

Fig. 573. *M. bulbocavernosus* und *M. ischiocavernosus, M. transversus perinaei superficialis* beim Manne.

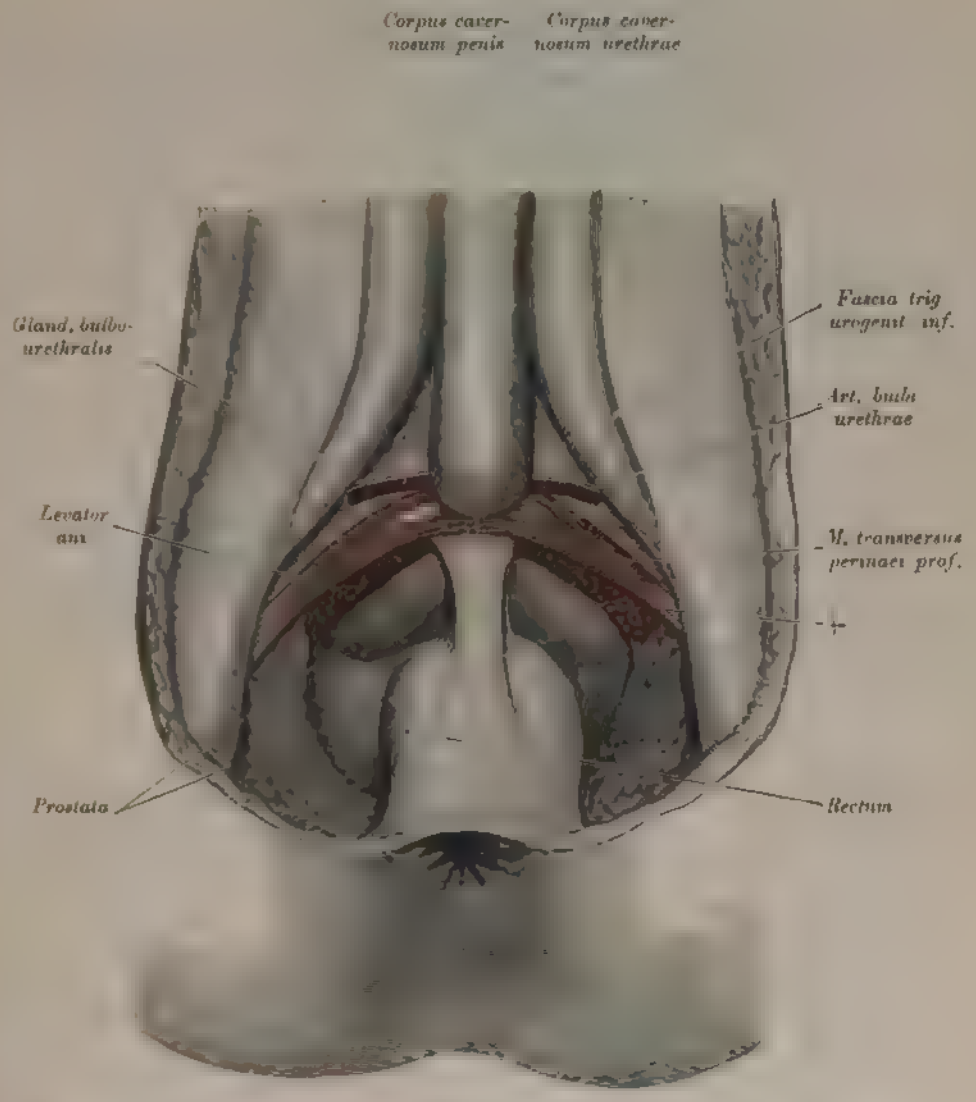

Fig. 574. *Diaphragma urogenitale. M. transversus perinaei profundus, Glandula bulbourethralis Cowperi.*

Die vordere Rektalwand ist mit dem *Diaphragma urogenitale* durch eine breite Platte (+) verbunden, an deren dorsaler Fläche der *M. rectourethralis* verläuft.

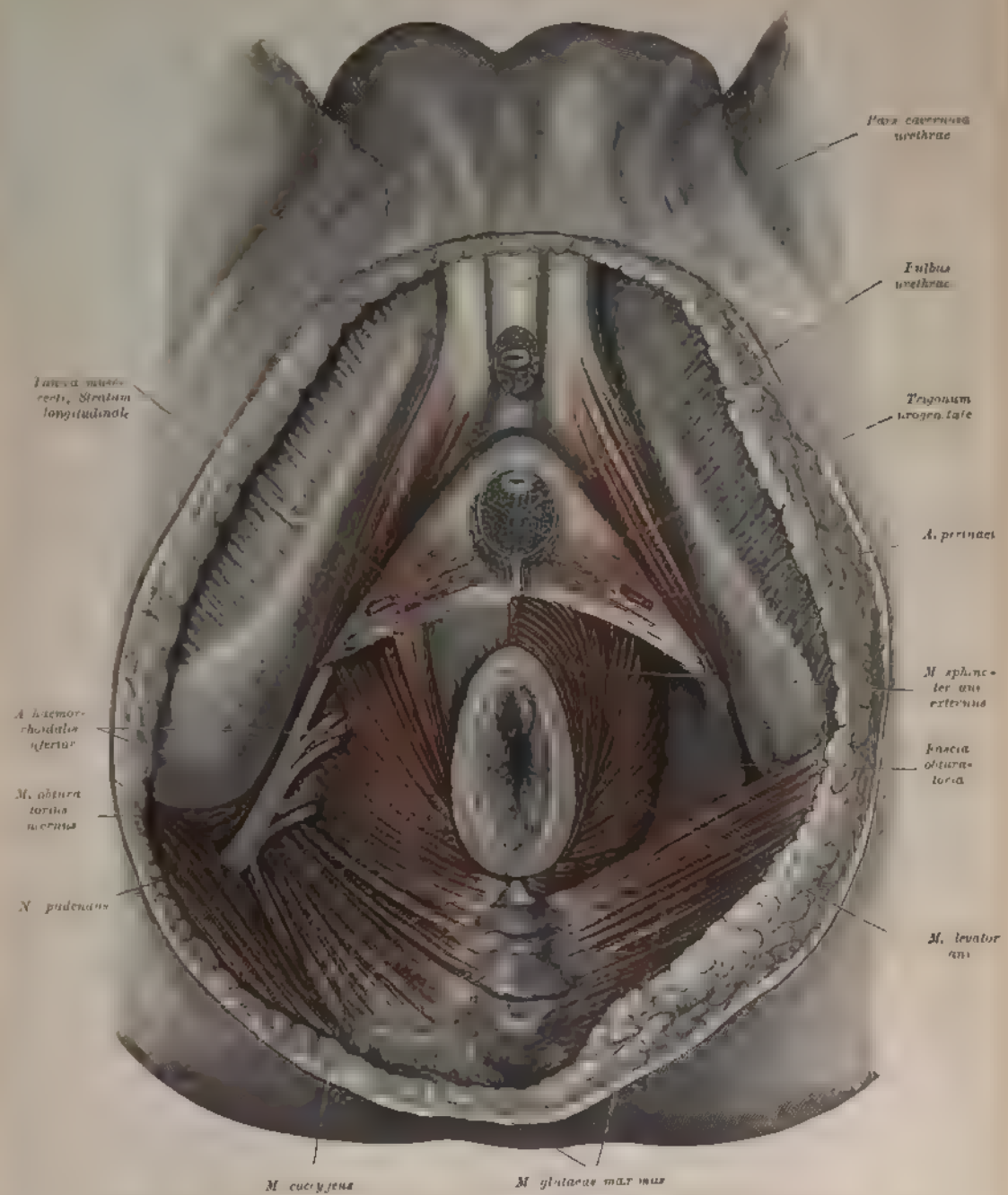

Fig. 575. *Diaphragma pelvis* **und** *Diaphragma urogenitale* **des Mannes.**

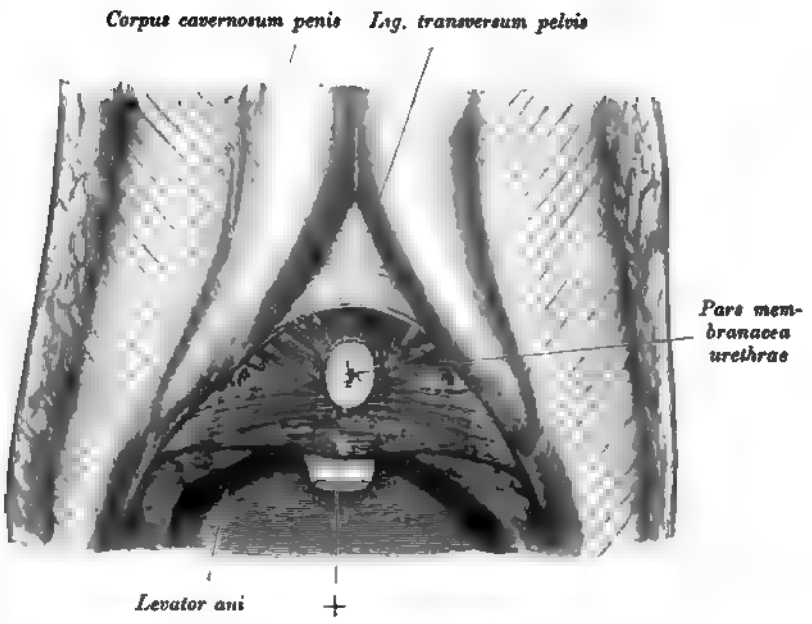

Fig. 576. *Trigonum urogenitale* **des Mannes.**

Der *M. transversus perinaei profundus* bildet eine dreieckige Muskelplatte, welche an der kaudalen Seite des vorderen Abschnittes des *M. levator ani* gelegen ist und als *Trigonum urogenitale* den Symphysenwinkel abschließt. Gegen die Schamfuge hin begrenzt sich der Muskel mit dem *Lig transversum pelvis*, das mit dem *Lig. arcuatum pubis* eine Öffnung zum Durchtritt der *Vena dorsalis penis* abschließt. Der *M. sphincter urethrae membranaceae*, welcher an den *M. transversus perinaei profundus* anschließt, ist auf Fig. 569 abgebildet.

Der *M. bulbocavernosus* des Mannes ist ein doppeltgefiederter, den Bulbus und das hintere Stück des *Corpus cavernosum urethrae* umgreifender Muskel, dessen Sehne sich beiderseits an der Dorsalseite des Penis verliert.

Der *M. ischiocavernosus* bedeckt, am *Tuber ossis ischii* entspringend, die *Crura penis* respektive *clitoridis* und gelangt mit seinem sehnigen Anteil ebenfalls an das *Dorsum penis* respektive *clitoridis*.

Hinsichtlich der mit + bezeichneten Stelle siehe Fig. 574.



Fig. 577. *Ligamentum transversum pelvis, Ligamentum arcuatum.*

Der ventrale Anteil des *Ligamentum transversum pelvis* wurde entfernt und danach die *V. dorsalis penis* und das *Ligamentum arcuatum* bloßgelegt. Durch die Lücke zwischen den beiden Bändern zieht die in mehrere Zweige zerfallene *V. dorsalis penis* in die Beckenhöhle.

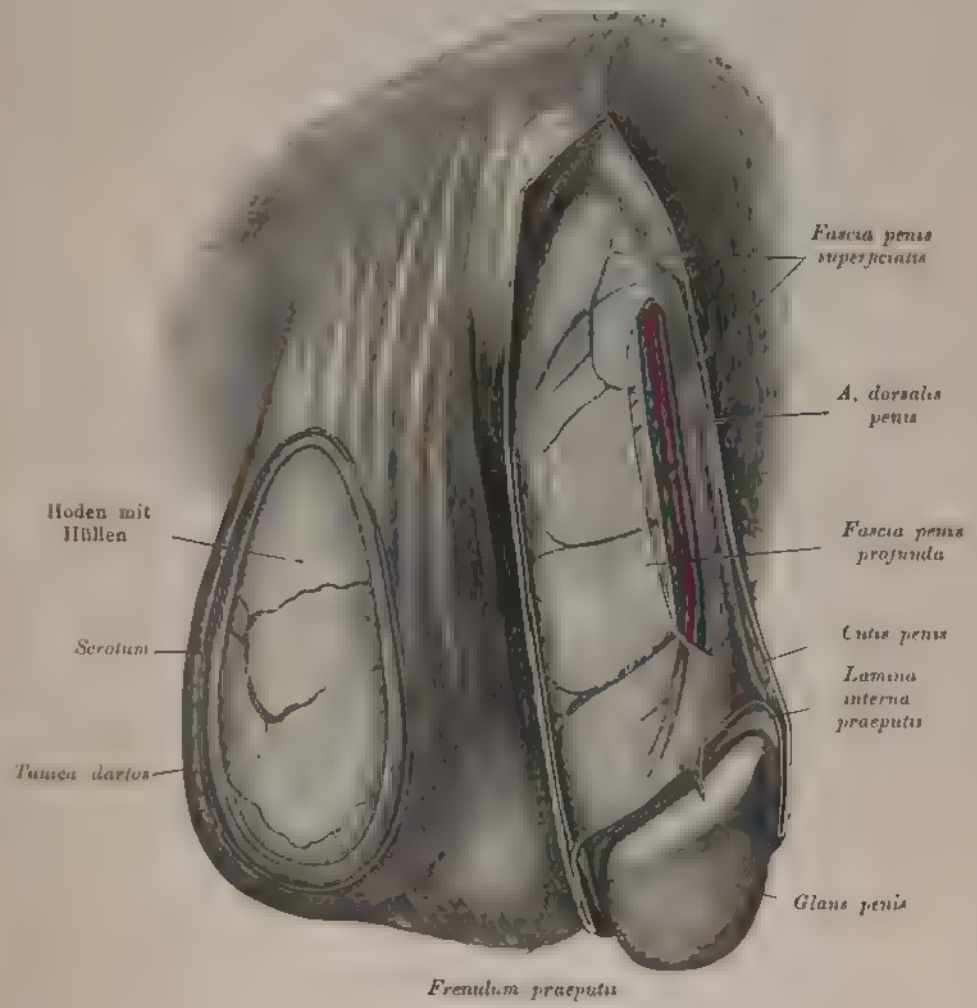

Fig. 578. Haut und Fascie des Penis, Präputium.

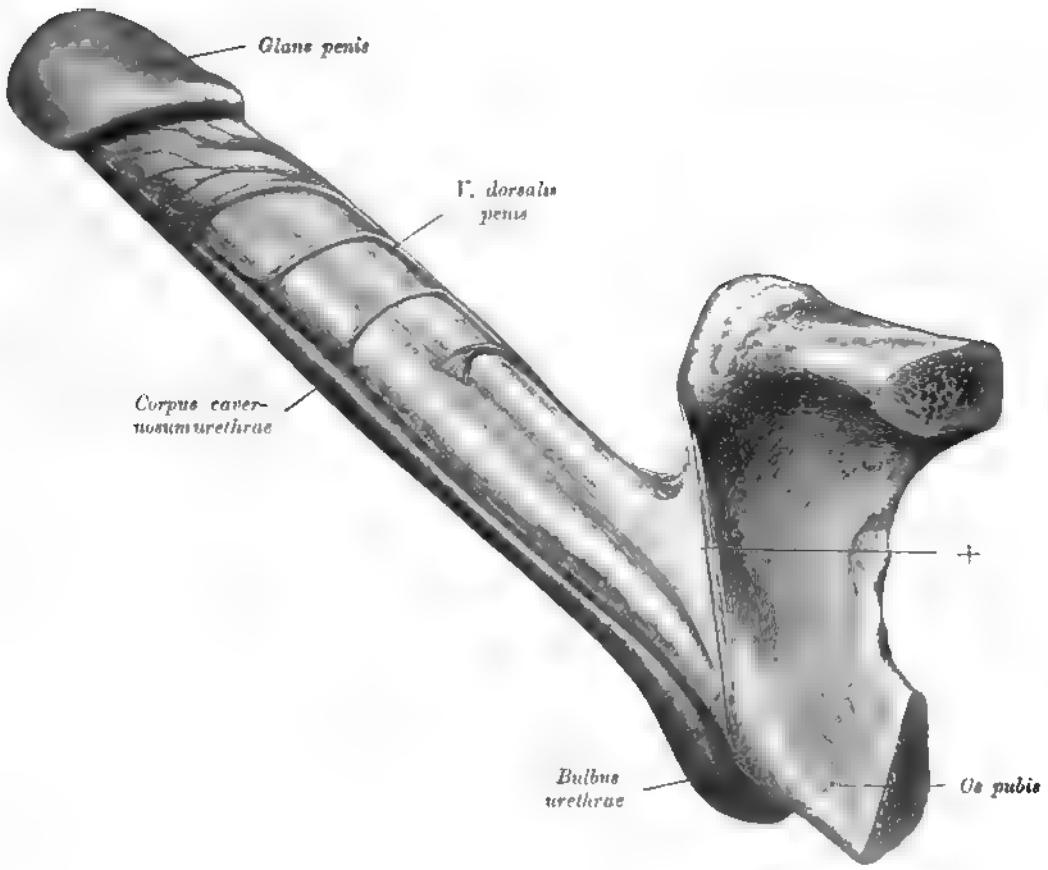

Fig. 579. *Corpus cavernosum penis et urethrae.*

Am Ansatz des *Corpus cavernosum penis,* ferner im Bereiche des *Ligamentum suspensorium* trägt das Schambein eine bindegewebige Verdickung (+).

Fig. 580. Vorderer Anteil des *Corpus cavernosum penis.*
(Rückenfläche.)

Fig. 581 *a.*



Fig. 581 *b. Corpus cavernosum urethrae.*
581 *a* von der ventralen,
581 *b* von der dorsalen Seite gesehen.

Die in Fig. 580 und 581 gegebenen Abbildungen sind nach Korrosionspräparaten angefertigt.



Fig. 582. Querschnitt durch die *Glans penis*.

Fig. 583. Querschnitt durch die *Glans penis* nahe dem *Sulcus*.

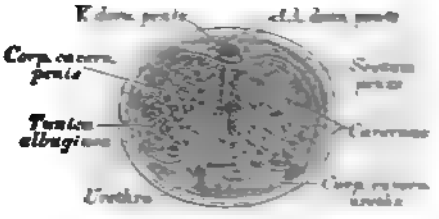

Fig. 584. Querschnitt durch den Penis im hinteren Drittel.

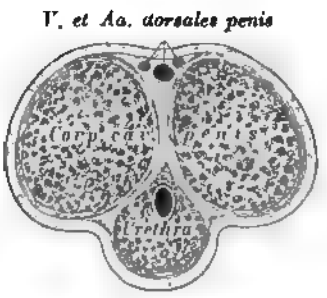

Fig. 585. Querschnitt durch den Penis in dessen Mitte.

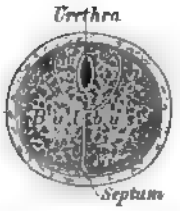

Fig. 586. Querschnitt durch den Penis nahe der *Pars membranacea.*

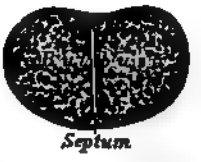

Fig. 587. Querschnitt durch den *Bulbus urethrae.*

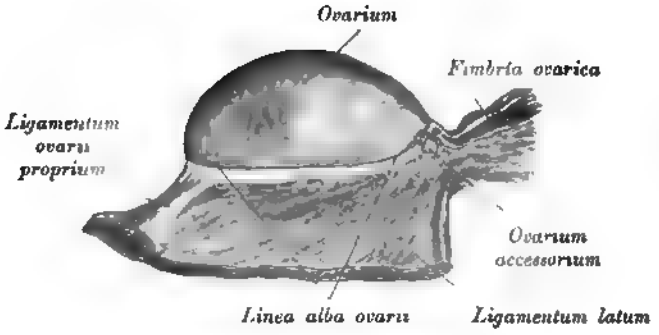

Fig. 588. Rechtes *Ovarium.*

Die Eierstöcke, *Ovaria*, liegen in der kleinen Beckenhöhle, in Ausbuchtungen der seitlichen Beckenwand (Fig. 610); sie haften am hinteren Blatte des *Ligamentum latum*, sind von eiförmiger Gestalt, mit einem stumpfen, nach außen und oben gekehrten und einem gegen die Gebärmutter sehenden Ende, welch letzteres an die Gebärmutter durch das *Ligamentum ovarii proprium* befestigt ist. Die Oberfläche ist vor eingetretener Menstruation glatt und eben, nach wiederholten Menstruationen uneben und gekerbt (Fig. 589). Das Bauchfell überzieht den Eierstock nur am *Hilus ovarii*, wo die Blutgefäße aus- und eintreten.

An das Ovarium anschließend kommen manchmal kleine runde Körperchen vor, welche, mikroskopisch untersucht, die Elemente eines Eierstockes zeigen, *Ovarium accessorium*, Fig. 588.

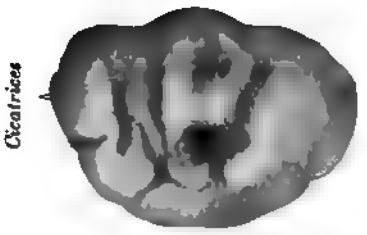

Fig. 589. *Ovarium* **mit** *Cicatrices.*

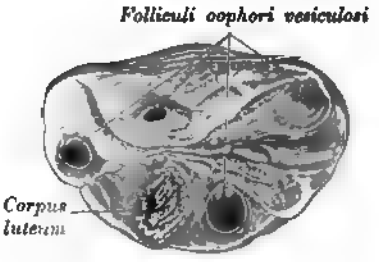

Fig. 590. Durchschnitt durch ein *Ovarium* **mit** *Corpus luteum.*
(Objekt der Fig. 589.)

Das *Stroma ovarii* besteht aus einem gefäßreichen, reichlich glatte Muskelfasern führenden Bindegewebe, in welchem eine große Zahl von geschlossenen Bläschen verstreut ist *(Folliculi oophori primarii)*; die großen, reifen Bläschen sind die Graafschen Follikel, *Folliculi oophori vesiculosi* (Fig. 590). Jeder Follikel ist von einer dichteren Bindegewebshülle begrenzt — die *Theca folliculi*; auf diese folgt eine strukturlose Schicht und hierauf ein geschichtetes Epithellager, das *Stratum granulosum*. Die Höhle enthält eine hellgelbe Flüssigkeit, den *Liquor folliculi*. An einer der Oberfläche des Eierstockes entgegengesetzten Seite des Graafschen Follikels bilden die geschichteten Epithelien eine Scheibe, den *Cumulus oophorus*, in dessen Mitte das Ei, *Ovulum*, eingeschlossen liegt.

Wenn der Graafsche Follikel seinen Inhalt entleert hat, etabliert sich daselbst das *Corpus luteum* (Fig. 590).

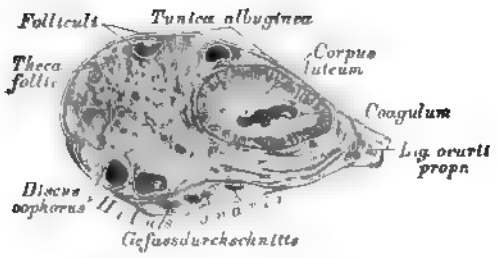

Fig. 591. Senkrechter Schnitt durch einen Eierstock

mit großem *Corpus luteum*. (Schematisiert.)

Die Eileiter, *Tubae uterinae (Falloppii)*, siehe Fig. 592 u. 593, **sind zirka 12** *cm* **lange, geschlängelte, im oberen Rande der breiten Mutterbänder eingeschlossene Röhren, im Zusammenhange mit der Gebärmutter. Die innere Hälfte hat ein feines Lumen, die äußere Hälfte erweitert sich zur** *Ampulla*. **Die Mündung des Tubenkanales in die Gebärmutterhöhle heißt** *Ostium tubae uterinum*. **Die Mündung am äußeren, erweiterten Ende, die frei in den Bauchfellsack mündet,** *Ostium tubae abdominale*, **ist trichterförmig** *(Infundibulum)* **und mit gezackten oder gelappten Fransen,** *Fimbriae*, **besetzt. Eine breite Franse steht in Verbindung mit dem äußeren Ende des Eierstockes, ist rinnenförmig und vermittelt (mittels Flimmerepithels) vielleicht die Überführung des Eies aus dem Eierstock in die Tuba —** *Fimbria ovarica* (Fig. 594).

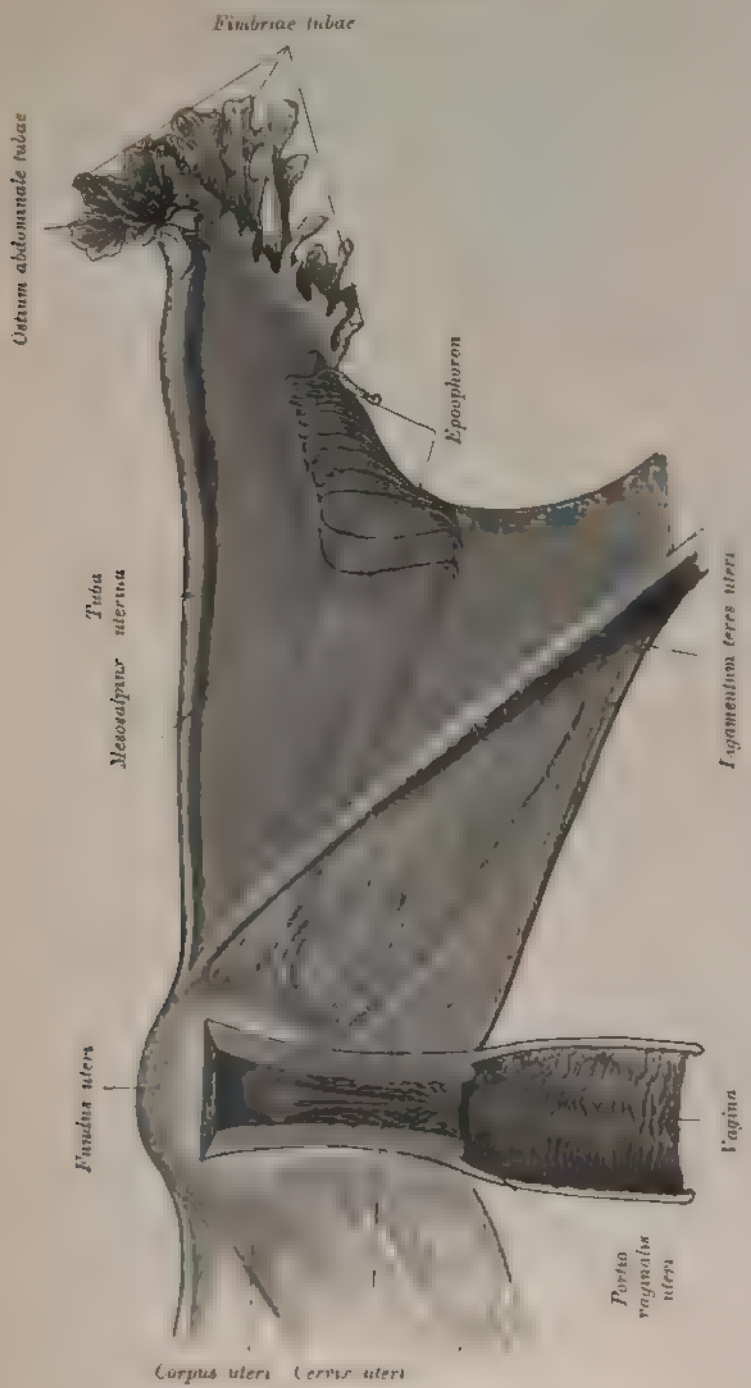

Fig. 592. Uterus und Adnexe von vorne

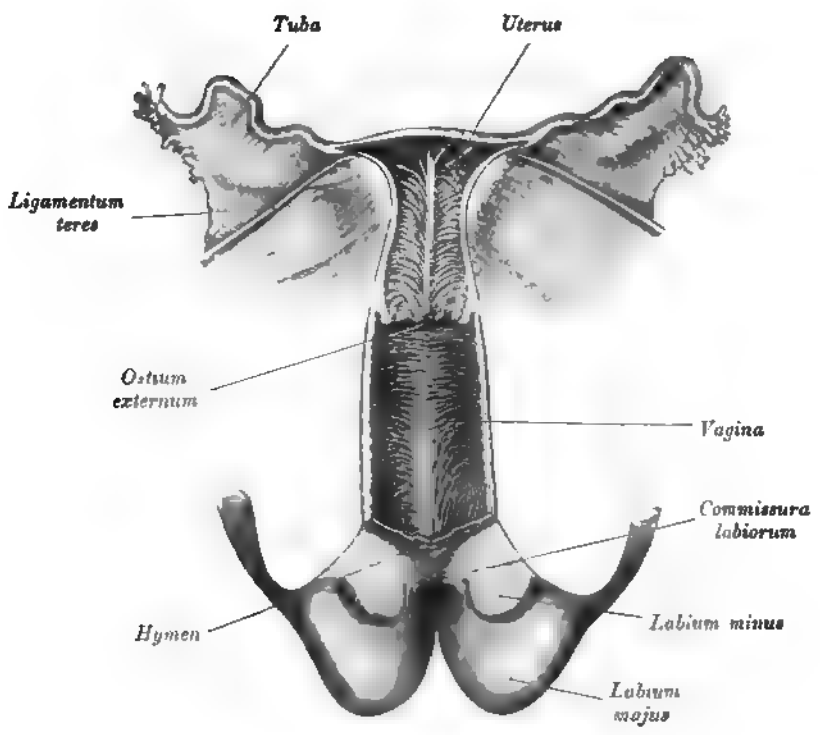

Fig. 593. Uterus und Vagina eines Kindes von vorne geöffnet.

Die Gebärmutter, *Uterus*, ist ein unpaares, muskulöses Organ von birnförmiger Gestalt, von vorne nach hinten etwas abgeplattet. Grund, *Fundus*, heißt das verdickte, oberhalb der Tuben gelegene Ende; auf dieses folgt der Körper, *Corpus*, welcher sich zum zylindrischen Hals, *Cervix*, verschmälert; die Grenze zwischen Körper und Hals ist besonders bei jüngeren Personen durch eine Einschnürung markiert. Der Hals ragt mit seinem unteren Teile in die *Vagina* hinein und dieser Teil heißt Scheidenteil der Gebärmutter, *Portio vaginalis uteri;* der oberhalb der Scheide befindliche Teil der *Cervix* heißt *Portio supravaginalis.*

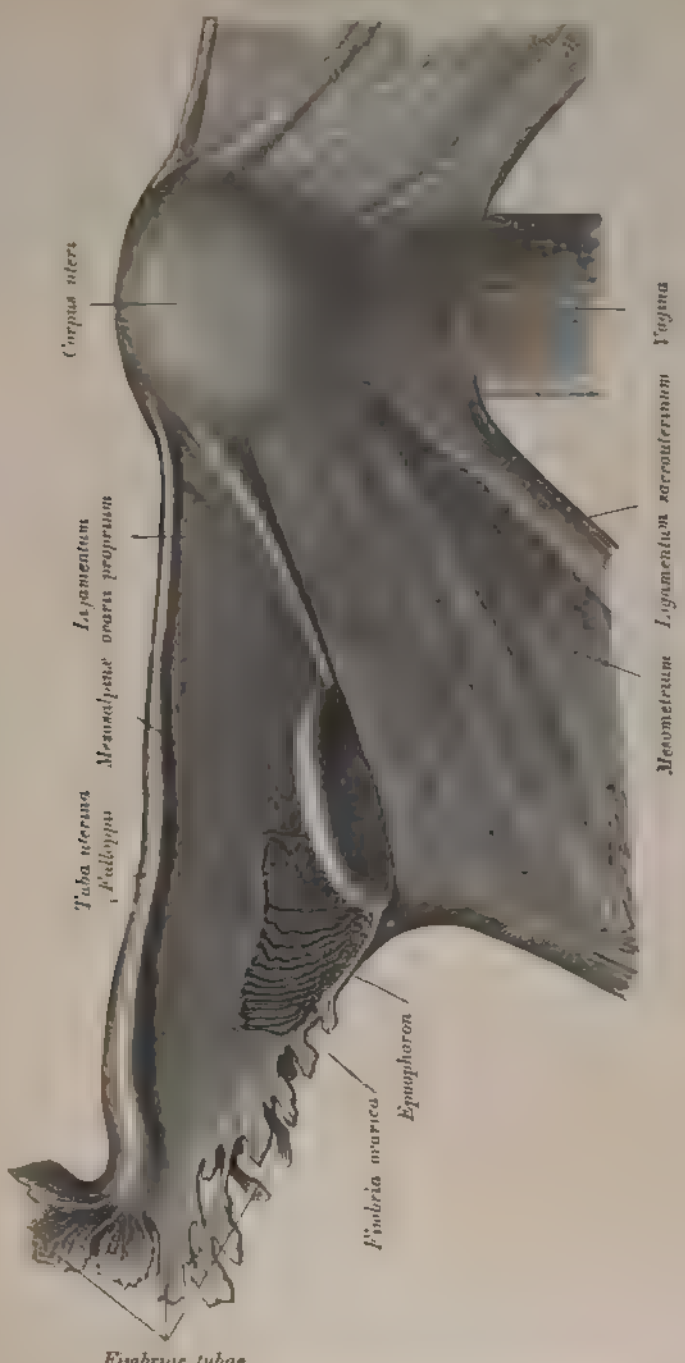

Fig. 594. Uterus und Adnexe von hinten.

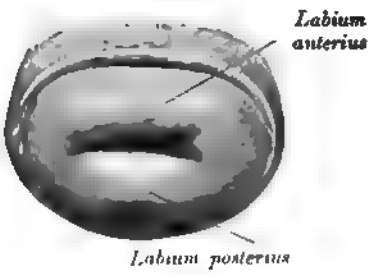

Fig. 595. *Portio vaginalis uteri.*

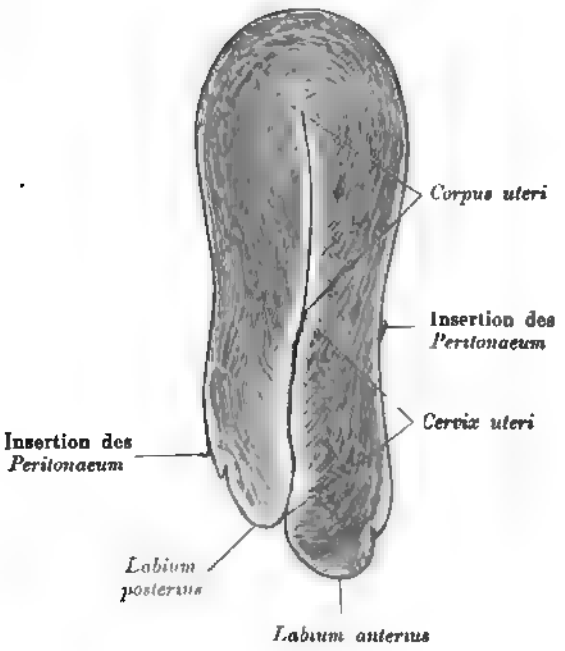

Fig. 596. Sagittalschnitt durch den Uterus.

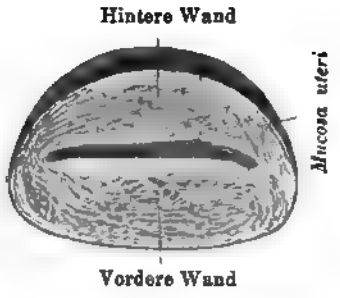

Fig. 597. Horizontalschnitt durch einen Uterus in der Nähe des Fundus.

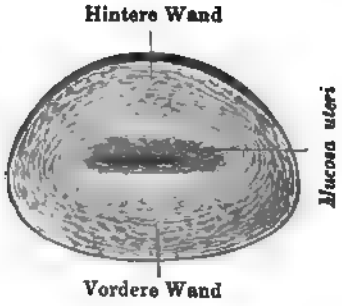

Fig. 598. Horizontalschnitt durch einen Uterus in der Mitte des Korpus.

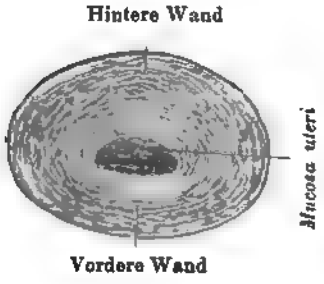

Fig. 599. Horizontalschnitt durch einen Uterus im unteren Teil des Korpus.

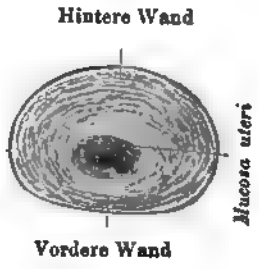

Fig. 600. Horizontalschnitt durch einen Uterus in der Mitte der Cervix.

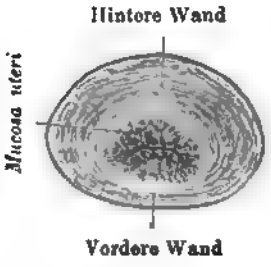

Fig. 601. Horizontalschnitt durch einen Uterus knapp oberhalb des *Orificium externum uteri.*

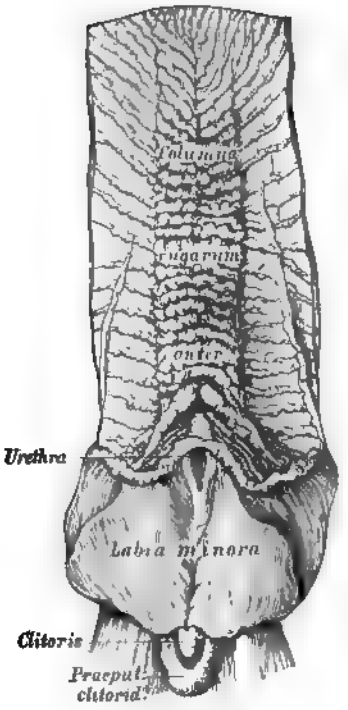

Fig. 602. Die Scheide einer 20jährigen Jungfrau.
Vordere Wand.

An den Seitenwänden des *Uterus* inserieren die breiten Mutterbänder, *Ligamenta lata*, die in den serösen Überzug des *Uterus* übergehen, während die runden Mutterbänder, *Ligamenta teretia*, Fortsetzungen der Gebärmuttersubstanz sind, eingeschlossen in das vordere Blatt der breiten Mutterbänder (siehe Fig. 592). Die runden Mutterbänder gehen durch den Leistenkanal zur äußeren Schamgegend, um sich in den großen

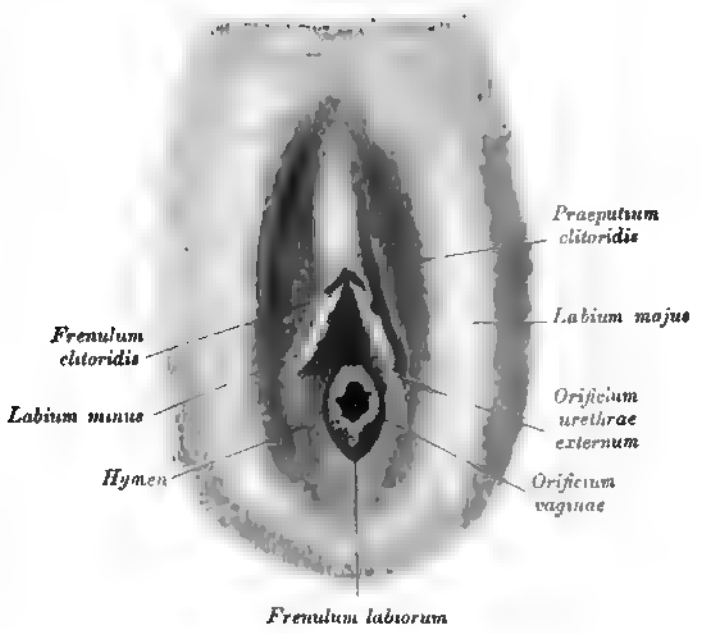

Fig. 603. *Introitus vaginae* **eines Kindes.**

Schamlippen zu verlieren. Außer den breiten Mutterbändern bildet das Bauchfell zwischen Mastdarm und Uterus zwei wichtige Falten, die *Ligamenta rectouterina (Plica Douglasi)* (siehe Fig. 610).

Die Gebärmutterhöhle, *Cavum uteri*, ist von dreieckiger Gestalt; ihre Basis entspricht der Basis der Gebärmutter, in beiden Winkeln des Dreieckes liegen die Mündungen der beiden Tuben; die untere Spitze verlängert sich in den im Gebärmutterhalse verlaufenden Kanal, *Canalis cervicis uteri*. Das in die Gebärmutterhöhle

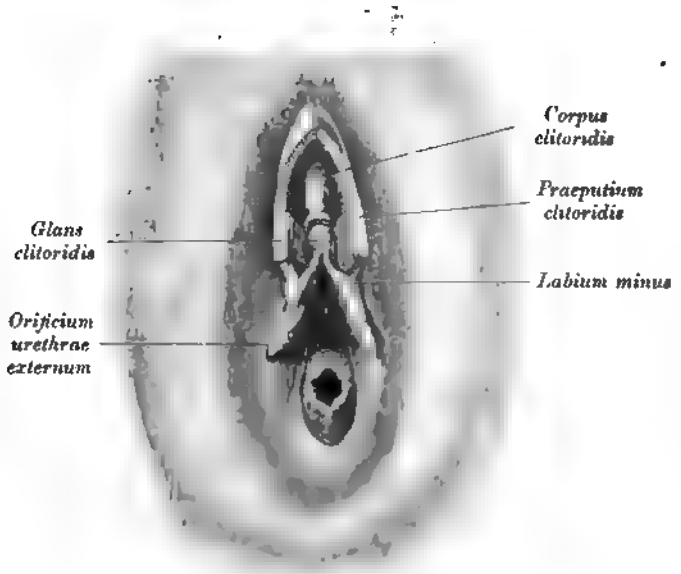

Fig. 604. *Introitus vaginae* **eines Kindes.**
(*Praeputium clitoridis* geöffnet.)

mündende obere Ende heißt innerer Muttermund, *Orificium internum uteri*, das in die Scheidenhöhle mündende untere Ende äußerer Muttermund, *Orificium externum uteri*. Der äußere Muttermund bildet, bevor eine Geburt geschah, eine Querspalte mit einer vorderen längeren Lippe, *Labium anterius*, und einer hinteren kürzeren Lippe, *Labium posterius;* nach wiederholten Geburten erhält der Rand des äußeren Muttermundes ein gekerbtes Aussehen.

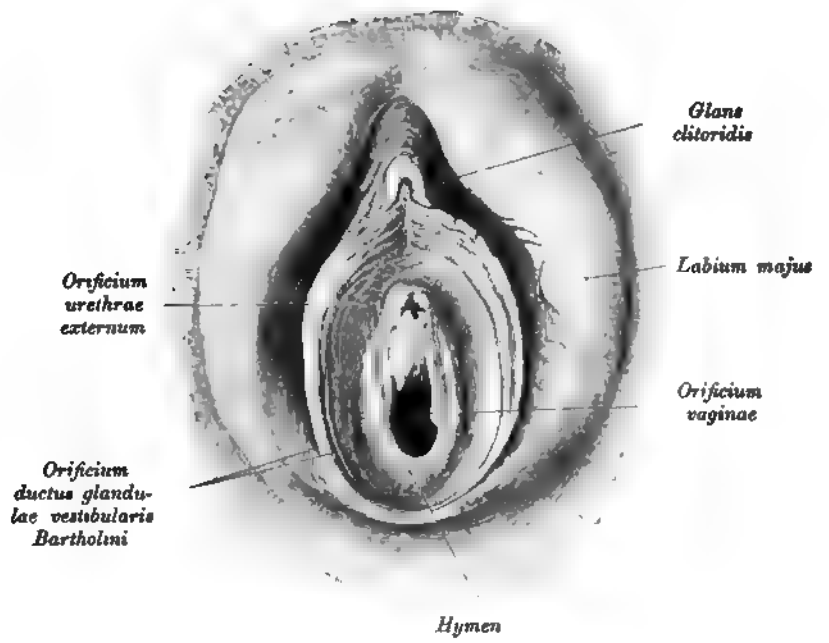

Fig. 605. Vulva eines virginalen Individuums.

Die Gebärmutterwand besteht aus drei Schichten: *a)* einer äußeren, dem Bauchfell angehörenden, nur an der vorderen und hinteren Fläche und am Grunde des Uterus befindlichen; *b)* einer inneren, von Schleimhaut gebildeten, die an der vorderen und hinteren Wand des *Canalis cervicis* ein System von Fältchen bildet, die *Plicae palmatae* (Fig. 592 u. 593). Zwischen den Fältchen liegen häufig Zysten verschiedener Größe, von den *Glandulae cervicales* stammend. In der Gebärmutterhöhle trägt die Schleimhaut tubulöse, von einem einschichtigen, bewimperten Zylinderepithel ausgekleidete Drüsen, die *Glandulae uteri*. *c)* Die mittlere, sehr dicke Schicht der Gebärmutter besteht aus glatten Muskelfasern, die, zu Bündeln gruppiert, sich in verschiedenen Richtungen durchkreuzen und verfilzen; zwischen den Bündeln liegen Bindegewebe und Blutgefäße. Im schwangeren Uterus nehmen die Muskelbündel durch Neubildung beträchtlich an Dicke und Länge zu.

Fig. 606. Vulva einer Deflorierten.

Der Uterus schließt sich enge an die Blase an. Der zwischen beiden befindliche Spalt, die *Excavatio vesicouterina*, ist äußerst eng; dagegen ist der von dem Uterus und dem Mastdarm begrenzte Raum, die *Excavatio uterorectalis*, welcher von Dünndarmschlingen ausgefüllt wird, relativ geräumig. In der Tiefe desselben springt vom Uterus an die hintere Beckenwand die *Plica rectouterina* (*Douglasi*) über.

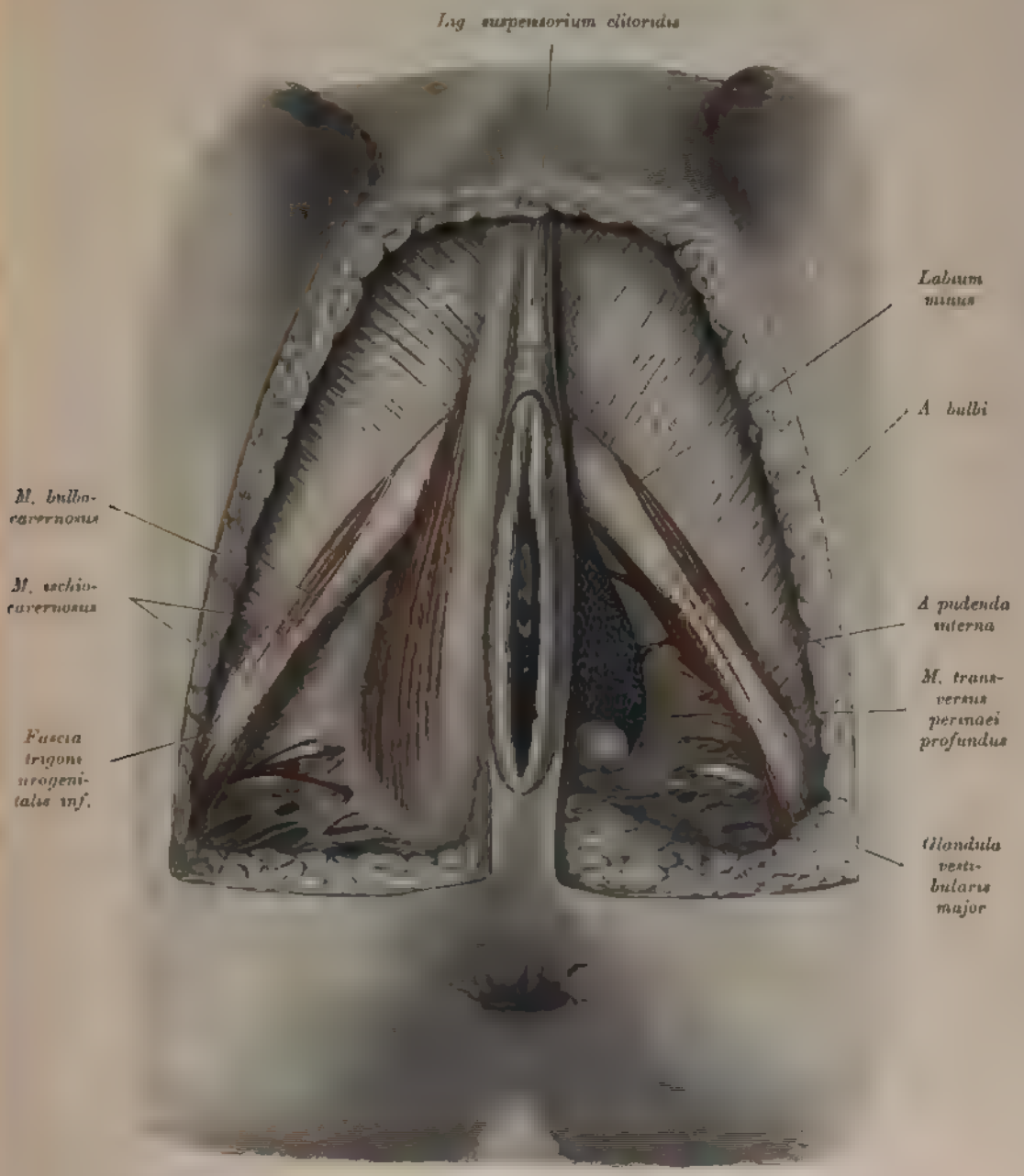

Fig. 607. *M. bulbocavernosus, M. ischiocavernosus, M. transversus perinaei profundus.*

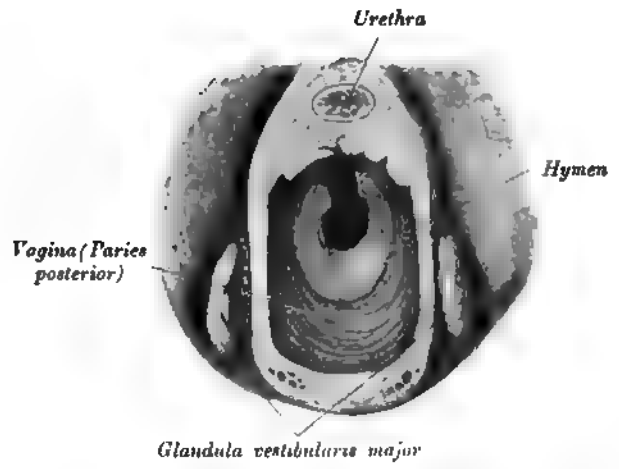

Fig. 608. *Glandula vestibularis major (Bartholini).*

Die Scheide, *Vagina*, ist ein zirka 7 *cm* langer Schlauch, der in der äußeren Schamspalte mit dem Scheideneingang, *Ostium vaginae*, beginnt und oben am Scheidengewölbe, *Fornix*, endet. In das Scheidengewölbe ragt die *Portio vaginalis uteri* hinein, wodurch dieses in ein vorderes seichtes und ein hinteres tieferes Scheidengewölbe abgeteilt wird.

Die vordere und hintere Wand der *Vagina* stehen miteinander in Berührung; der oberste Teil der hinteren Wand ist vom Bauchfell überzogen. Die Wände der Scheide werden von Bindegewebe gebildet, welches mit einer dicken Lage von glatten Muskelfasern und starken, venösen Gefäßnetzen versehen ist. Die innere Auskleidung der Scheide besorgt die mit geschichtetem Epithel bedeckte Schleimhaut, welche an der vorderen und hinteren Vaginalwand ein System gekerbter Runzeln bildet, die *Columna rugarum anterior et posterior*, die sich gegen das Scheidengewölbe zu abflachen (siehe Fig. 593 u. 602).

Am Scheideneingange bildet die Schleimhaut im jungfräulichen Zustande eine Duplikatur, die Scheidenklappe, *Hymen*, die meistens halbmondförmig mit einer oberen Öffnung erscheint, aber auch ringförmig *(Hymen annularis)*, siehe Fig. 605 und 608. Nach Zerstörung der Scheidenklappe bleiben als gekerbte Reste derselben die *Carunculae hymenales* (Fig. 606) zurück.

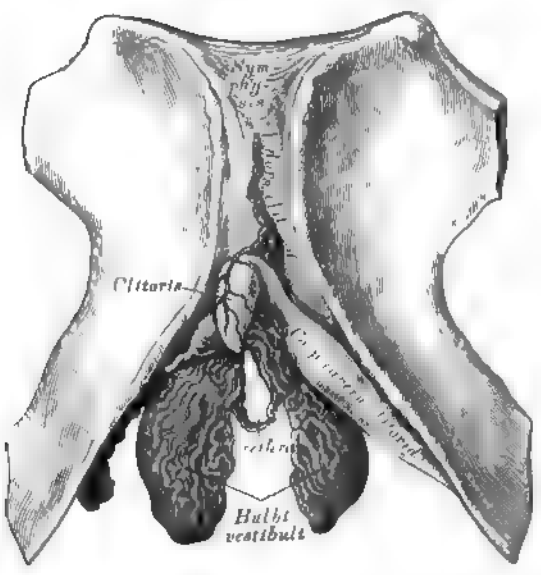

Fig. 609. *Corpus cavernosum clitoridis* und *Bulbi vestibuli.*

Die weibliche Scham, *Vulva*, wird von zwei Doppelfalten gebildet, den großen und kleinen Schamlippen, *Labia majora et Labia minora pudendi*. Die großen Schamlippen reichen vom behaarten Schamhügel, *Mons veneris*, bis zum Mittelfleisch und sind daselbst durch das *Frenulum labiorum* miteinander vereinigt. Die zwischen beiden Schamlippen liegende Schamspalte, *Rima pudendi*, ist hinter dem *Frenulum* zu einer Grube, der *Fossa navicularis*, vertieft. Parallel mit den großen Schamlippen verlaufen die kleinen von der *Clitoris* bis zu den Seiten des Scheideneinganges; ihre freien Ränder sind gekerbt; seitlich von der *Clitoris* spalten sie sich in je zwei Schenkel, deren untere an die untere Fläche der *Glans clitoridis* gelangen als *Frenulum clitoridis*, deren obere oberhalb der *Glans clitoridis* sich miteinander vereinigen zum *Praeputium clitoridis* (Fig. 604.) Der Raum zwischen den kleinen Schamlippen von der *Clitoris* bis zum Scheideneingange heißt *Vestibulum vaginae;* in diesem liegen seitlich zwei dicke, schwellbare Venengeflechte, *Bulbi vestibuli* (Fig. 609).

Die *Clitoris* ist mit zwei Schwellkörpern, einer *Glans* und einem *Praeputium*, versehen. Die weibliche Harnröhre mündet im *Vestibulum vaginae*, oberhalb des Scheideneinganges, mit einer rundlichen, von einem Schleimhautwulst umgebenen Öffnung. Seitlich vom Scheideneingange münden beiderseits die Bartholinischen Drüsen, *Glandulae vestibulares majores* (Fig. 607 u. 608), von azinösem Bau wie die *Glandulae bulbourethrales (Cowperi)* des Mannes.

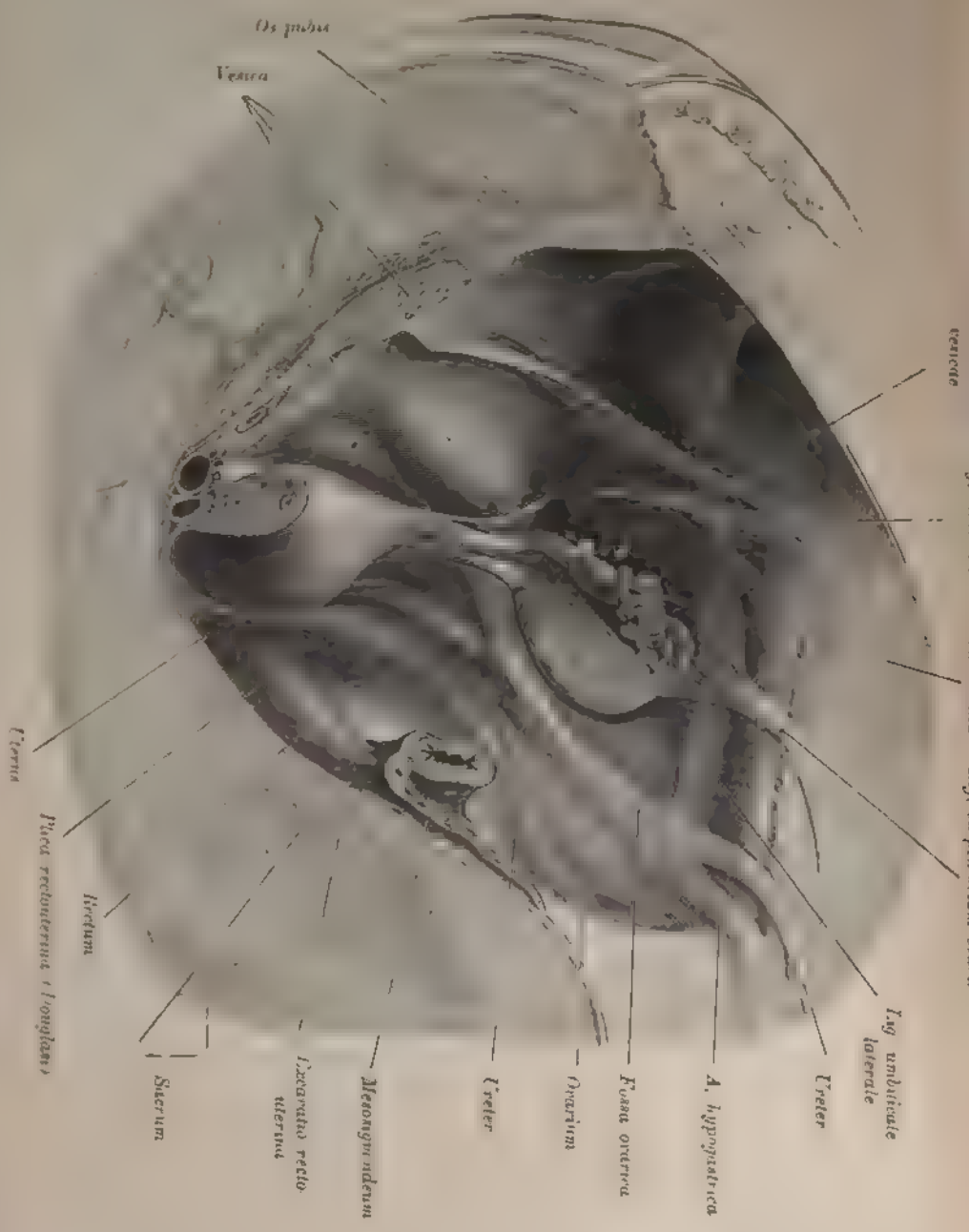

Fig. 610. *Fossa ovarica* der rechten Seite.

(Die Tuba ist ein wenig nach vorne verschoben.)

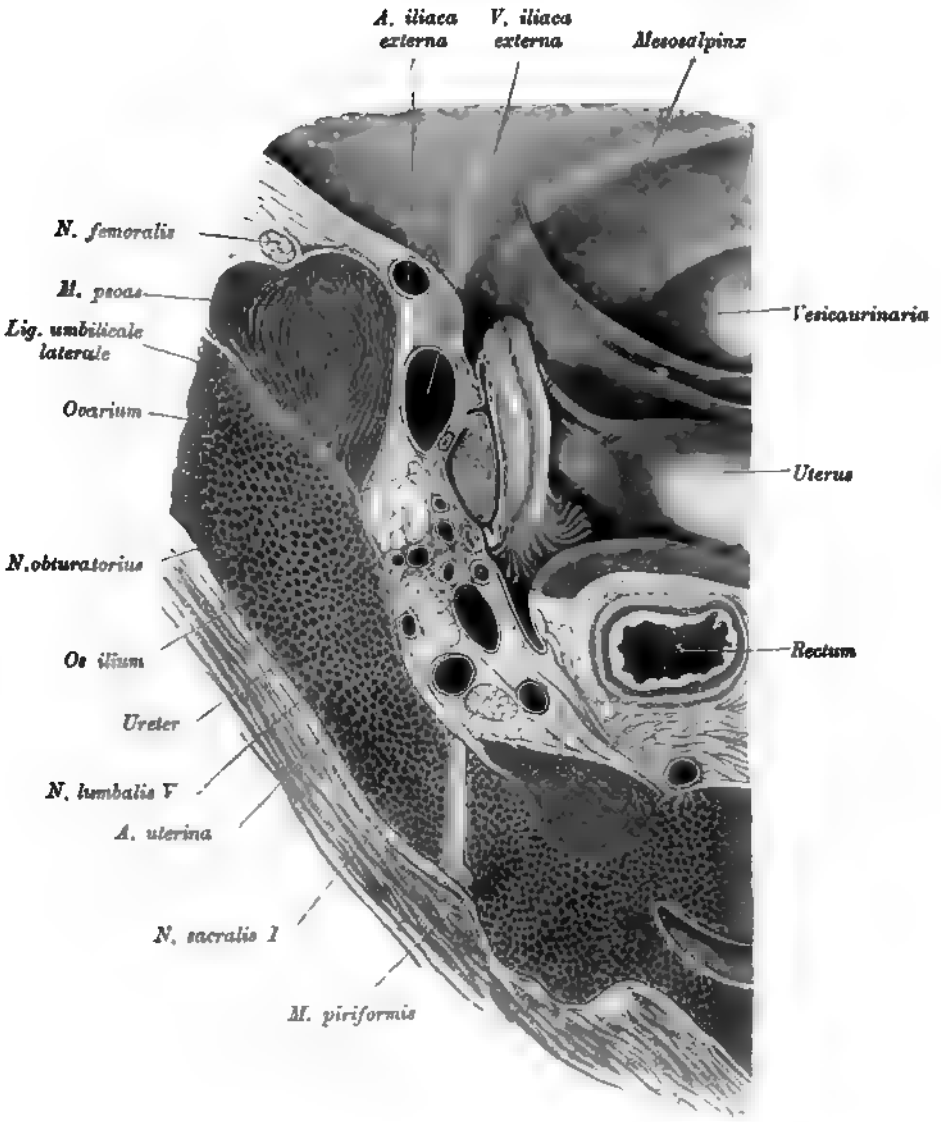

Fig. 611. Lage des Ovarium und der Tube zur seitlichen Beckenwand.

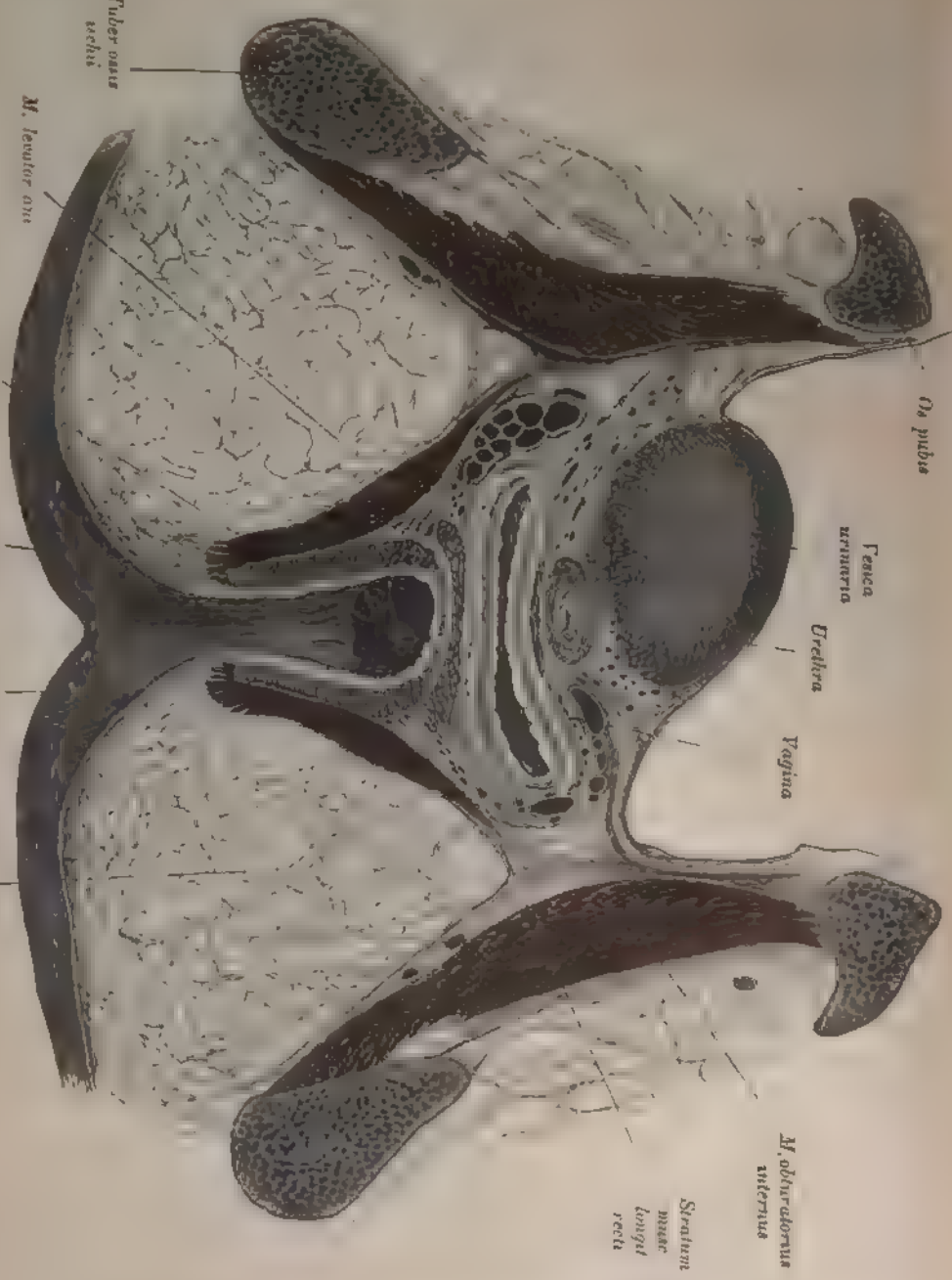

Fig. 612. Frontalschnitt durch ein weibliches Becken.

Fig. 613. Projektionsfigur des Herzens.

(Leiche eines 3 Jahre alten Kindes.)

Das Herz, *Cor*, ist ein hohler, kegelförmiger Muskel, welcher in der Brusthöhle zwischen den konkaven Flächen der Lungen liegt. Die Längsachse desselben zieht von rechts oben nach links unten, zugleich befindet sich die Basis weiter hinten als die Spitze. Das Herz besitzt oben eine Basis und eine nach links und unten gekehrte Spitze, *Apex*, eine vordere konvexe, eine hintere platte Fläche und zwei Seitenränder. Etwas nach links von der Mitte der vorderen Fläche verläuft der *Sulcus longitudinalis*, welcher rechts von der Spitze an die hintere Fläche umbiegt. Durch diese Furche wird das Herz in eine rechte und eine linke Hälfte abgeteilt. Beide Hälften werden wieder durch den *Sulcus coronarius* in einen Vorhofs- und in einen Kammerabschnitt geteilt.

Die Herzspitze gehört hauptsächlich dem linken Ventrikel an. Von den Vorhöfen gehen die Herzohren, *Auriculae*, ab, welche sich um die Ursprünge der beiden großen Arterien herumlegen.

Zur Darstellung der Herzlage sind in Fig. 613 die Grenzen der Rippenknorpel durch punktierte Linien markiert. Die *Cava superior* liegt rechts vom Sternum im ersten bis dritten Interkostalraume, die *A. pulmonalis* (violett) teilweise links vom Brustbeine im ersten und in der oberen Hälfte des zweiten Interkostalraumes, der *Conus arteriosus* in der unteren Hälfte des zweiten Interkostalraumes und in der Zone der dritten Rippe, die *Aorta ascendens* hinter dem Sternum. Die Herzkammern fallen in den Bereich der dritten bis sechsten Rippe und erreichen die Knochenknorpelgrenze der linken Seite nicht. Die Grenze zwischen der rechten und linken Kammer wird durch die *A. coronaria sinistra* markiert. Die Herzspitze befindet sich im fünften linken Interkostalraume.



Fig. 614. Lage des Herzens im *Cavum mediastinale*.

(Horizontalschnitt durch den Brustkorb entsprechend dem Sternalansatze der IV. Rippe.)

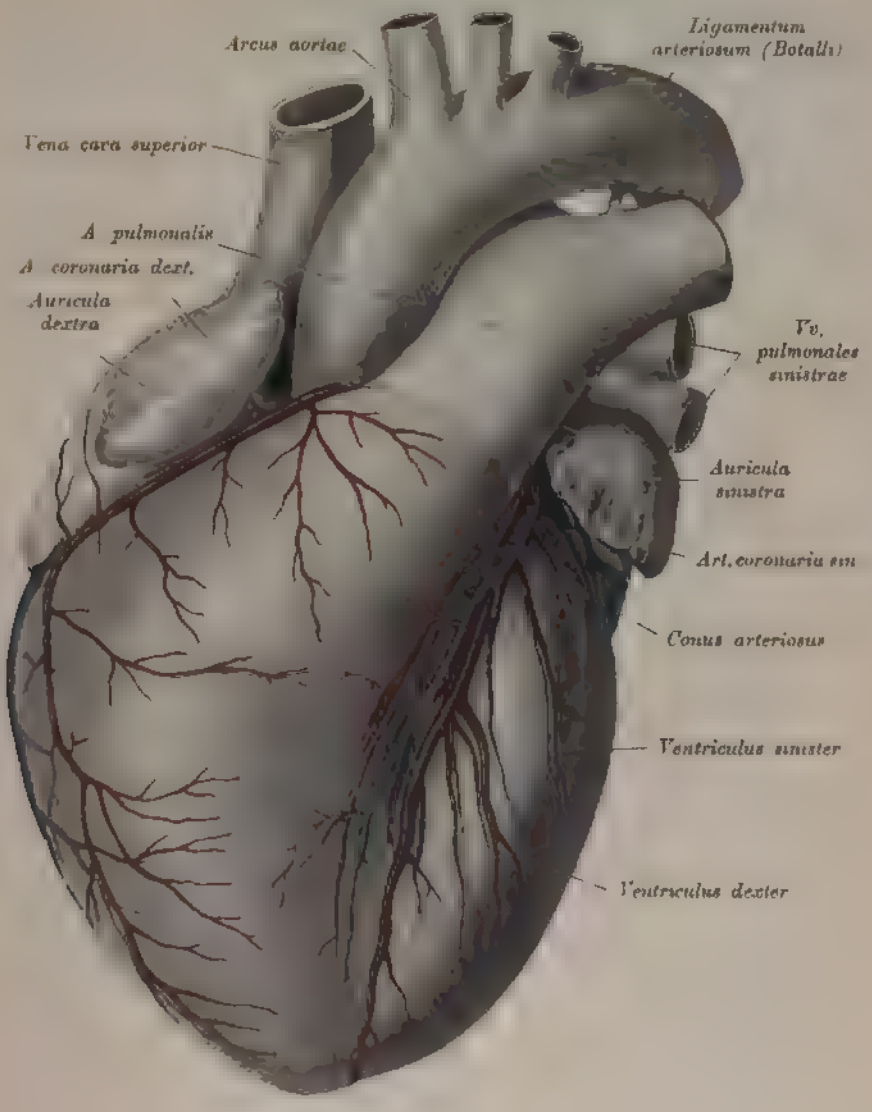

Fig. 615. Das Herz von vorne.

Die Herzhöhle wird durch eine Scheidewand in zwei Hälften geteilt; jede dieser Hälften besteht aus einer Kammer, *Ventriculus*, und einem Vorhofe, *Atrium*. Die Scheidewand zwischen den Kammern heißt *Septum ventriculorum*; jene zwischen den Vorhöfen *Septum atriorum*.

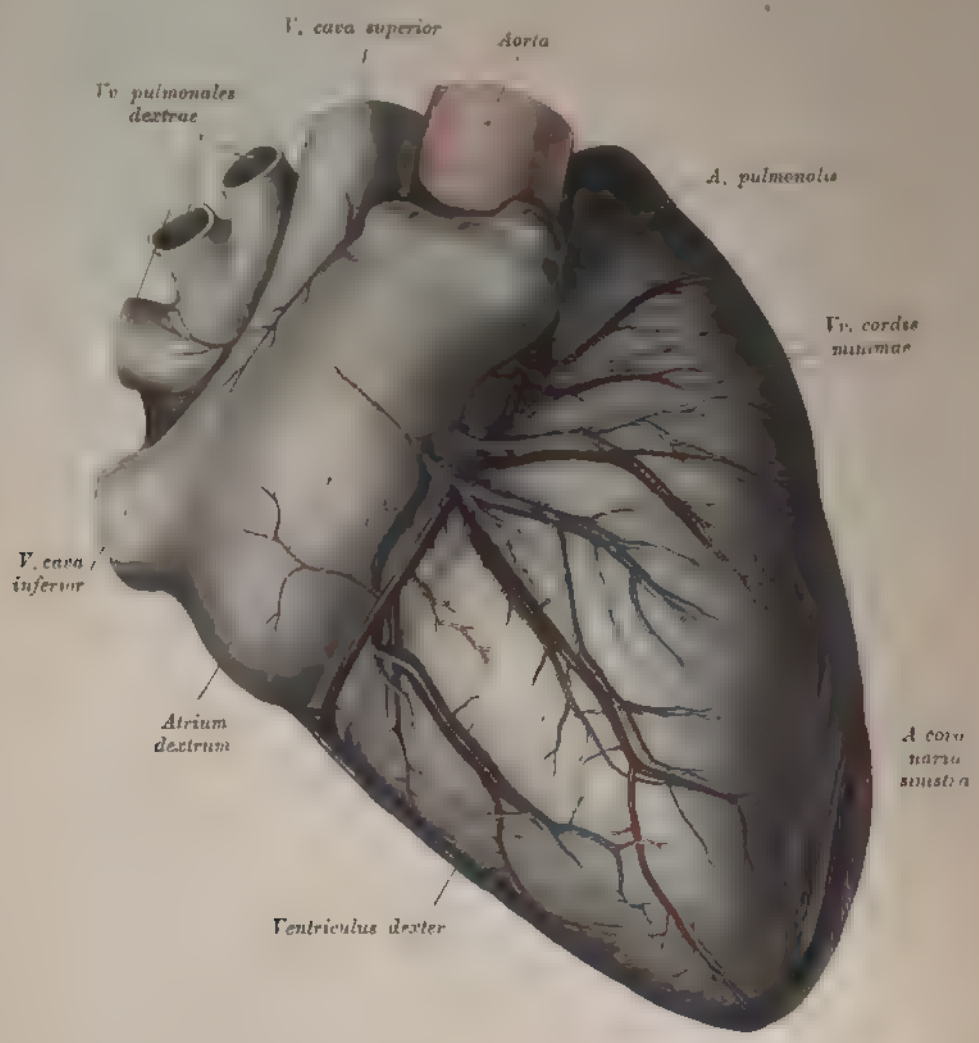

Fig. 616. Rechte Kammer und Vorkammer (von rechts außen).

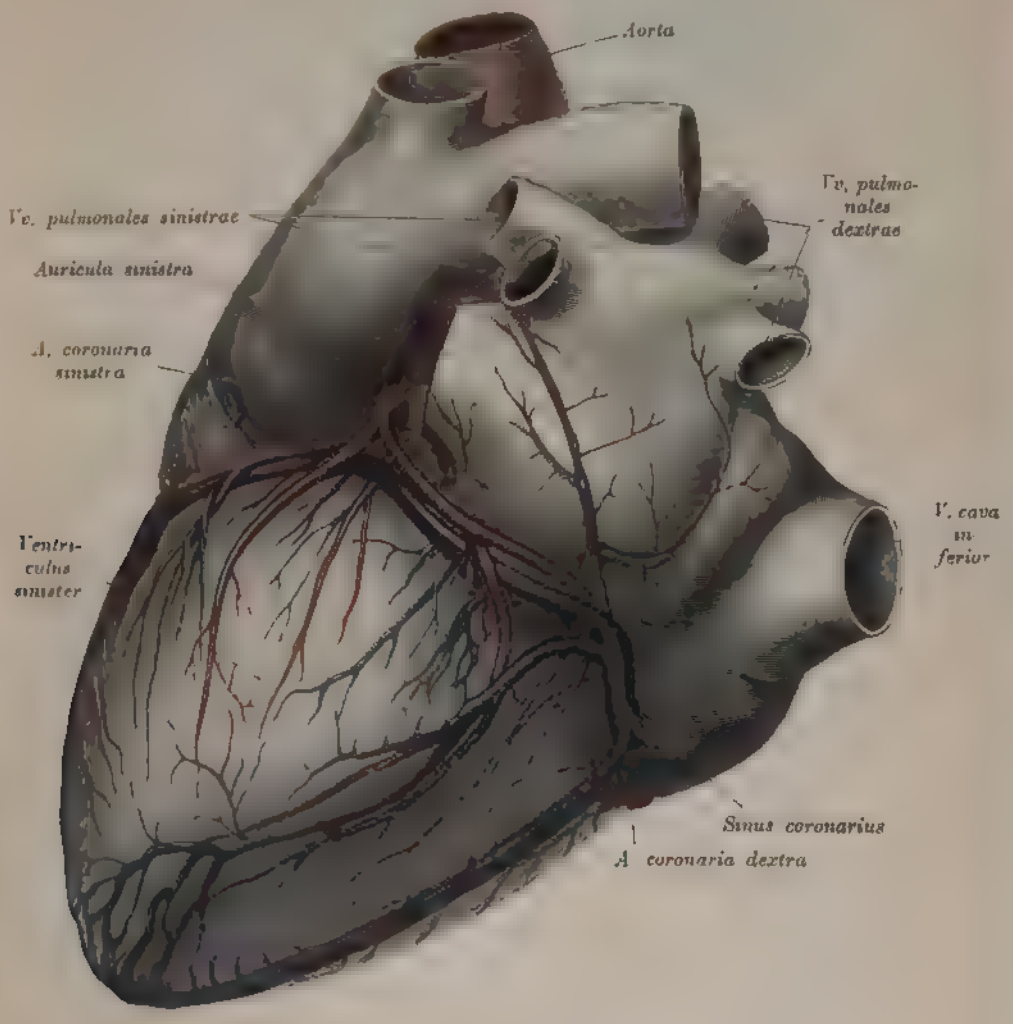

Fig. 617. Linke Kammer und Vorkammer (von außen und hinten).

Das linke Herzohr wurde entfernt, um die Aorta und die Ursprungsstelle der *A. coronaria sinistra* zu zeigen.

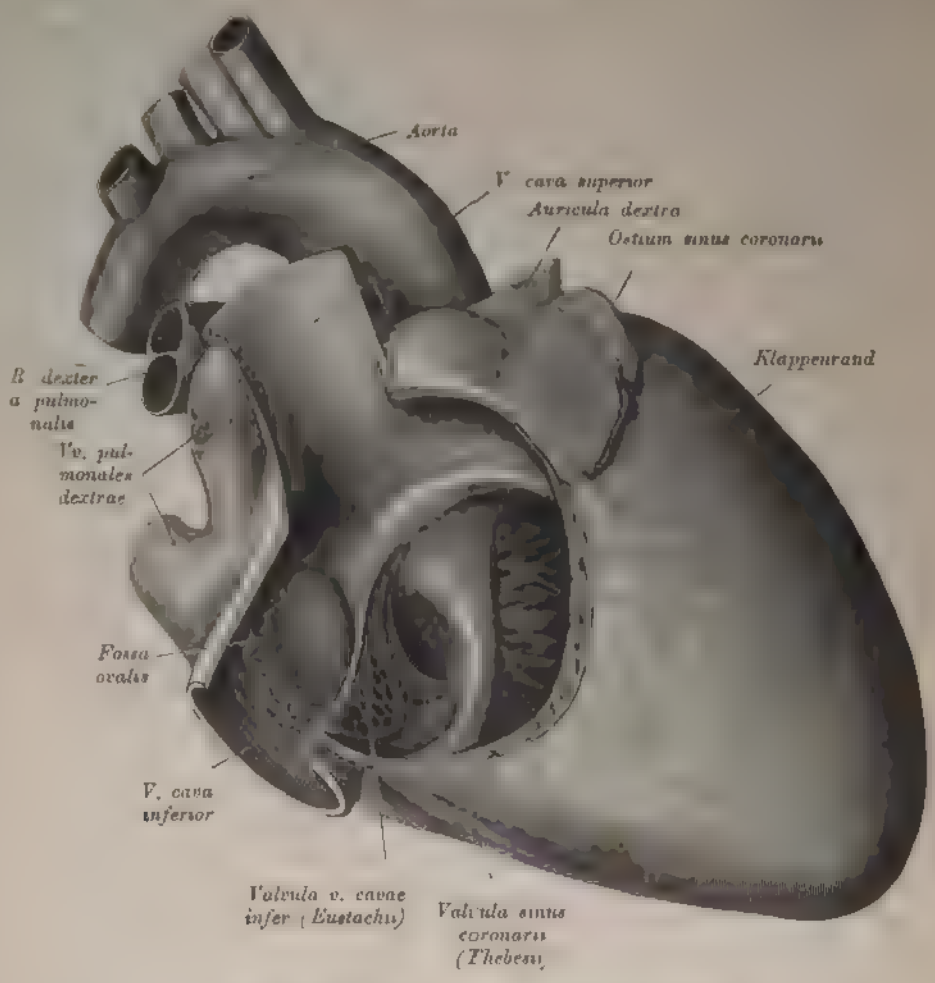

Fig. 618. Der rechte Vorhof (eröffnet).

(Die *Arteria anonyma* fehlt. *Carotis* und *Subclavia dextra* entspringen selbständig.)

Das rechte Atrium stellt einen länglichen Sack vor, dessen größter Durchmesser von oben vorne nach hinten unten reicht. Der rechte Vorhof umfaßt den linken ein wenig.

Hinten unten liegt die Einmündungsstelle der *Vena cava inferior*, oben vorne die der *Vena cava superior*. Zwischen den beiden Mündungen findet sich das *Tuberculum Loweri*, welches das senkrechte Aufeinanderstoßen der aus den Kaven kommenden Blutströme hindern soll. An der lateralen, gewölbten Wand und im Herzrohre erscheinen die *Musculi pectinati*.

An der medialen Wand, dem *Septum atriorum*, ist die *Fossa ovalis* (Fig. 618) zu sehen. Sie wird oben und vorne vom *Limbus fossae ovalis (Vieussenii)*, hinten und unten von der *Valvula foraminis ovalis* begrenzt. Vom vorderen Teile des Limbus zieht eine klappenartige Lamelle nach hinten unten und umgreift die Mündung der unteren Hohlvene. Es ist dies der Rest der im Embryo wohlentwickelten *Valvula Eustachii* (Fig. 618). Unterhalb dieser befindet sich die Mündung des *Sinus coronarius*, welcher häufig von einer Klappe, *Valvula Thebesii*, gedeckt wird. An Stelle der *Fovea ovalis* findet sich beim Embryo das *Foramen ovale*, welches die Kommunikation zwischen den beiden Vorhöfen herstellt (Fig. 620). Durch das rechte *Ostium atrioventriculare* kommuniziert der rechte Vorhof mit der rechten Kammer.

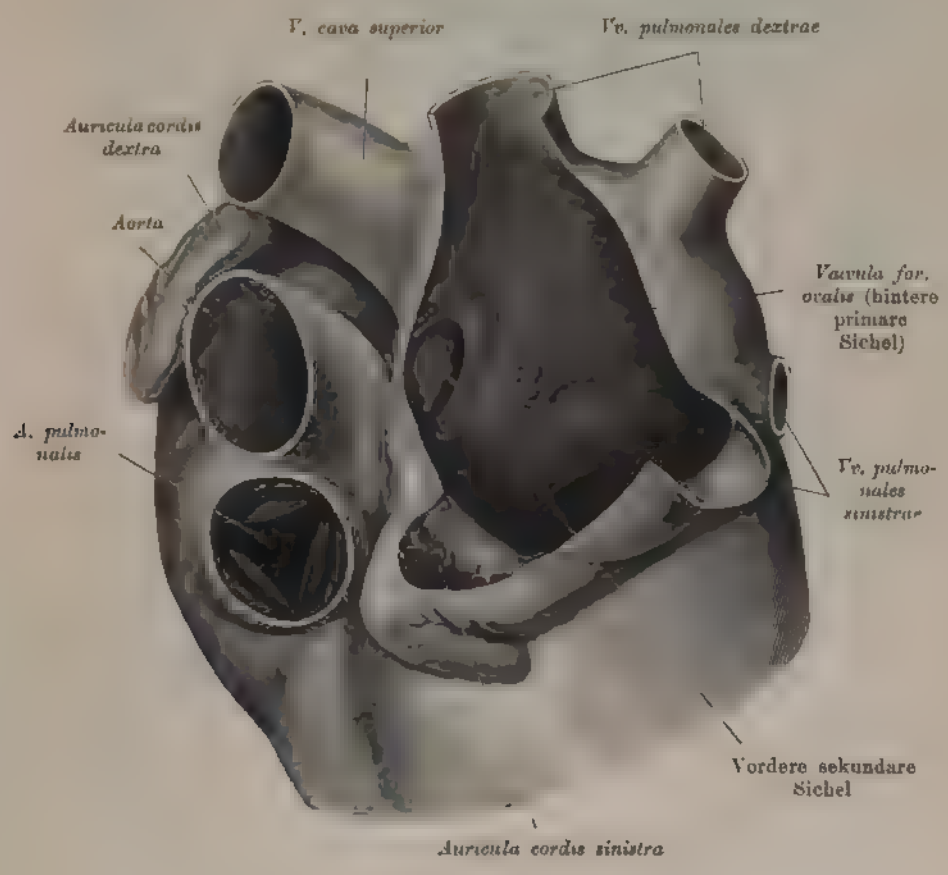

Fig. 619. Der linke Vorhof (eröffnet).

Der linke Vorhof bildet einen länglichen Sack, dessen größter Durchmesser horizontal und frontal steht. Hinten munden je zwei rechte und zwei linke Lungenvenen ein, zu welchen sich zuweilen noch eine fünfte Lungenvene gesellt.

An der medialen Wand des linken Vorhofs befindet sich eine variant stark entwickelte Falte, welche durch den freien Rand der *Valvula for. ovalis* gebildet wird. Den Grund der davor befindlichen Vertiefung bildet die vordere Vorhofscheidewandsichel, während die Valvula selbst die hintere Sichel darstellt.

Die beiden rechten *Venae pulmonales*, die von hinten her das rechte Atrium kreuzen, verbinden sich oft kurz vor ihrer Einmundung miteinander zu einem Endstücke. Vorne geht der linke Vorhof mittels eines ziemlich engen Halses in die *Auricula sinistra* uber.

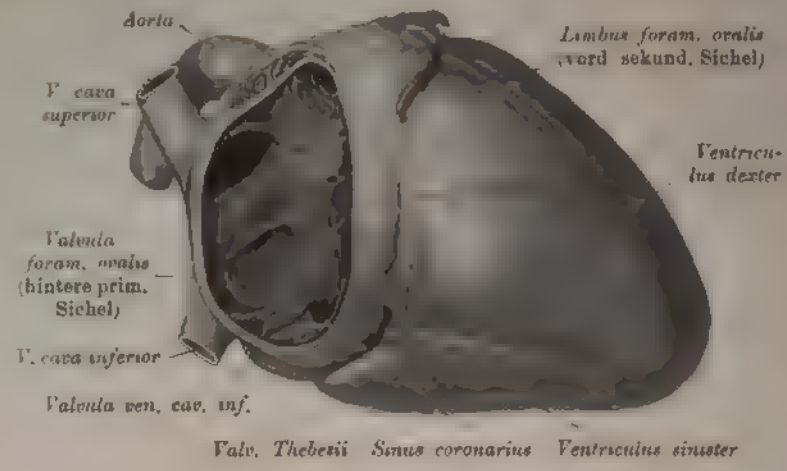

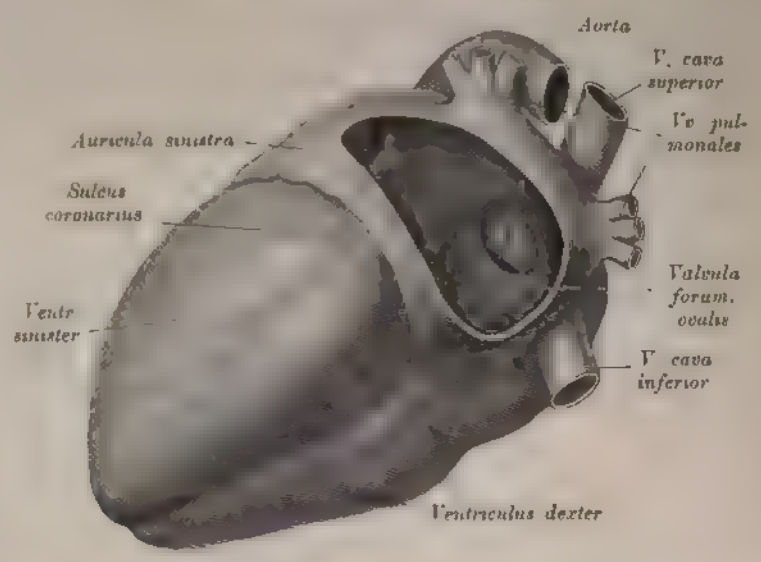

Fig. 620 und 621. Die Vorhofscheidewand des embryonalen Herzens (vergrößert).

Im embryonalen Herzen stellt die *Fossa ovalis* ein offenes Loch dar, *Foramen ovale;* das aus der *Vena cava inferior* in den rechten Vorhof fließende, vorwiegend arterielle Blut wird durch eine vorspringende halbmondformige Membran, *Valvula venae cavae inferioris (Eustachii)*, gegen das *Foramen ovale* hingeleitet, durch welches es großtenteils in den linken Vorhof gelangt.

Der Verschluß des *Foramen ovale* geht auf die Weise vor sich, daß die hintere Scheidewandsichel *(Valvula foraminis ovalis)* sich kulissenartig vor die vordere Scheidewandsichel, *Limbus fossae ovalis (Vieussenii)*, schiebt.

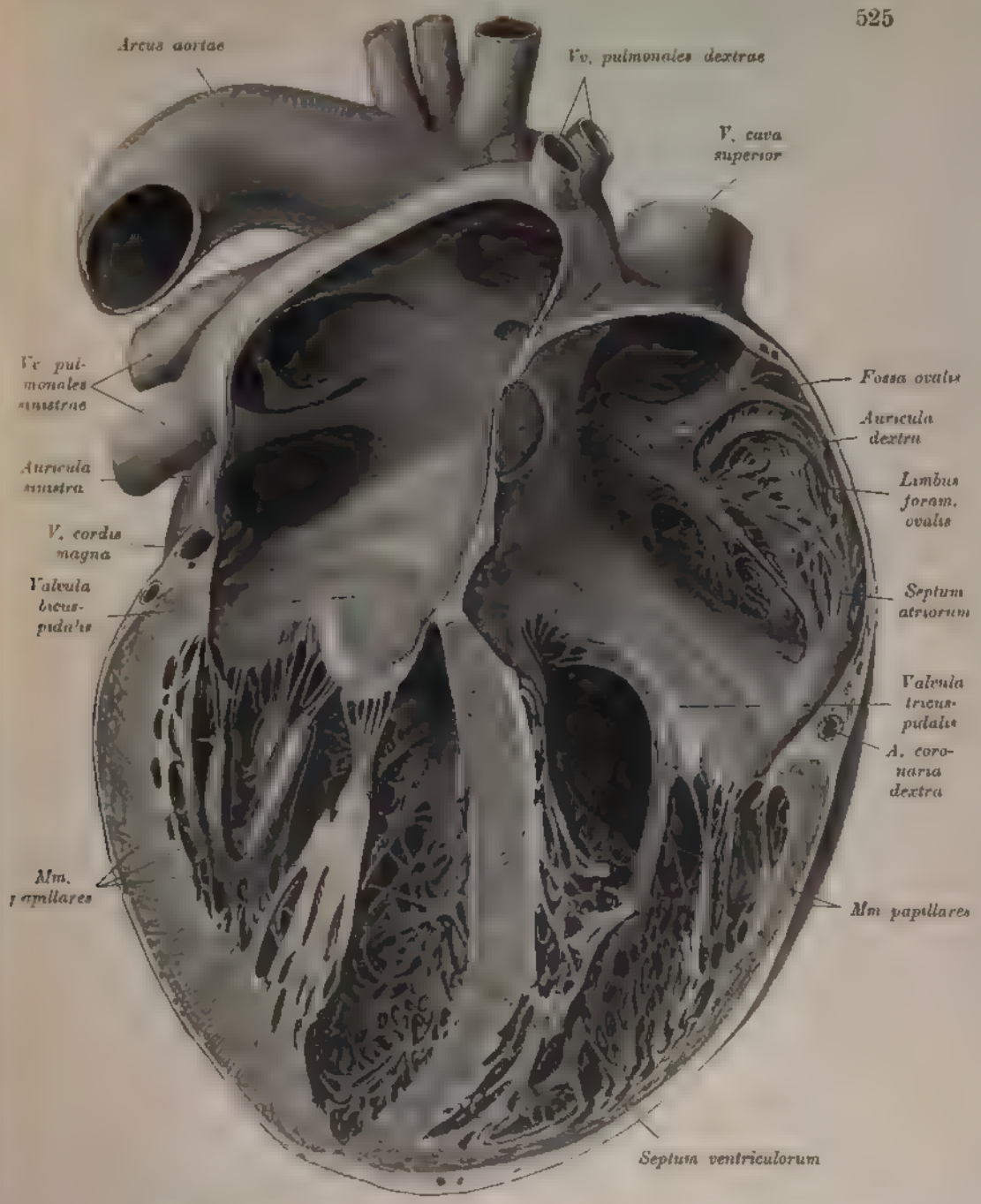

Fig. 622. Verhältnis der Vorhöfe und Kammern zu einander.

Der Schnitt entspricht der Langsachse des Herzens und ist vom *Margo acutus* zum *Margo obtusus cordis* geführt. Dargestellt ist die vordere Hälfte von hinten gesehen

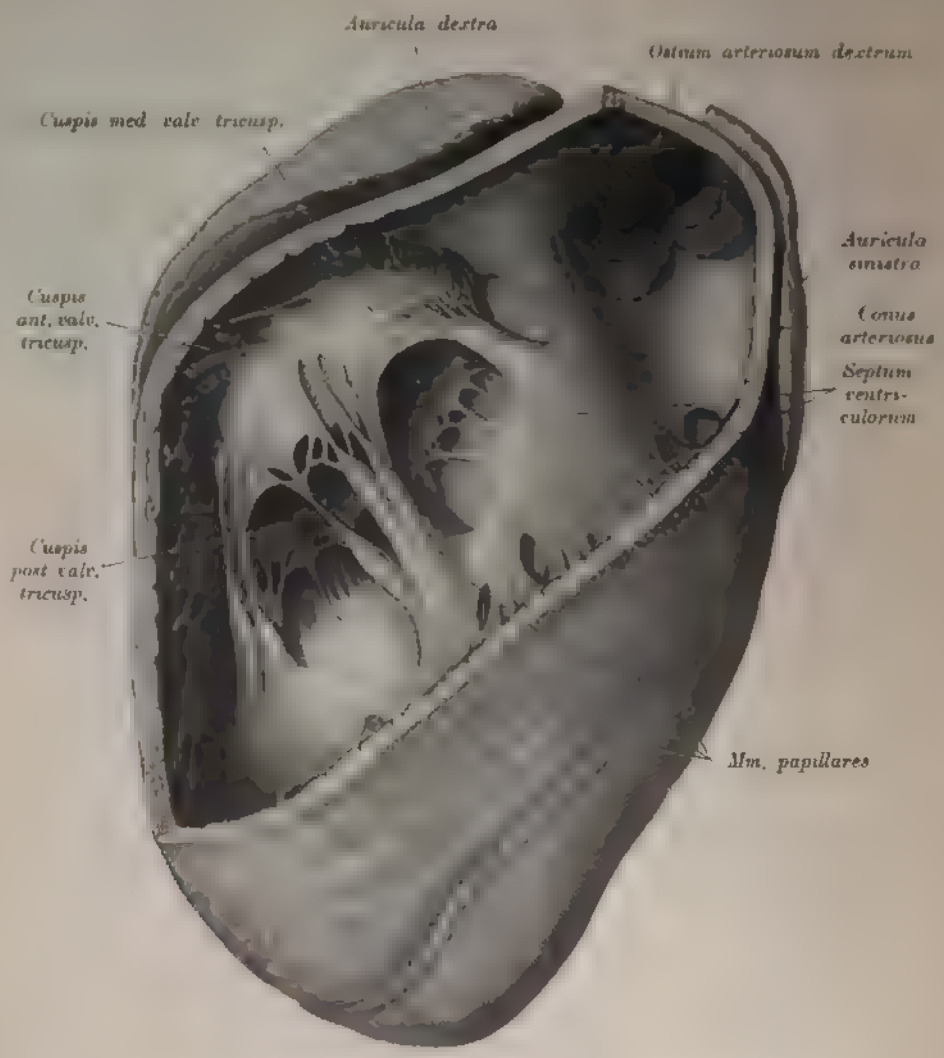

Fig. 623. Die rechte Kammer (von vorne eröffnet).

Die rechte Kammer hat am Horizontalschnitt eine halbmondförmige Gestalt, sie umfaßt sowohl vorne als auch hinten den linken Ventrikel ein wenig. Das *Septum ventriculorum* ist nach rechts hin gewölbt. Der Ventrikel verjüngt sich allmählich nach links und oben zum *Conus arteriosus*, dem sich die *A. pulmonalis* anfügt.

Die Verbindung mit dem Vorhofe stellt das mit der *Valvula tricuspidalis* versehene *Ostium venosum* her. Das *Ostium arteriosum* befindet sich am linken Winkel der Kammerbasis und führt in die *Arteria pulmonalis*. Jedes der beiden Ostien hat einen *Annulus fibrosus*.

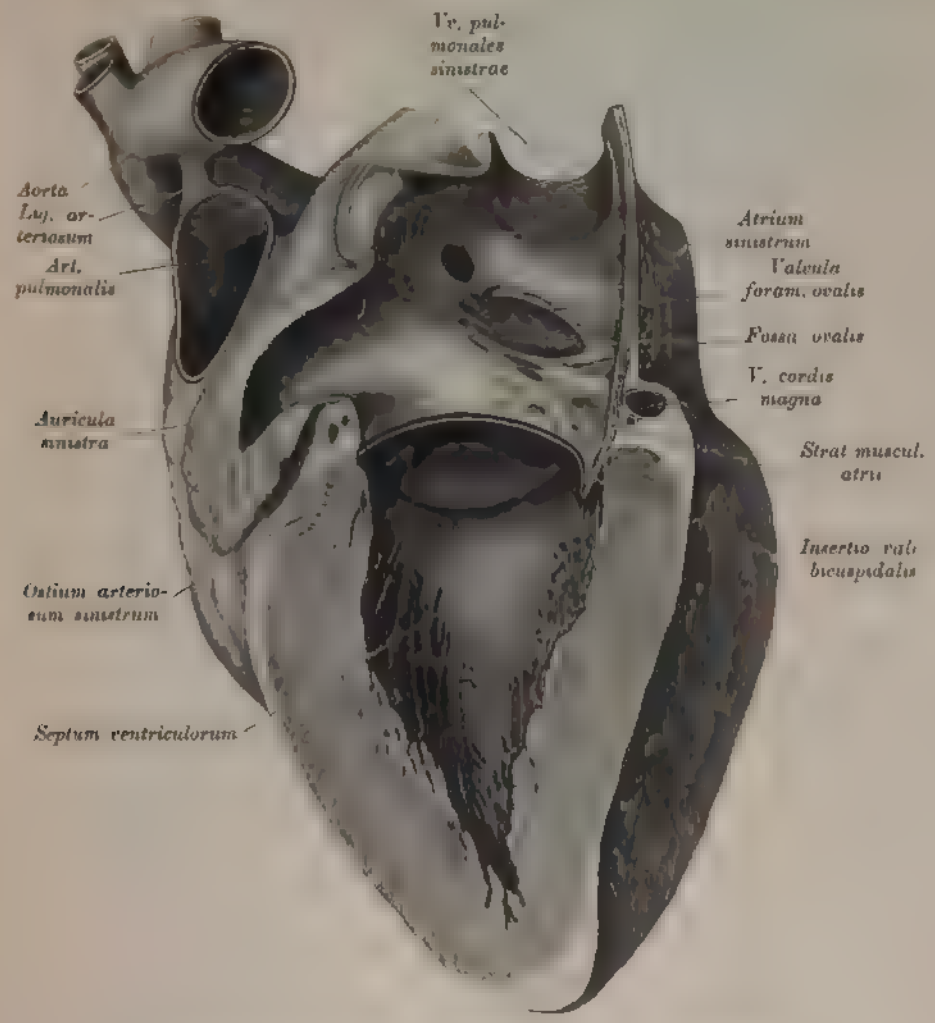

Fig. 624. Die linke Kammer (von der Seite geöffnet).

(Der mediale Zipfel der Atrioventrikularklappe wurde entfernt, um das *Ostium arteriosum sinistrum* zu zeigen.)

Die linke Kammer bildet einen Trichter. Sie überragt kaudal die rechte Kammer, so daß die Herzspitze von ihr gebildet wird. Die beiden Ostien, das *Ostium venosum* und *arteriosum*, liegen unmittelbar nebeneinander und werden von einem gemeinsamen *Annulus fibrosus* umgriffen; doch ziehen fibröse Fasern auch zwischen den beiden Ostien durch (Fig. 626). Das *Ostium venosum* trägt die *Valvula bicuspidalis s. mitralis* und verbindet das *Atrium sinistrum* mit der Kammer. Das *Ostium arteriosum*, das medial vom *Ostium venosum* liegt, wird vorne vom *Conus arteriosus* umgriffen.

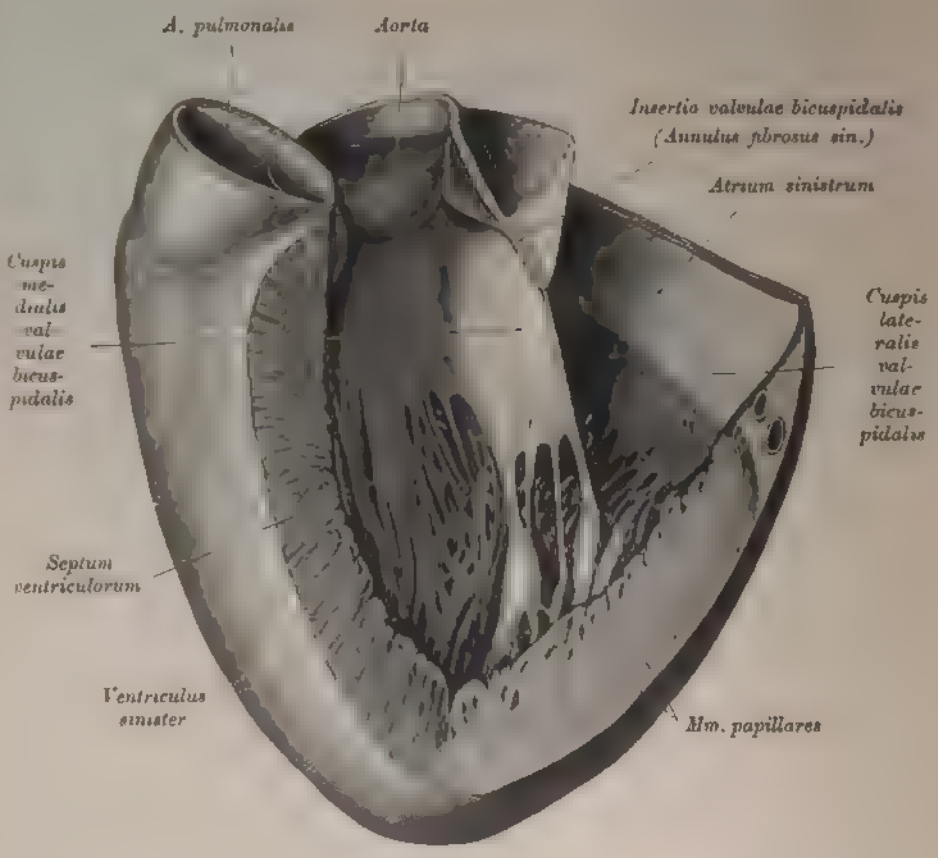

Fig. 625. *Ostium arteriosum et venosum* **der linken Kammer.**

(Verhalten der Aortenwand zur *Valvula bicuspidalis.*)

Die beiden Kammern unterscheiden sich durch die Dicke der Wandungen. Die Wände des linken Ventrikels sind, da derselbe das Blut durch den großen Kreislauf treibt, bedeutend dicker als die des rechten, welcher nur dem Lungenkreislauf vorsteht. Im Embryo sind die Wände beider Ventrikel gleich dick.

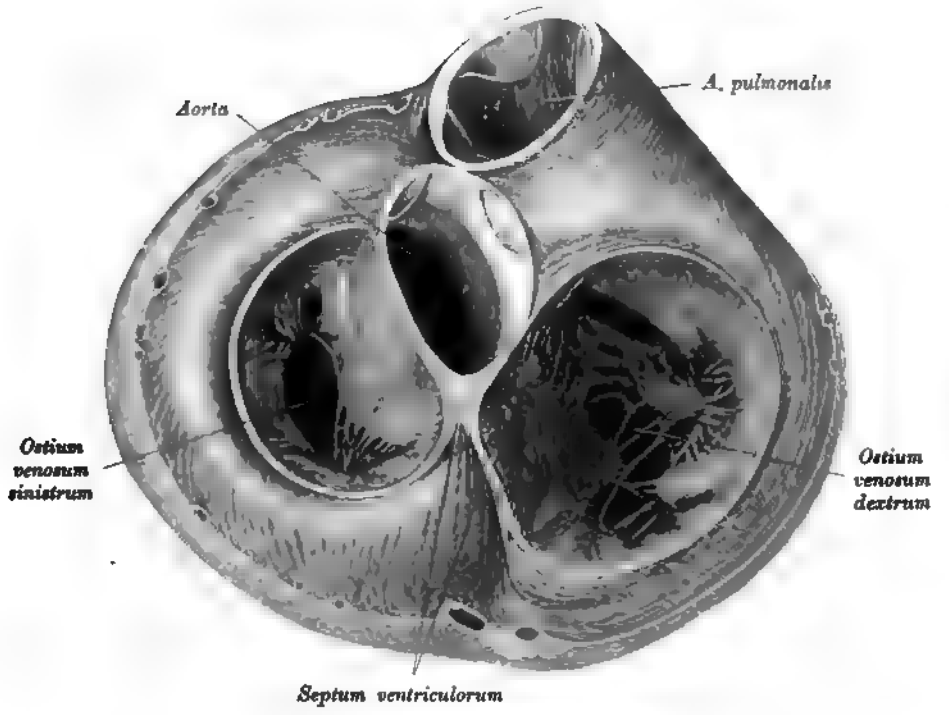

Fig. 626. Die arteriellen und venösen Ostien der beiden Kammern (von oben gesehen).

Die Zipfelklappen, *Valvulae atrioventriculares*, haften den Faserringen der venösen Ostien an und stellen der Länge nach geschlitzte, in den Ventrikelraum frei hineinhängende häutige Zylinder dar. Die einzelnen Teile der Klappen, Zipfel, *Cuspides*, sind mittels feiner Sehnen, *Chordae tendineae*, mit den Papillarmuskeln, *Musculi papillares*, in Verbindung gebracht; diese Sehnen setzen sich am Rande und an der unteren Wand des Klappensegels an. Von jedem Papillarmuskel zieht zu jedem Klappenzipfel eine Reihe von Sehnenfäden.

Am *Ostium venosum* der rechten Kammer befindet sich die dreizipfelige Klappe, *Valvula tricuspidalis;* an jenem der linken Kammer die zweizipfelige Klappe, *Valvula bicuspidalis* s. *mitralis*.

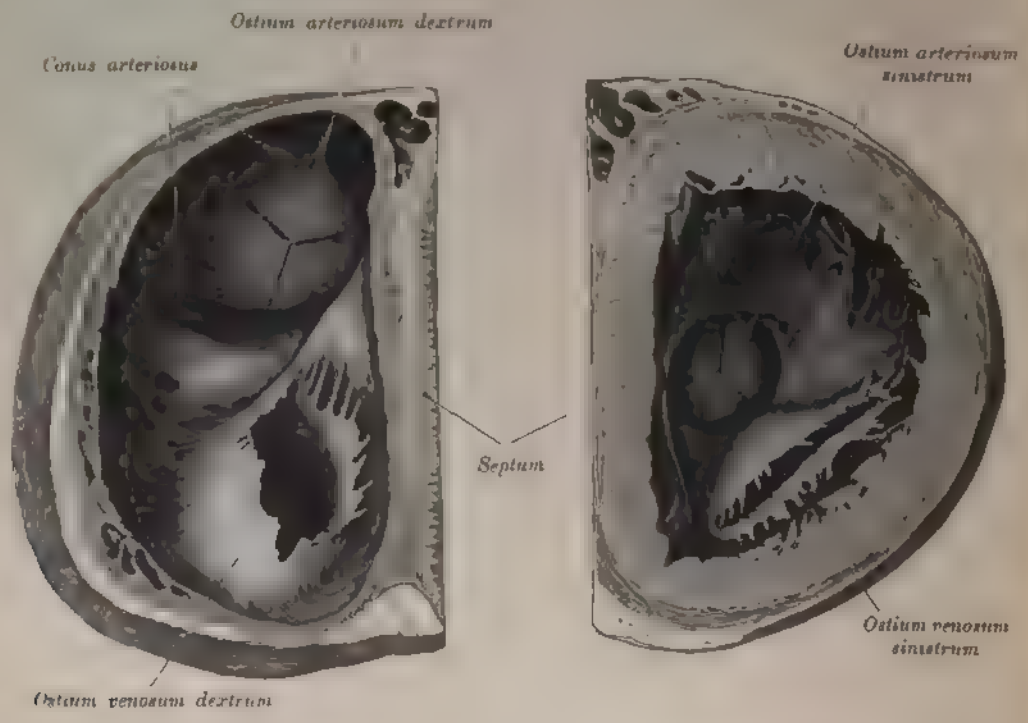

Fig. 627. Querschnitt durch die beiden Kammern.

Obere Hälfte von unten gesehen.)

Die halbmondförmigen Klappen, *Valvulae semilunares* (Fig. 628), auch arterielle Klappen genannt, dienen zum Verschluß der arteriellen Ostien. Sie bestehen aus drei an den Ostien angewachsenen, gegen das Lumen sich schließenden Taschenklappen. Im Umkreis der Aortenklappen ist die Aorta zum *Sinus aortae (Valsalvae)* ausgebaucht.

Jede Klappe besitzt einen verdünnten Randteil, der aus zwei halbmondförmig begrenzten Hälften, *Lunulae*, besteht. Da, wo in der Mitte die Lunulae aneinanderstoßen, erhebt sich ein Knötchen, *Nodulus valvulae semilunaris*.

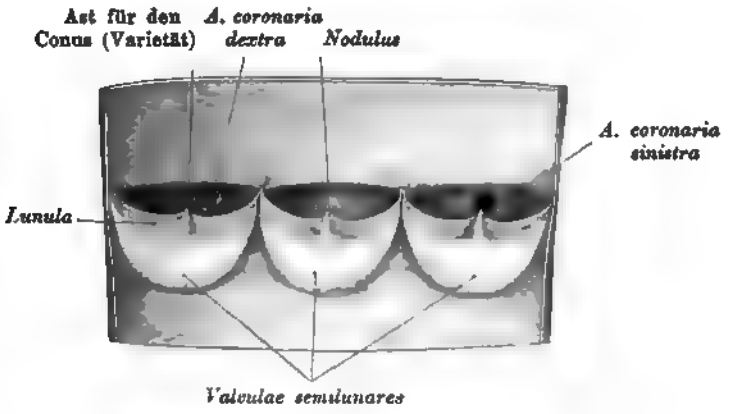

Fig. 628. Die halbmondförmigen Klappen am Ursprung der Aorta.

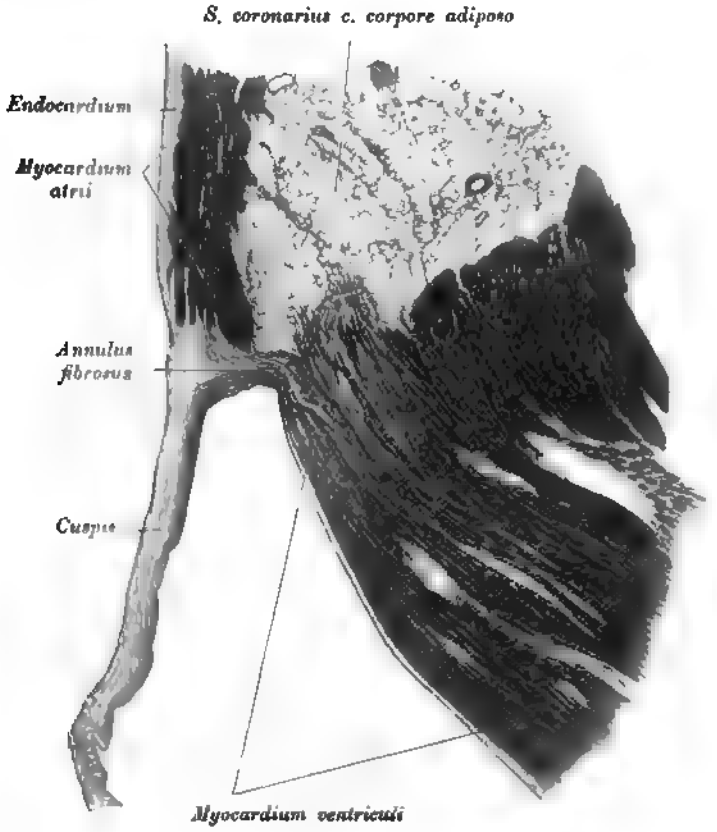

Fig. 629. Ursprung der *Valvula bicuspidalis.*

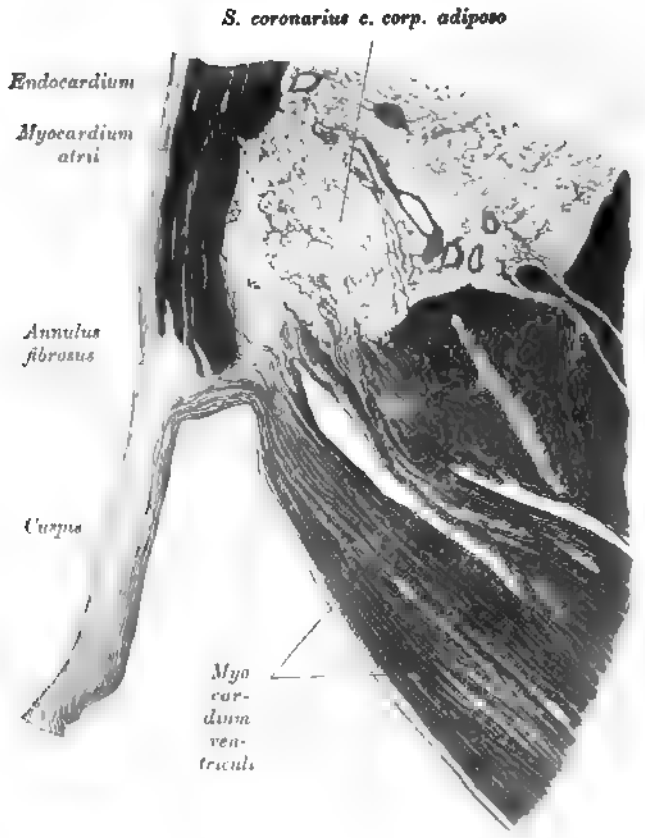

Fig. 630. Ursprung der *Valvula tricuspidalis.*

Die halbmondförmigen Klappen wirken dadurch, daß ihre Taschen, durch den Blutdruck gefüllt, sich mit den Rändern aneinanderlegen und so die Lichtung dicht verschließen. Sie bilden dann die Figur eines großen Y.

Am rechten *Ostium arteriosum* gibt es eine vordere, eine rechte und eine linke Klappe, am linken Ostium eine hintere, eine rechte und eine linke Klappe. Über den beiden letzteren liegen die Ursprünge der Koronararterien.

Während der Diastole werden die Vorhöfe und Kammern des Herzens mit Blut erfüllt, welches sie während der Systole wieder austreiben. Die Systole beider Vorderkammern ist ebenso wie jene der Kammern synchronisch, und die letztere folgt der ersteren nach einem sehr kurzen Intervalle. Während der Diastole füllt sich das rechte Herz mit dem aus den einmündenden Hohlvenen und Herzvenen kommenden venösen Blute, um dasselbe bei der Systole in die Lungenschlagader zu treiben. Das linke Herz füllt sich während der Diastole mit dem arteriellen Blute aus den vier Lungenvenen und treibt dieses während der Systole in die Aorta.

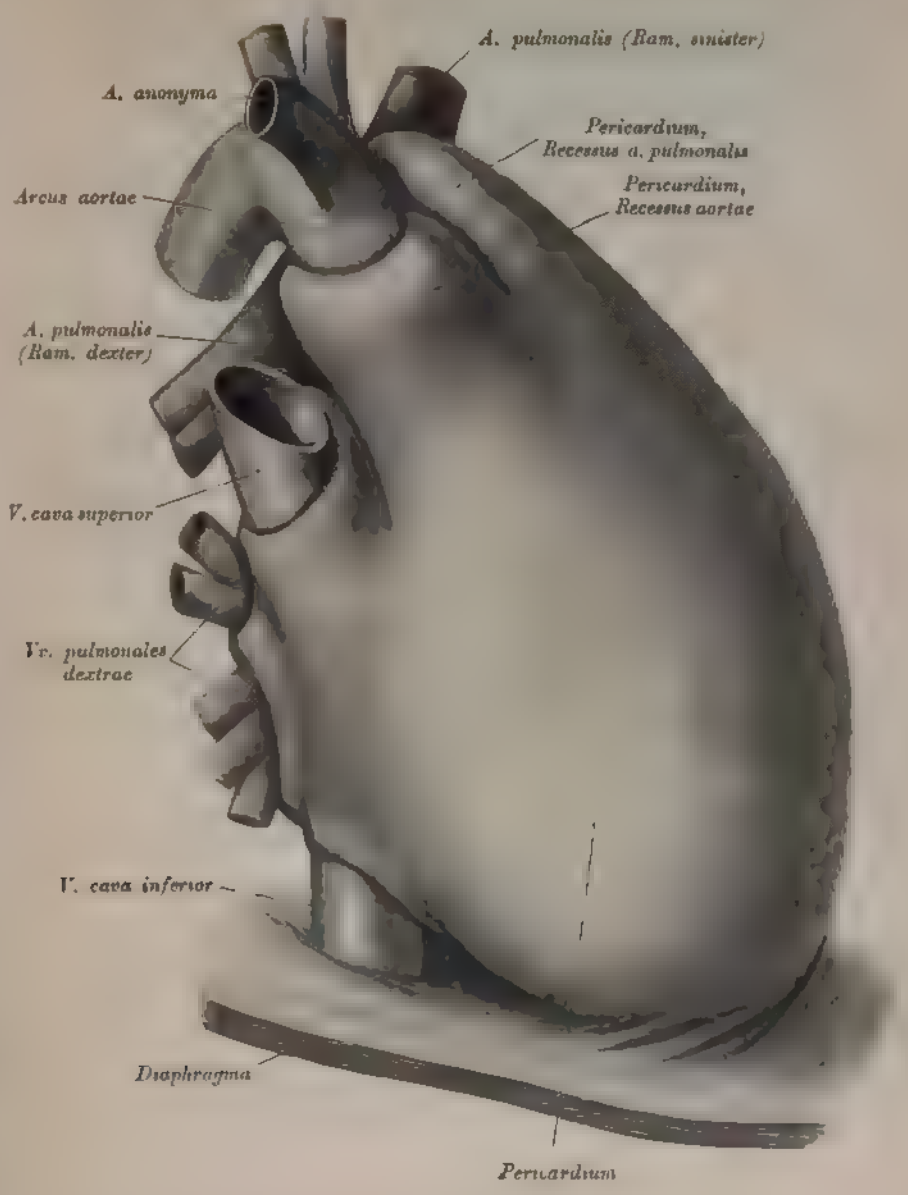

Fig. 631. Herzbeutel von rechts vorne.

Der Herzbeutel wurde durch die Injektion einer erstarrenden Masse maximal ausgedehnt.

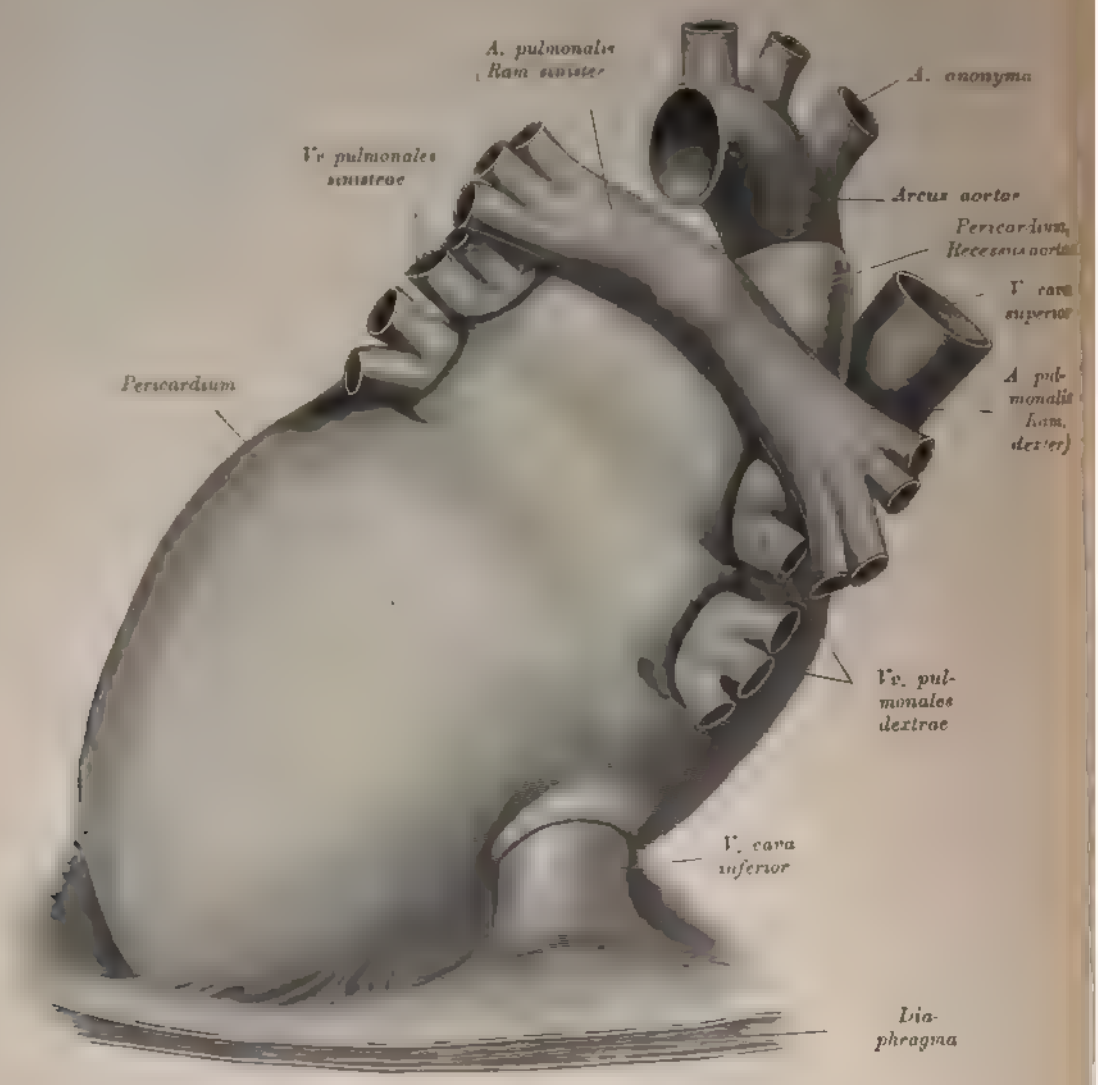

Fig. 632. Herzbeutel von links hinten.

(Präparat der Fig. 631.)

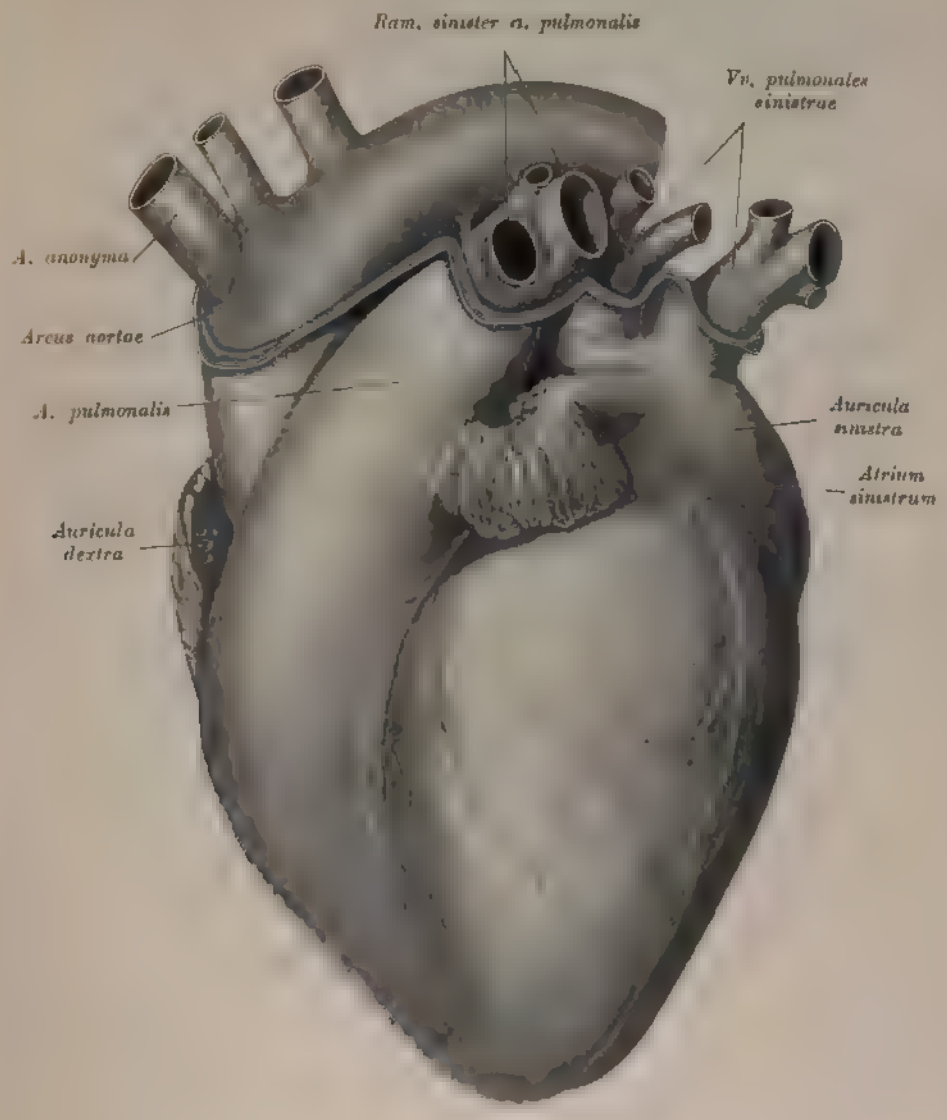

Fig. 633. Herzbeutelgrenzen von vorne.

Die gelbe Linie in Fig. 633 und 634 bezeichnet die Ansatzstellen des Herzbeutels an den großen Gefäßen, respektive den Übergang des Epikards in das Perikard.

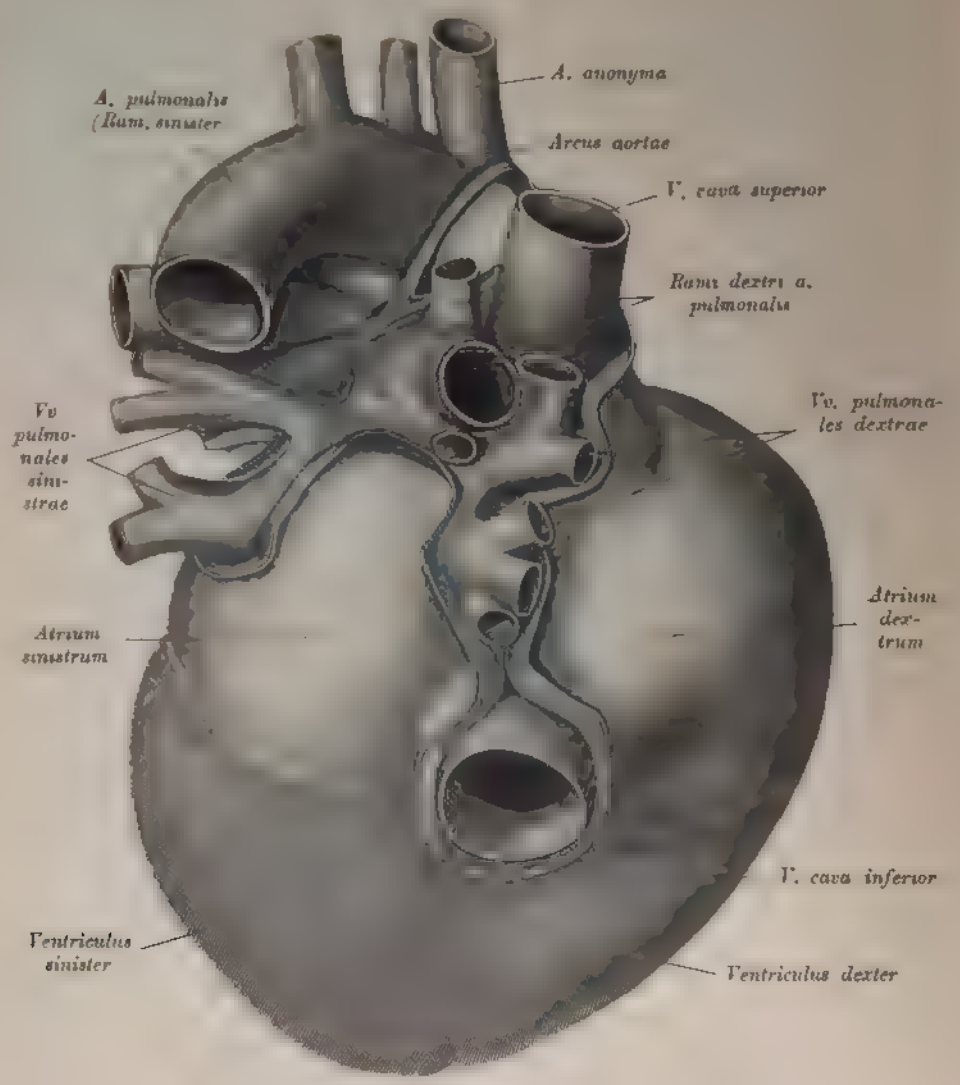

Fig. 634. Herzbeutelgrenzen von hinten.

(Präparat der Fig. 633.)

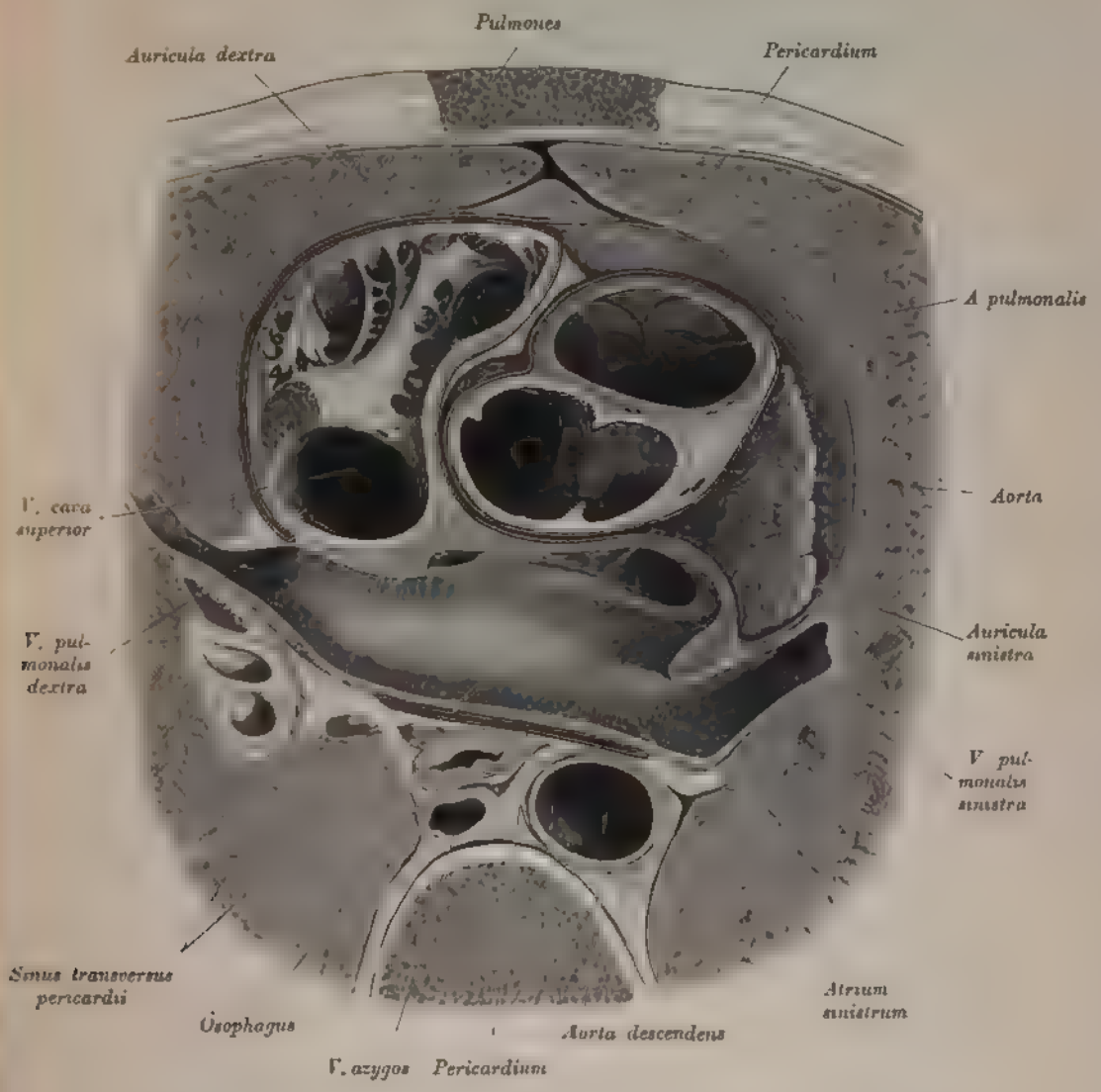

Fig. 635. *Sinus transversus pericardii* **am Horizontalschnitt.**

Wiedergegeben ist die obere Schnittfläche, von unten gesehen.

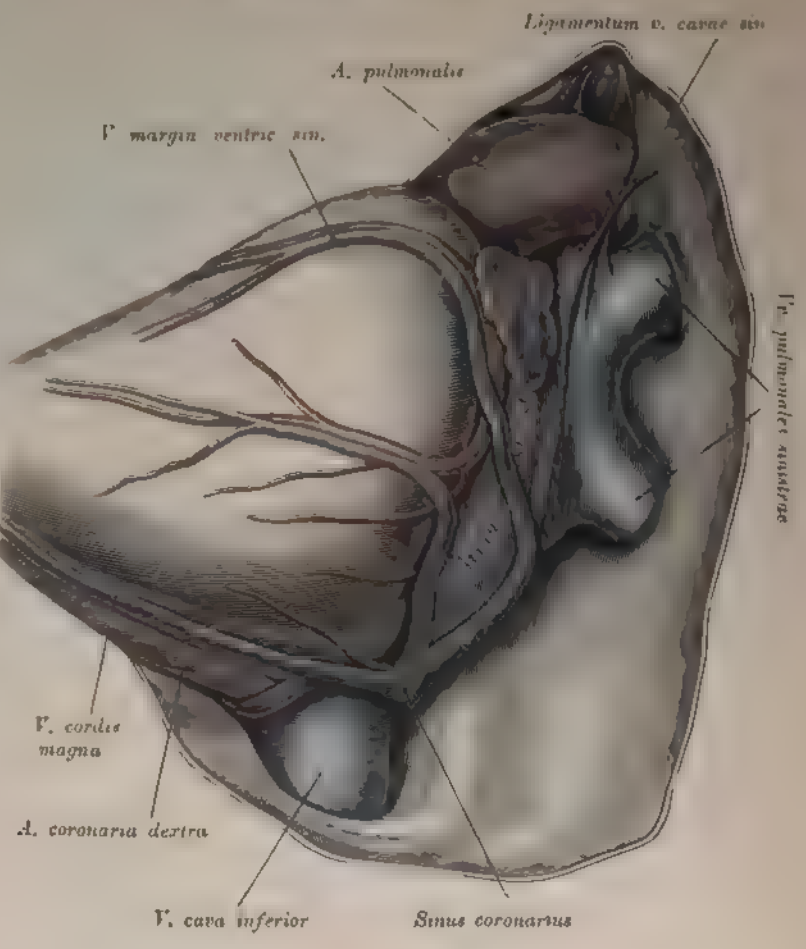

Fig. 636. Linke Hälfte des perikardialen Raumes.

(Herz nach rechts geschlagen.)

Man überblickt die linke Kammer, den linken Vorhof mit den intraperikardialen Anteilen der *V. pulmonalis sinistra*, der *V. cava inferior* und die *A. pulmonalis*. Über den linken Vorhof setzt die *V. cordis magna* hinweg, die gemeinsam mit der *V. posterior ventriculi sinistri* in den *Sinus coronarius* einmündet. Zwischen der *A. pulmonalis* und der *V. pulmonalis superior* erhebt sich in Form einer breiten Falte das *Ligamentum venae cavae sinistrae;* dasselbe verschmälert sich an der Grenze zwischen dem linken Vorhof und den Lungenvenen zu einer epikardialen Leiste, welche bis an die *V. cordis magna* heranreicht. In der Falte steckt als Rudiment der *Cava superior sinistra* eine zarte Vene, die sich oft oben bis an die Abzweigungsstelle der *V. anonyma sinistra* verfolgen läßt.

Fig. 637. Rechte Hälfte des perikardialen Raumes.

(Herz nach links geschlagen.)

Zwischen dem Herzbeutel und den beiden Hohlvenen befindet sich eine Nische, in welcher Lungenvenen der rechten Seite zum Vorscheine kommen. Zwischen der von der Unterlage abgehobenen Aorta und der *Cava superior* sieht man den rechten Lungenarterienast verlaufen.

Das Perikardium (Fig. 631—637) ist mit seiner Basis an das *Centrum tendineum* des Diaphragma angewachsen. Es besteht aus zwei Schichten, einer fibrösen äußeren, die sich in die Adventitia der Gefäße fortsetzt, und aus einer inneren serösen, die sich als viszerales Blatt, *Epicardium*, auf das Herz und die großen intraperikardialen Gefäße umschlägt.

Die Umschlagstelle erstreckt sich an der *Cava ascendens* von der seitlichen Wand zur hinteren und oben von der *Cava superior* über das linke Atrium zu den Pulmonalvenen. Die *Aorta ascendens* und der Stamm der *Arteria pulmonalis* sind miteinander verbunden, liegen aber sonst frei im Herzbeutel und können umgriffen werden. Der Raum zwischen *Aorta* und *Arteria pulmonalis* einerseits und dem linken Vorhof anderseits wird *Sinus transversus pericardii* (Fig. 635) genannt. Die seitlichen Anteile des Herzbeutels werden von der *Pleura mediastinalis* überzogen.

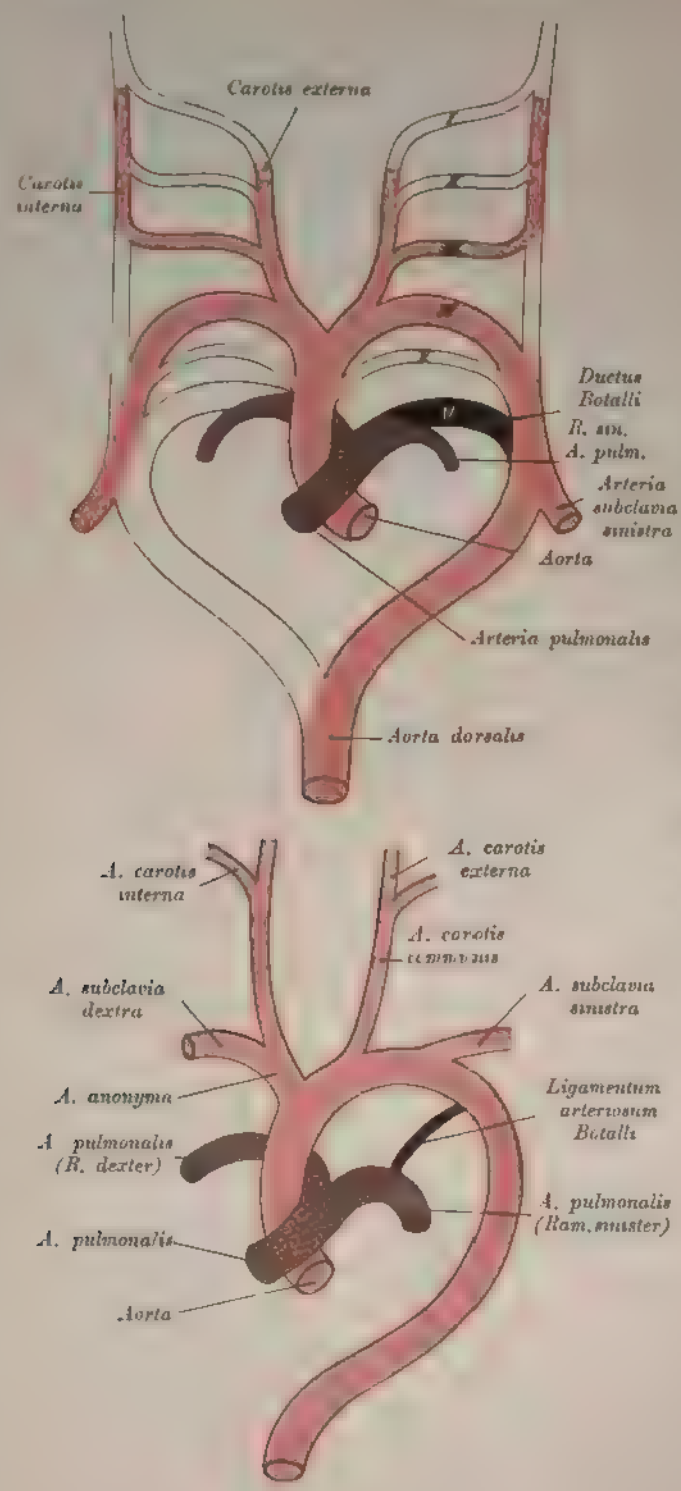

Fig. 638. Aortenschema.

Im ganzen entwickeln sich am menschlichen Embryo sechs Aortenbogen (I—VI), die durch einen dorsalen und einen ventralen Längsstamm untereinander verbunden sind.

Von diesen sechs Bogen bilden sich beiderseits der I., II. und V. vollkommen zurück, der VI. nur rechts, links wird er zum *Ductus Botalli*.

Die persistierenden Stücke sind in Fig. 638 rot gefärbt, die frühzeitig sich zurückbildenden sind rot konturiert.

Die *Art. pulmonalis* ist schraffiert, der *Ductus Botalli* schwarz.

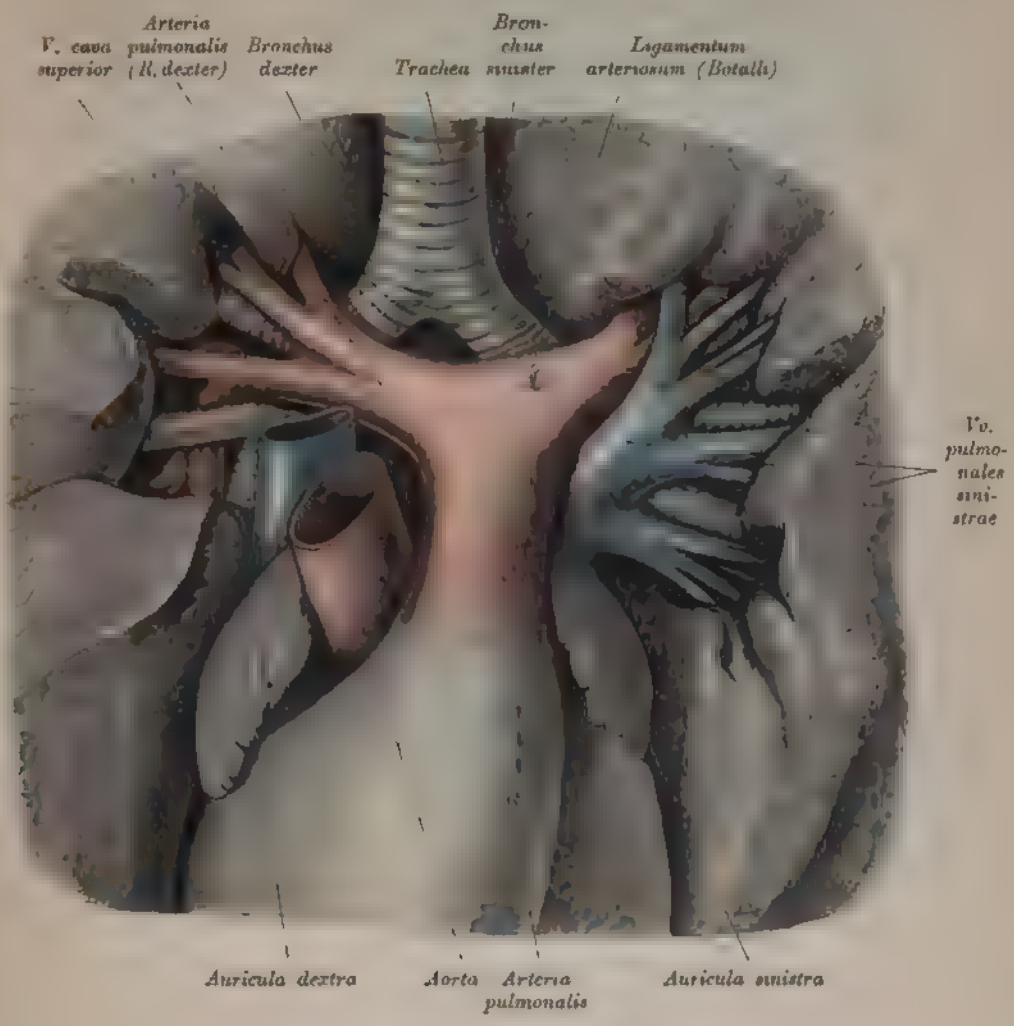

Fig. 639. *Arteria pulmonalis.*

Die *Arteria pulmonalis* tritt aus der rechten Herzkammer hervor; sie teilt sich am konkaven Rande des Aortenbogens in einen rechten und einen linken Ast. Der rechte, längere Ast geht hinter dem aufsteigenden Teile der Aorta und hinter der oberen Hohlvene zur Pforte der rechten Lunge. Der linke, kürzere Ast gelangt vor dem absteigenden Teile der Aorta zur Pforte der linken Lunge; derselbe hängt mit dem konkaven Teile des *Arcus aortae* mittels des *Lig. arteriosum* zusammen, welches dem obsoleten *Ductus arteriosus (Botalli)* des Embryo entspricht.

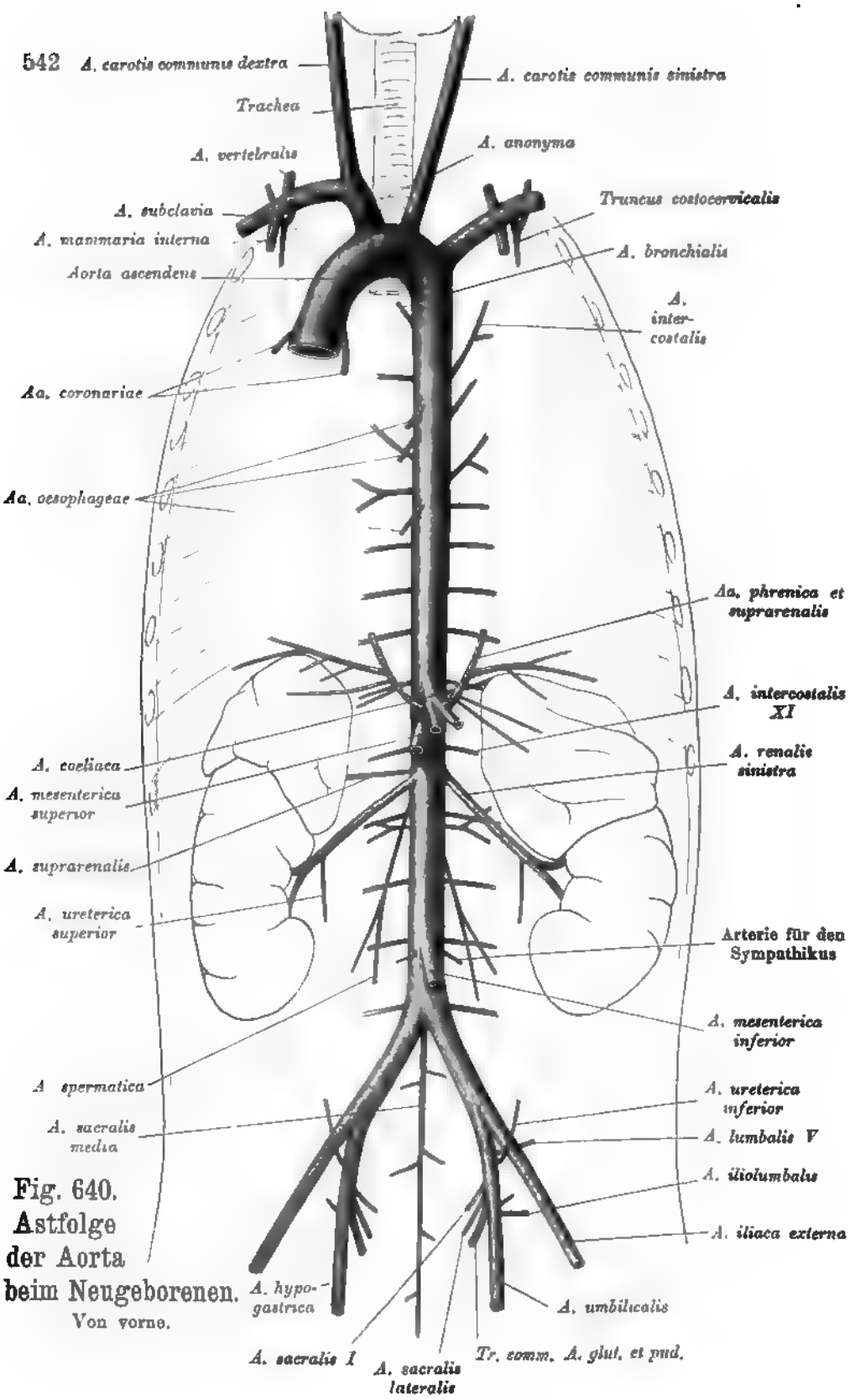

Fig. 640. Astfolge der Aorta beim Neugeborenen. Von vorne.

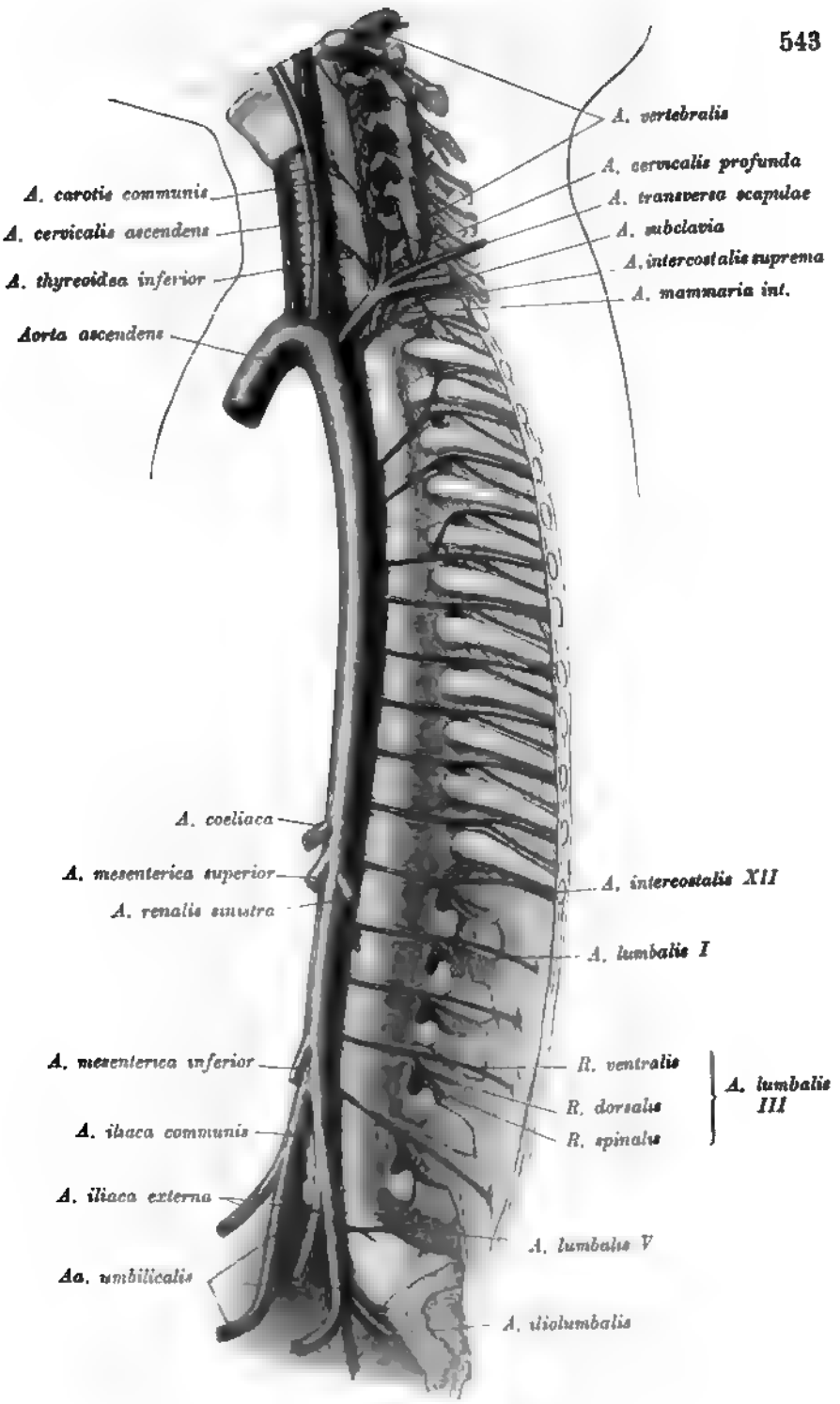

Fig. 641. Astfolge der Aorta beim Neugeborenen. Von links außen.
Aa. cervicales, intercostales et lumbales.

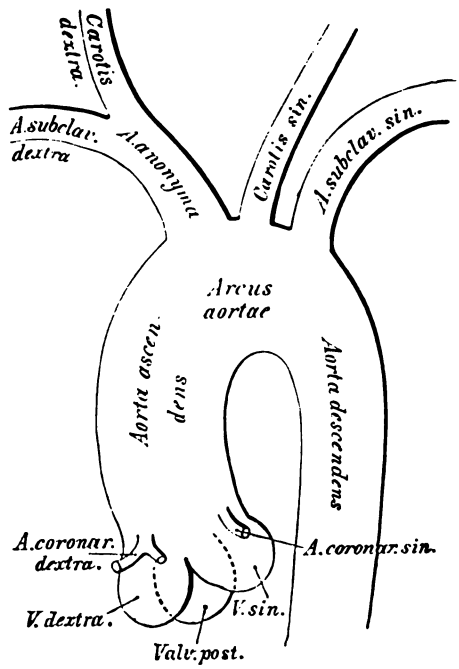

Fig. 642. Schema der primitiven Äste des Aortenbogens.

Die *Aorta*, der Hauptstamm des Arteriensystems, entspringt dicht über dem *Ostium arteriosum* der linken Kammer mit einer Anschwellung, dem *Bulbus aortae*. Sie steigt anfangs nach rechts und oben als *Aorta ascendens*, krümmt sich dann bogenförmig über den linken Bronchus nach links und hinten zum hinteren Mittelfellraume, *Arcus aortae*, und heißt im weiteren Verlaufe absteigende Aorta, *Aorta descendens*.

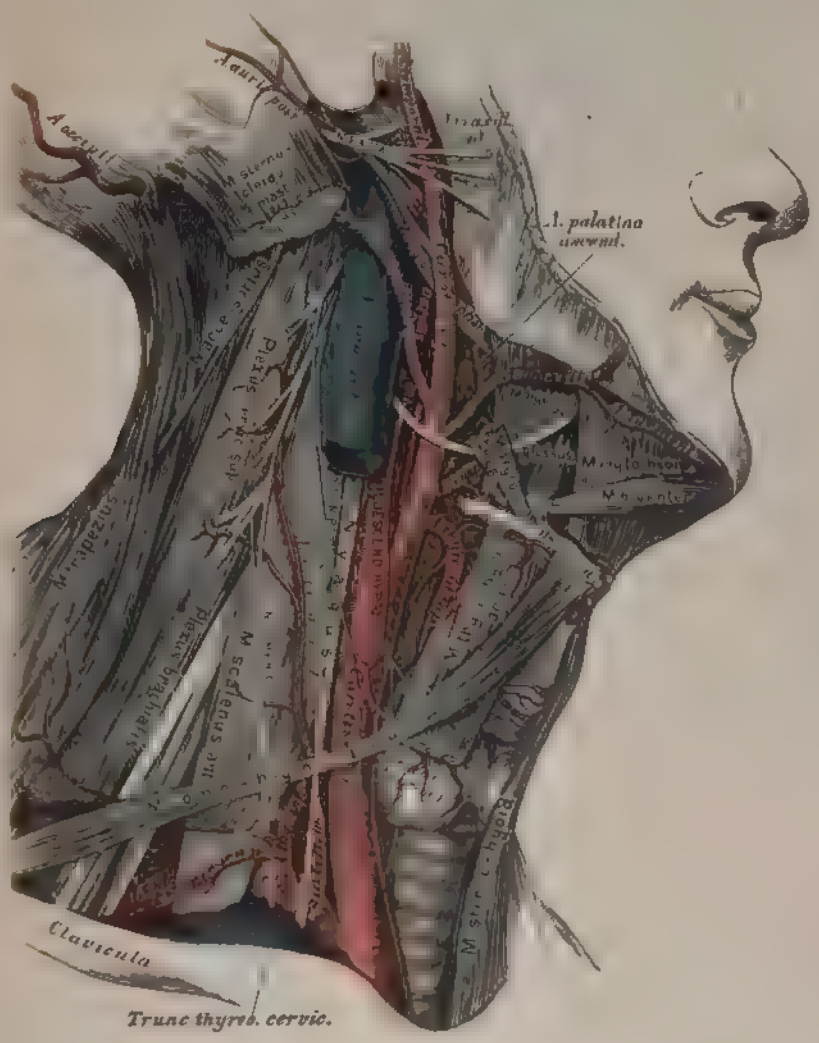

Fig. 643. Verästelung der *Art. carotis externa.*

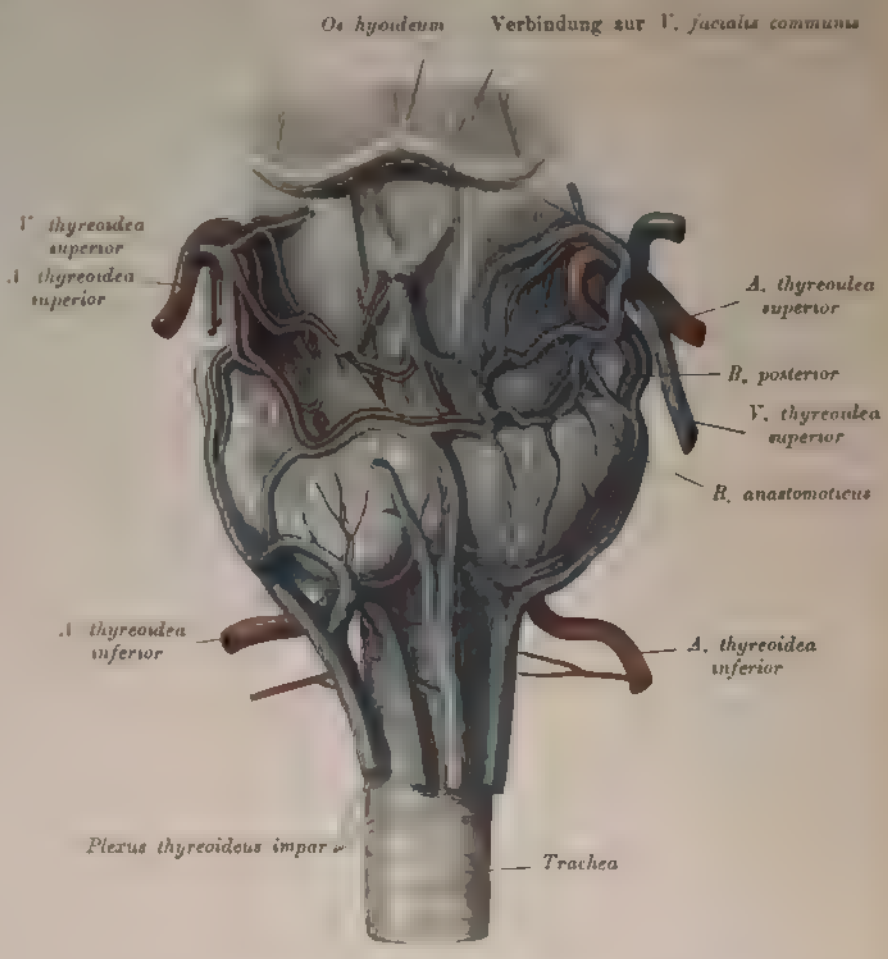

Fig. 644. Verästelung der Schilddrüsengefäße.

Aus dem aufsteigenden Teile der Aorta, welcher noch innerhalb der Herzbeutelhöhle liegt, entspringen die beiden **Kranzarterien** des Herzens innerhalb des Bereiches der Taschen der halbmondförmigen Klappen, *Sinus aortae (Valsalvae)*. Die *Arteria coronaria sinistra* ist in der Regel stärker als die *dextra*. Erstere läuft im *Sulcus circularis* um den linken Herzrand herum, sendet in der vorderen Längsfurche einen Ast bis zur Herzspitze und verbreitet sich an der hinteren Fläche des Herzens (Fig. 616 und 617). Die **rechte Kranzarterie** geht im *Sinus circularis* der vorderen Herzfläche gegen den rechten Herzrand, hierauf an die hintere Fläche des Herzens, um in der hinteren Längsfurche zur Herzspitze zu gelangen (Fig. 615 und 617).

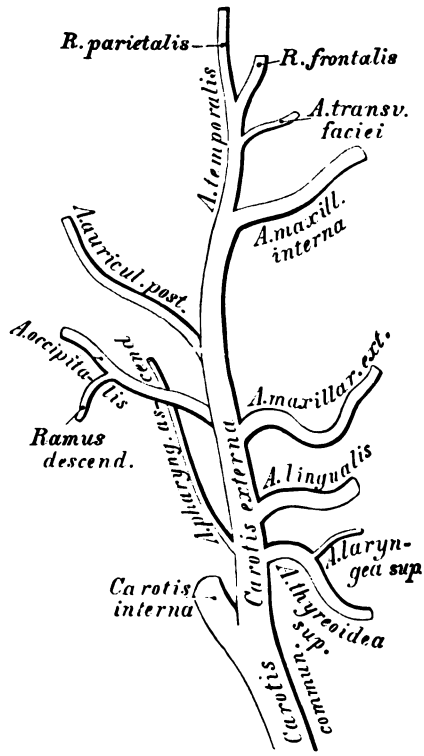

Fig. 645. Schema der Verästelung der *Art. carotis externa.*

Aus dem *Arcus aortae* entspringen drei mächtige Gefäße (Fig. 642): die *Arteria anonyma,* die *Art. carotis sinistra* und die *Art. subclavia sinistra.* Die *Art. anonyma* geht vor der Luftröhre nach rechts und oben und teilt sich hinter dem rechten Sternoklavikulargelenke in die *Art. subclavia dextra* und *carotis dextra.* Die *Carotis sinistra* liegt tiefer als die rechte und ihr Verlauf ist mehr geradlinig. Auch die *Art. subclavia sinistra* liegt tiefer und ist länger als die rechte.

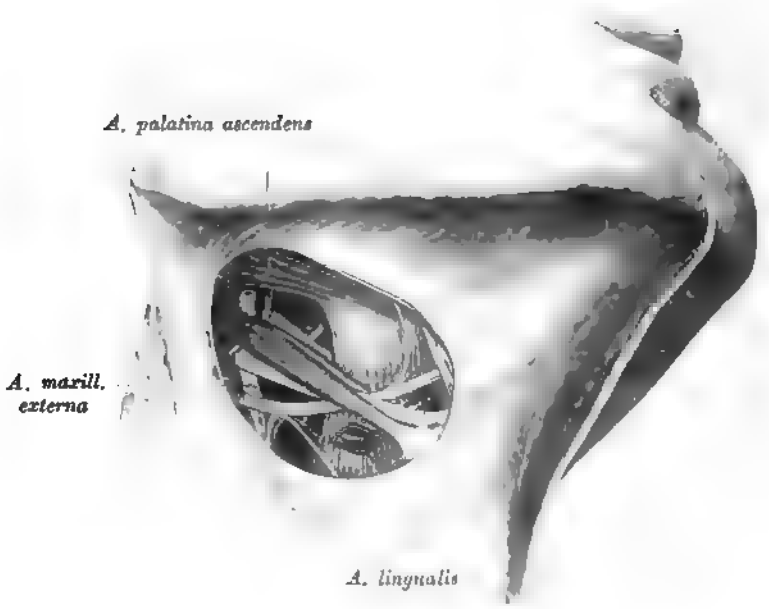

Fig. 646. Topik der *Arteria lingualis.*

Die *Carotis communis* steigt, ohne Zweige abzugeben, bis zur Höhe des oberen Schildknorpelrandes empor und teilt sich daselbst in die *Carotis externa* und *interna*.

Die *Carotis externa* wird vom *Platysma*, vom hochliegenden Blatte der Halsfaszie und von der *V. facialis communis* bedeckt, gelangt in die *Fossa retromandibularis* des Unterkiefers und zerfällt hinter dem Hälschen in zwei Endäste (Fig. 645): die *Art. temporalis superficialis* und die *Art. maxillaris interna*.

Aus der vorderen Peripherie der *Carotis externa* entspringt: die **obere Schilddrüsenarterie**, *Art. thyreoidea superior* (Fig. 643), welche bogenförmig zur Schilddrüse herabzieht. Sie gibt die *Art. laryngea superior* ab, welche die *Membrana hyothyreoidea* durchbohrt und die Gebilde im Kehlkopfinnern versorgt.

Die **Zungenarterie**, *Art. lingualis* (Fig. 646), entspringt in der Höhe des großen Zungenbeinhornes und gelangt zwischen *M. hyoglossus* und *M. constrictor pharyngis medius* zur Zunge. Sie erzeugt den *Ramus hyoideus;* die *Art. dorsalis linguae* zur Schleimhaut der Zungenwurzel; die *Art. sublingualis* zum Boden der Mundhöhle. Die Fortsetzung der Zungenarterie heißt *Art. profunda linguae*. Dieselbe verbindet sich mit jener der anderen Seite nur mittels Kapillaren.

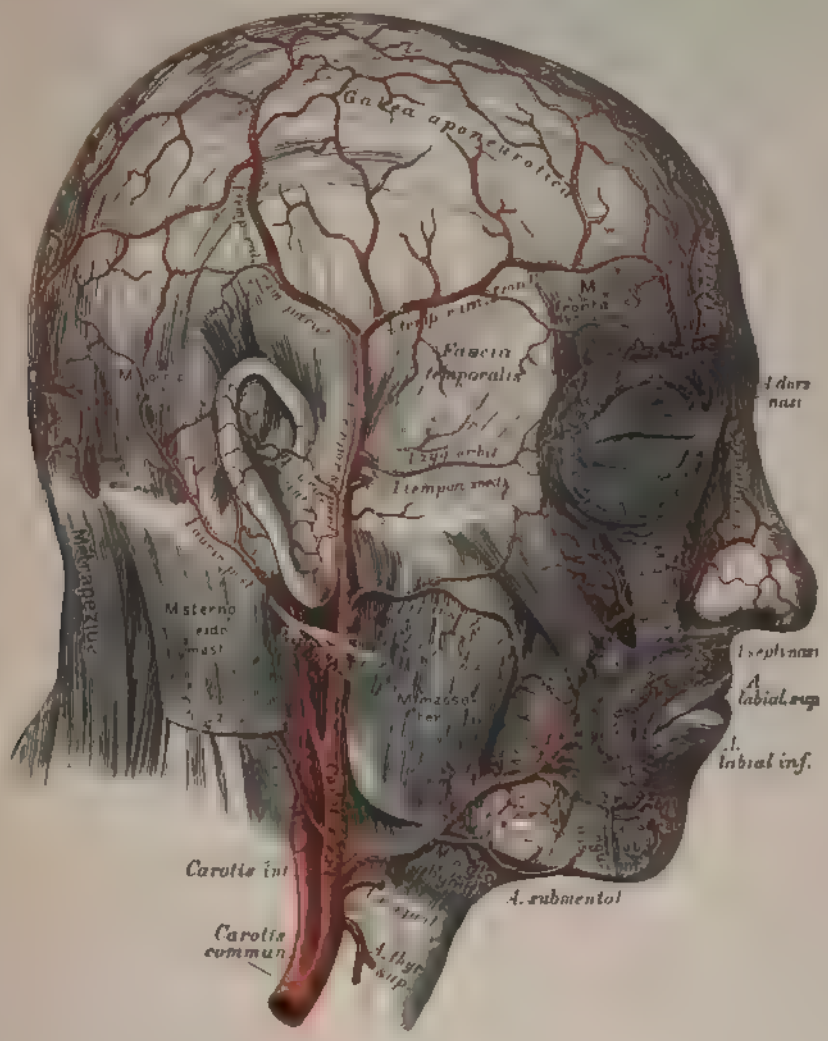

Fig. 647. Die Arterien des Gesichtes und der Schädeldecke.

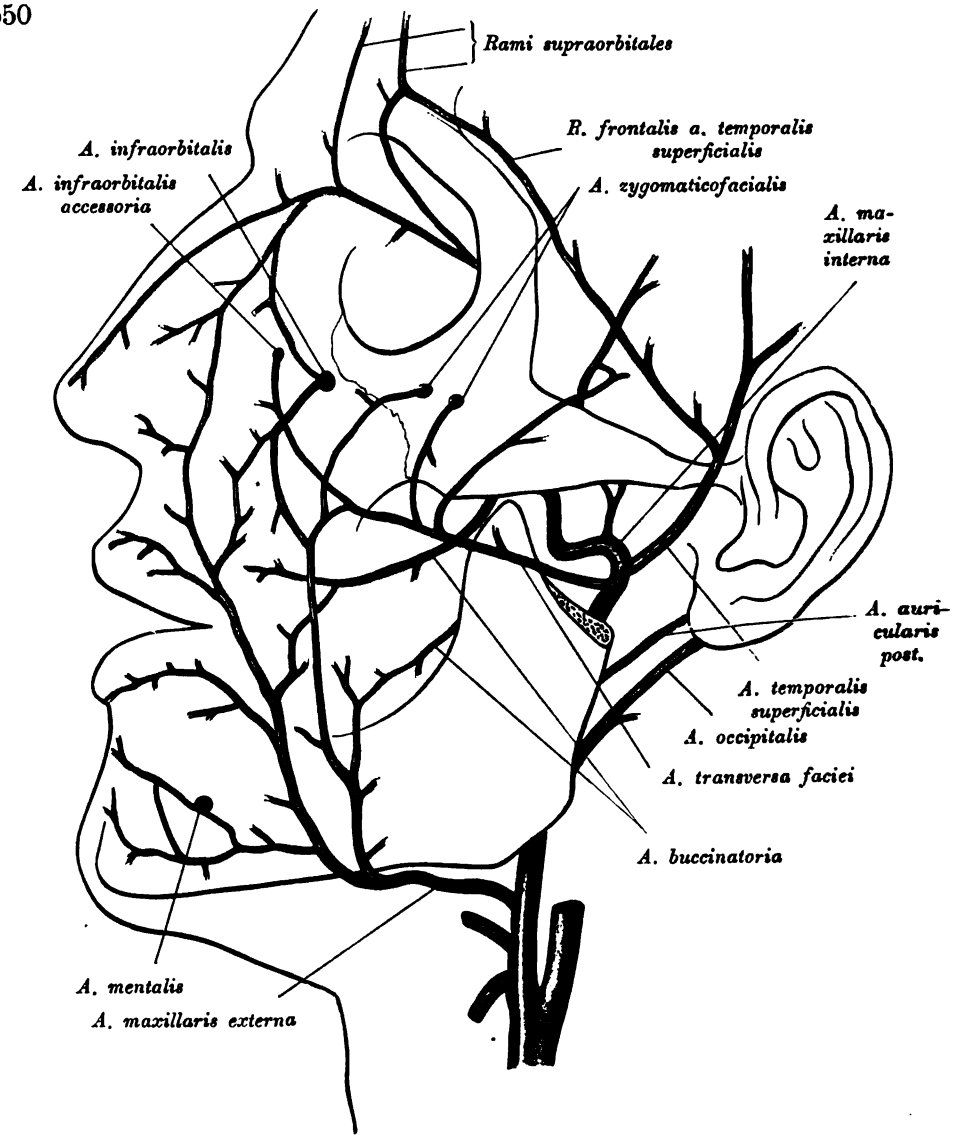

Fig. 648. Anastomosen der *A. maxillaris externa* mit den Endzweigen der *A. maxillaris interna* und mit der *A. ophthalmica*.

Die äußere Kieferarterie, *Art. maxillaris externa*, geht nach vorne zum Gesichte, steigt am Mundwinkel zur Seite der Nase empor und endet als *Art. angularis*, durch welche sie mit der *Art. ophthalmica* von der *Carotis interna* verbunden erscheint. Ihre Äste sind: die *Art. submentalis;* die *Art. palatina ascendens*, die an der Seitenwand des Pharynx liegt und die Flügelmuskeln, den weichen Gaumen und die Schleimhaut des Rachens versorgt und die *Art. tonsillaris* zur Seitenwand des Rachens und zur Mandel entläßt (Fig. 649); endlich Muskeläste für die Kau- und Gesichtsmuskeln, zumal die *Art. labialis superior et inferior*, welche nahe der Lippenschleimhaut gegen die Mittellinie verlaufen und sich daselbst mit den gleichnamigen Gefäßen der anderen Seite verbinden. Aus diesen Anastomosen entsteht die *Art. septi mobilis nasi.*

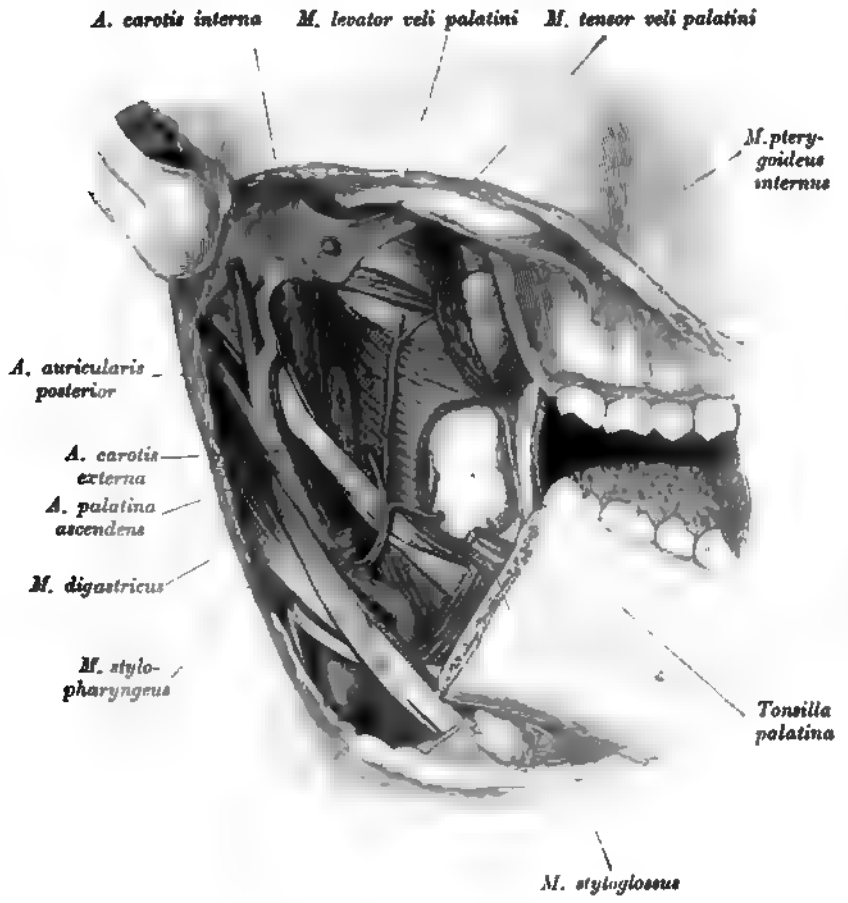

Fig. 649. *Arteria palatina ascendens* und *Arteria tonsillaris.*

Aus der inneren Peripherie der *Carotis externa* entspringt:

Die aufsteigende Rachenarterie, *Art. pharyngea ascendens* (Fig. 657), die an der Seitenwand des Pharynx hinaufzieht und, in zwei Zweige gespalten, die hintere Rachenwand versorgt.

Aus der hinteren Peripherie der *Carotis externa* gehen hervor:

Die Hinterhauptarterie, *Art. occipitalis* (Fig. 643). Sie gelangt, bedeckt vom hinteren Bauche des *M. digastricus*, unter dem *M. sternocleidomastoideus* zum Hinterhaupte, wo sie in zwei Endsätze zerfällt und die Weichteile bis zum Scheitel hinauf versorgt. Aus ihr entstehen die *Art. mastoidea*, welche durch das *Foramen mastoideum* zur harten Hirnhaut geht, und die *Art. cervicalis descendens* zu den Nackenmuskeln (Fig. 657).

Die hintere Ohrarterie, *Art. auricularis posterior* (Fig. 647), steigt am vorderen Rande des *Processus mastoideus* empor und sendet die *Art. stylomastoidea* durch das gleichnamige Loch zum *Canalis facialis (Falloppiae)*. Der vordere Zweig der *Art. auricularis posterior* versorgt die Ohrmuschel, der hintere die Weichteile hinter dem Ohre.

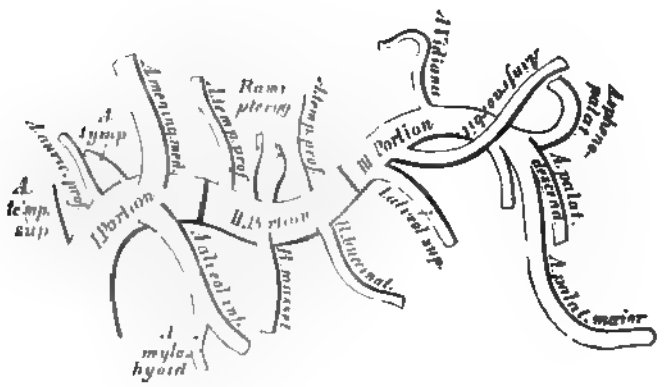

Fig. 650. Schema der Verästelung der *Arteria maxillaris interna*.

In der *Fossa retromandibularis* entläßt die *Art. carotis externa:*

Die oberflächliche Schläfenarterie, *Art. temporalis superficialis*, welche in der *Fascia temporalis* in einen vorderen und einen hinteren Zweig zerfällt. Der erstere, *Ramus frontalis*, versorgt die Haut der Schläfen- und Stirngegend, der letztere, *Ramus parietalis*, gelangt zum Scheitel. Die *Art. temporalis superficialis* gibt folgende Äste ab: Die *Art. transversa faciei*, welche aber häufig direkt aus der *Art. carotis externa* entspringt; diese zieht quer bis zur Gegend des *Foramen infraorbitale;* die *Art. temporalis media* dringt durch die *Fascia temporalis* zum Schläfenmuskel; die *Art. auriculares anteriores* (2 bis 3 *inferiores* und 1 *superior)* zum äußeren Gehörgange und zur Vorderfläche der Ohrmuschel.

Die innere Kieferarterie, *Art. maxillaris interna*, welche alle Höhlen des Kopfes mit Ästen versorgt, kann in ihrem Verlaufe in drei Abschnitte geteilt werden, deren erster hinter dem Gelenksfortsatze des Unterkiefers, deren zweiter an der Außenfläche des äußeren Flügelmuskels und deren dritter in der Flügelgaumengrube liegt.

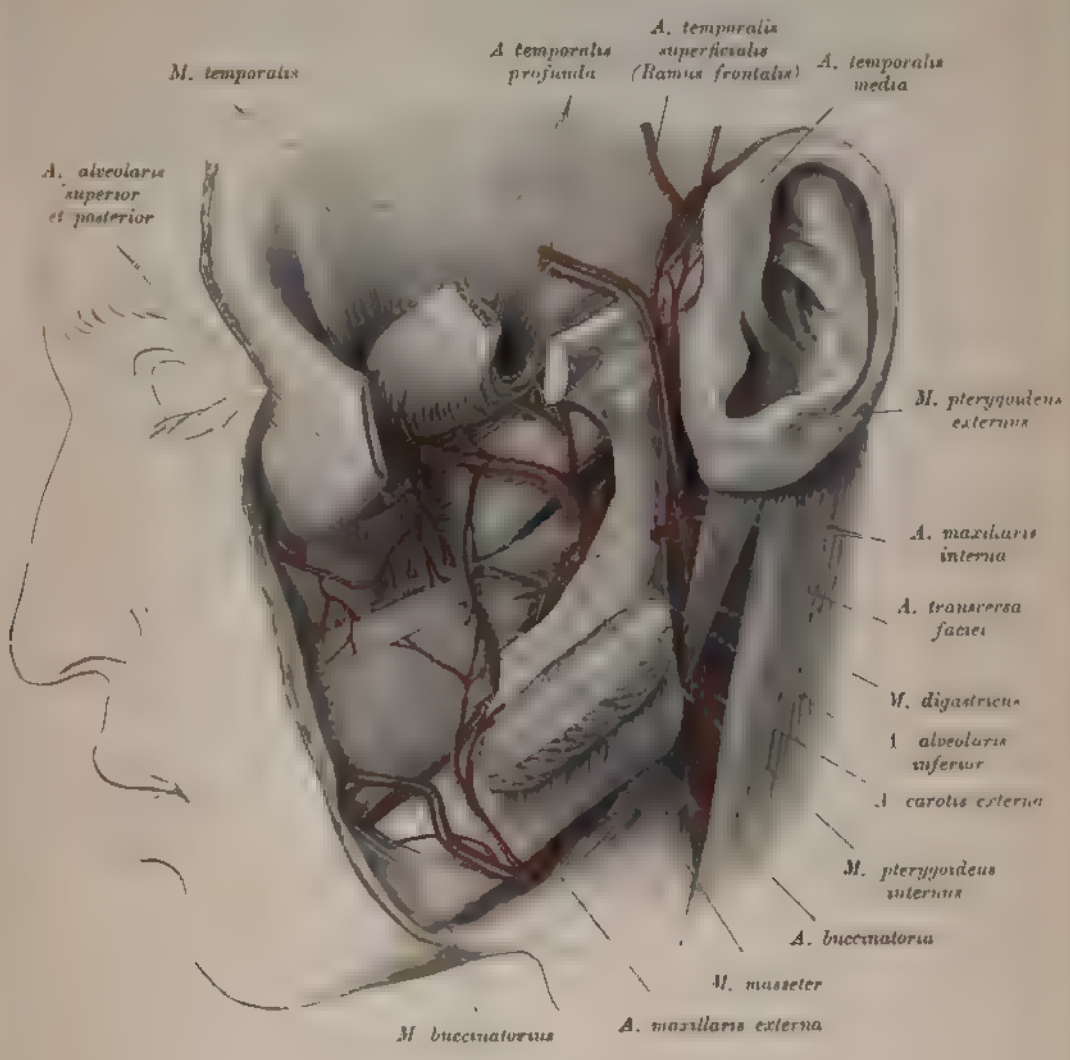

Fig. 651. *Arteria maxillaris interna.*

Der Jochbogen und der *Proc. coronoideus* wurden entfernt, der *Musculus masseter* hinunter-, der *Musculus temporalis* hinaufgeschlagen.

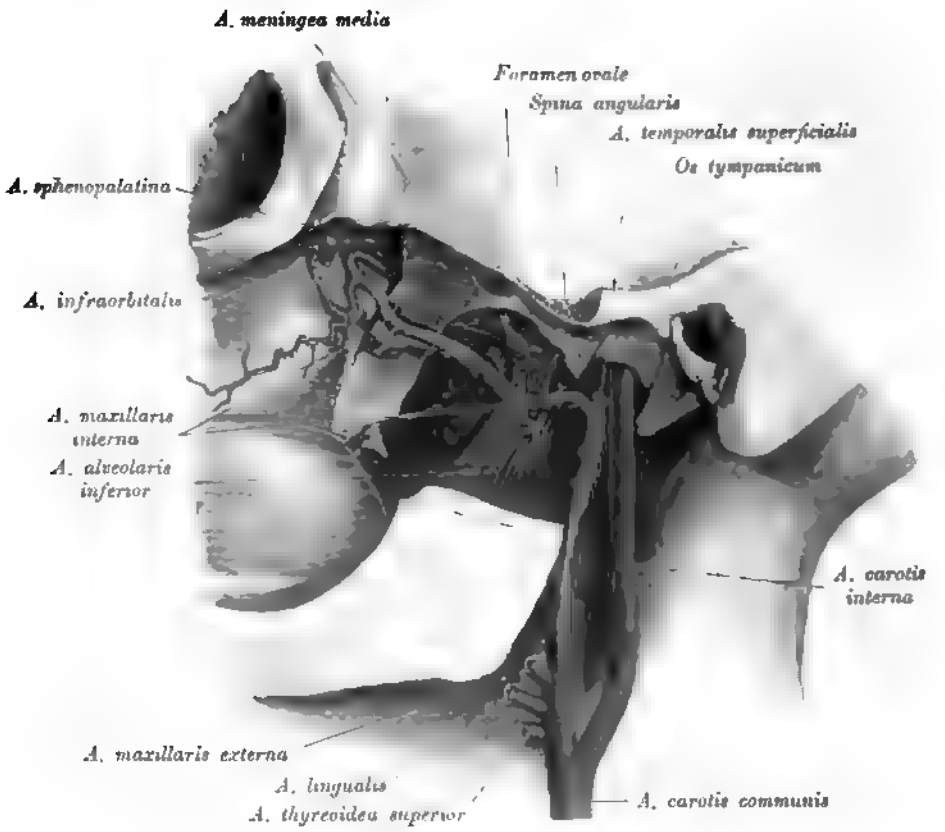

Fig. 652. *Arteria maxillaris interna.*

(Die Kaumuskeln wurden entfernt.)

Aus dem I. Abschnitte der *Art. maxillaris interna* gehen ab:
Die *Art. auricularis profunda* zum äußeren Gehörgange;
die *Art. tympanica* durch die *Fissura petrotympanica (Glaseri)* zur Paukenhöhle:
die *Art. alveolaris inferior* zur hinteren Öffnung des Unterkieferkanales.

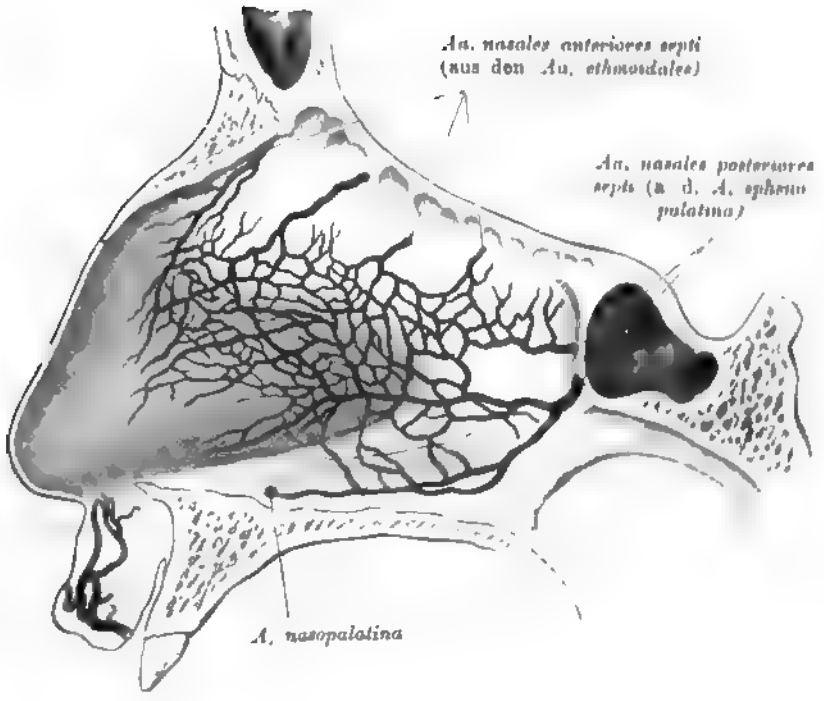

Fig. 653. Die Arterien der Nasenscheidewand.

Die *Arteria alveolaris inferior* durchläuft den *Canalis mandibulae*, gibt die *Rami dentales* zu den Zähnen, kommt beim Kinnloche zum Vorschein als *Art. mentalis* und anastomosiert mit den Endzweigen der *Art. labialis inferior* und der *Art. submentalis*. Vor ihrem Eintritte in den Kanal des Unterkiefers gibt sie den *Ram. mylohyoideus* für den gleichnamigen Muskel ab (siehe Fig. 655).

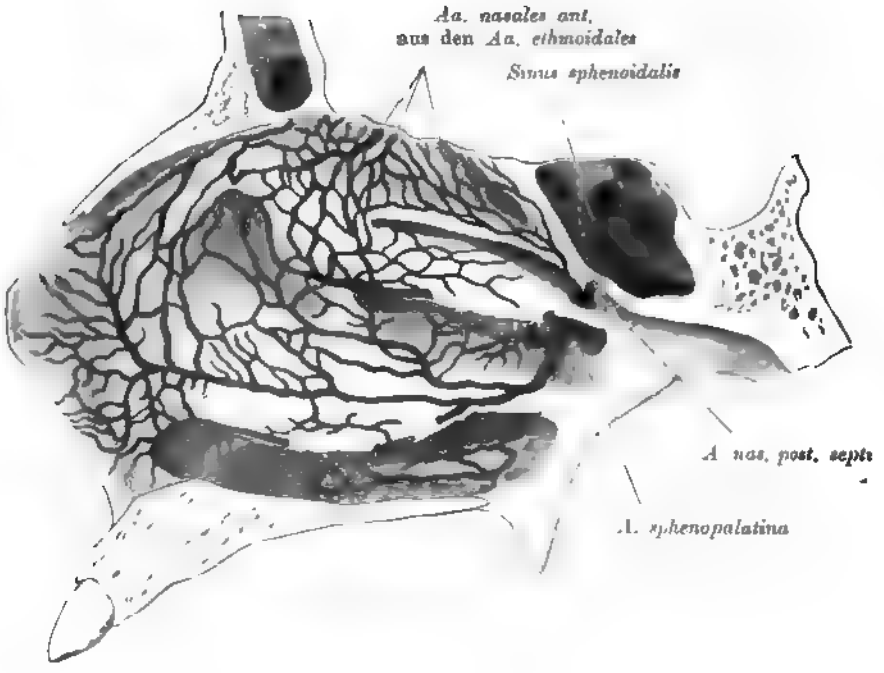

Fig. 654. Die Arterien der lateralen Nasenwand.

Aus dem II. Abschnitte der *Art. maxillaris interna* entstehen:

Die *Art. meningea media* (Fig. 652), welche an der Innenfläche des äußeren Flügelmuskels zum *Foramen spinosum* emporsteigt und in der Schädelhöhle in einen vorderen und einen hinteren Ast zerfällt behufs Ernährung der harten Hirnhaut und der Knochen des Schädelgewölbes (siehe Fig. 656). Sie sendet den *Ram. petrosus superficialis* zur Trommelhöhle.

Die Muskeläste, welche aus dem II. Abschnitte der *Art. maxillaris interna* hervorgehen, sind:

Art. masseterica für den *M. masseter*, welcher die *Incisura semilunaris* des Unterkieferastes durchläuft;

Art. buccinatoria für den *M. buccinator*, dessen Zweige mit jenen der *Art. infraorbitalis, transversa faciei* und *Art. maxillaris externa* anastomosieren;

Rami pterygoidei für die beiden *Mm. pterygoidei;*

Art. temporales profundae, und zwar eine *anterior* und eine *posterior* für den *M. temporalis*. Die vordere *Art. temporalis profunda* sendet einen Ast durch den *Canalis zygomaticotemporalis* in die Augenhöhle, woselbst derselbe mit der *Art. lacrimalis* eine Anastomose eingeht.

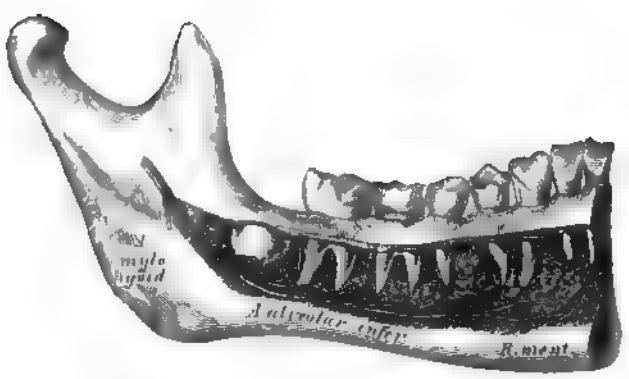

Fig. 655. Die *Arteria alveolaris inferior* im Unterkieferkanale.

Aus dem III. Abschnitte der *Art. maxillaris interna* entspringen:

Die obere Zahnarterie, *Art. alveolaris superior*. Ihre Zweige verlaufen durch die Löcher der *Tuberositas maxillae* zu den hinteren Zähnen und zur Schleimhaut des *Sinus maxillaris*.

Die Unteraugenhöhlenarterie, *Art. infraorbitalis*, verläuft in dem gleichnamigen Kanale, versorgt die *Periorbita*, den *M. rectus* und *obliquus inferior*, die vorderen Zähne des Oberkiefers, gelangt durch das *Foramen infraorbitale* zum Gesicht und anastomosiert mit den übrigen Gesichtsarterien.

Die absteigende Gaumenarterie, *Art. palatina descendens*, sendet die *Art. canalis pterygoidei (Vidii)* durch den gleichnamigen Kanal in die obere Partie des *Pharynx*, zerfällt in drei Äste, welche durch die *Canales palatini descendentes* zum weichen Gaumen und zu den Mandeln gehen. Ihr stärkster Ast, die *Art. palatina major*, zieht längs des harten Gaumens zum Zahnfleische der Schneidezähne und sendet die *Art. incisiva* in die Nasenhöhle.

Die Nasenhöhlenarterie, *Art. sphenopalatina*, geht durch das *Foramen sphenopalatinum* in die Nasenhöhle und versorgt die hinteren Partien der Schleimhaut *(Aa. nasales posteriores)* (Fig. 654), desgleichen das *Septum narium*, um sich schließlich mit der *Art. palatina major* und der *Art. septi mobilis nasi* zu vereinigen.

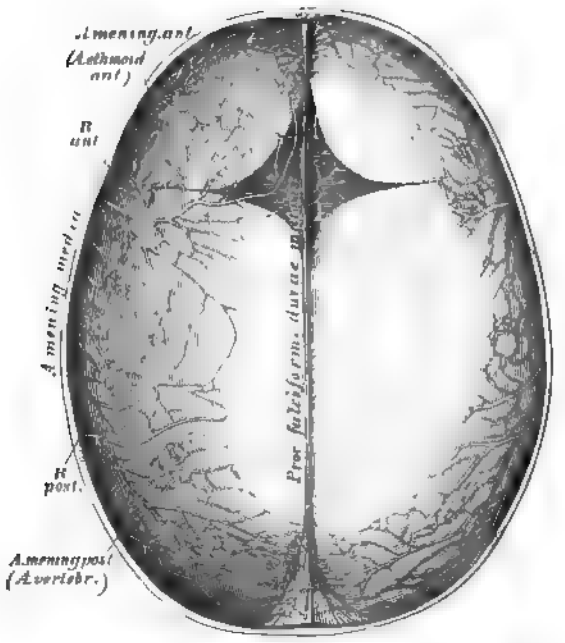

Fig. 656. Die Arterien der harten Hirnhaut.

Injiziertes Schädeldach eines Kindes, $^2/_3$ der natürlichen Größe.

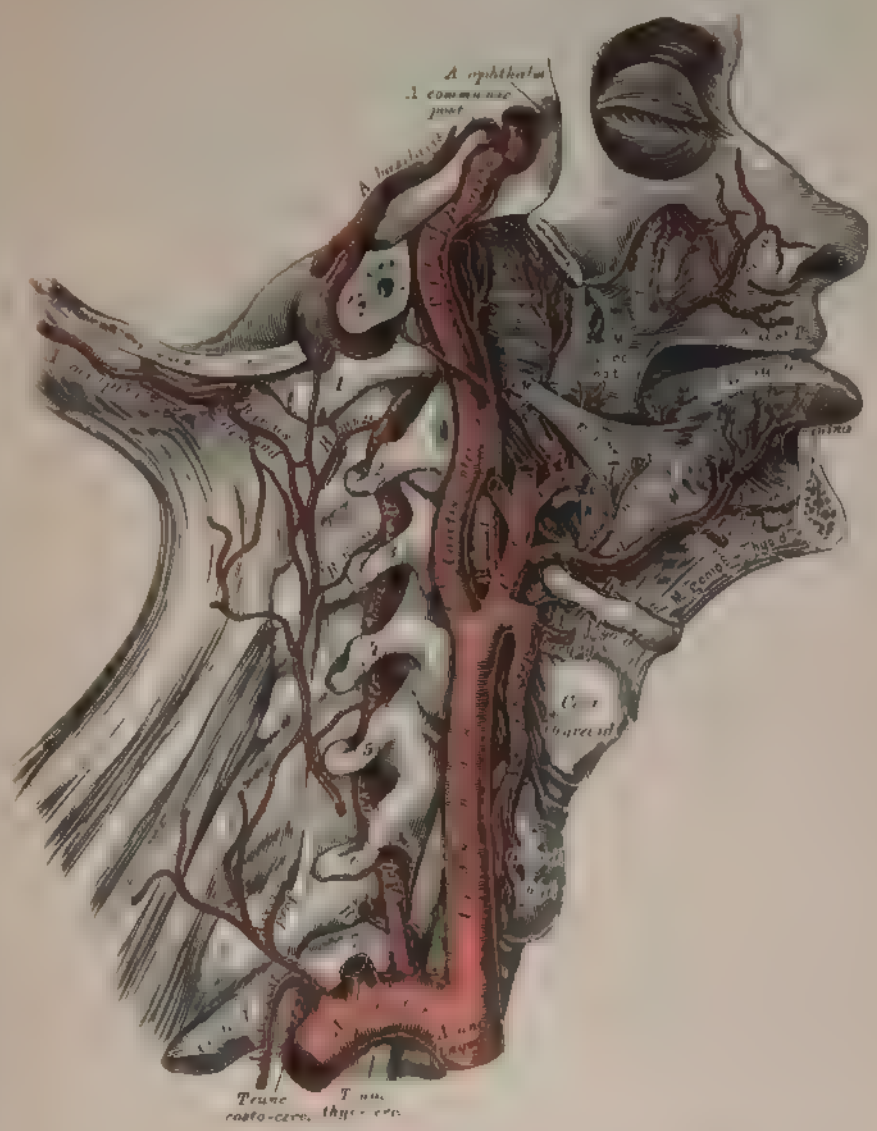

Fig. 657. Verlauf und Verästelung der *Carotis interna* und der *Arteria vertebralis.*

Fig. 658. ***Arteria carotis interna.*** **Topik der Arterie zu den oberen Zungenbeinmuskeln und zum** *Nervus vagus* **und zum** *Hypoglossus.*

Die *Carotis interna*, anfangs an der äußeren Seite der *externa* gelegen, wird von letzterer in der *Fossa retromandibularis* durch den *M. styloglossus* und *M. stylopharyngeus* getrennt. Sie zieht hierauf durch den *Canalis caroticus* und den *Sinus cavernosus* in die Schädelhöhle und entläßt während des Verlaufes kleine Äste zur Schleimhaut der Trommelhöhle (*Rami caroticotympanici*), zum *Ganglion semilunare Gasseri*, zur harten Hirnhaut, zum *Tentorium cerebelli*, zum Gehirn und zum Auge.

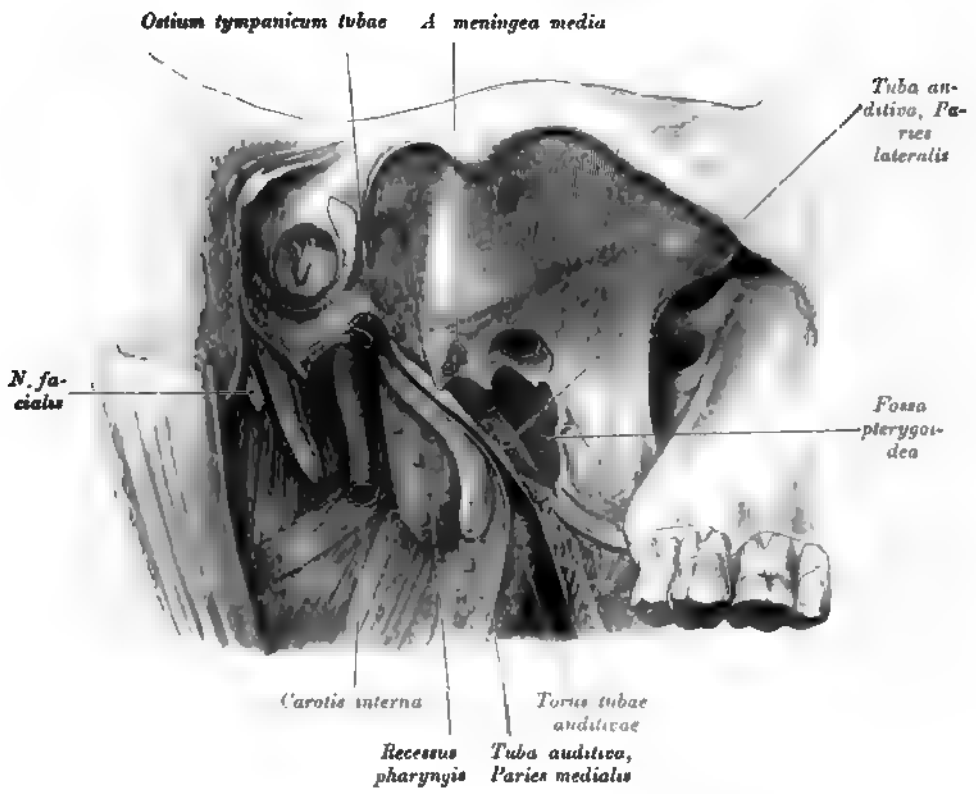

Fig. 659. *Arteria carotis interna.* Topik der Arterie zur *Tuba auditiva.*

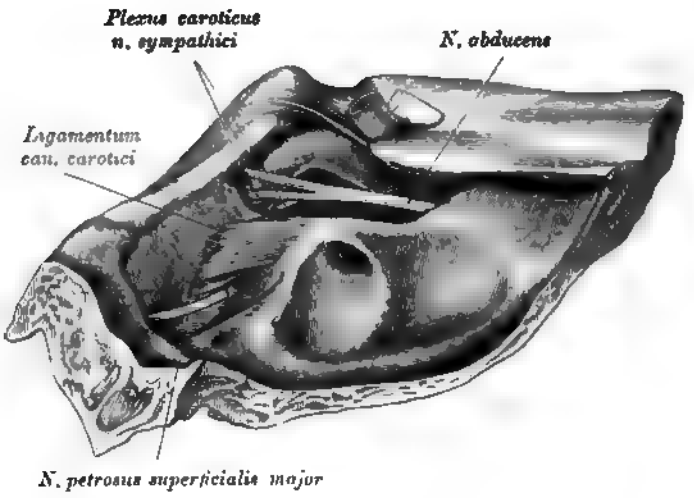

Fig. 660. *Arteria carotis interna* im *Sinus cavernosus.*

(Die dorsale Wand des *Canalis caroticus* ist durch ein Band, *Lig. canalis carotici*, ergänzt.)

Nach erfolgtem Austritte aus dem *Sinus cavernosus* entläßt die *Carotis interna*:

Die Augenarterie, *Art. ophthalmica*, welche durch das *Foramen opticum* in die Augenhöhle gelangt und unter der *Trochlea* in die *Art. dorsalis nasi* und *Art. frontalis* zerfällt. Ihre Zweige sind:

a) die *Art. centralis retinae*, im Sehnerven zur Netzhaut gehend;

b) die *Art. lacrimalis*, an der äußeren Augenhohlenwand zur Tränendrüse ziehend, wobei sie 1—2 hintere Ziliararterien abgibt, Zweige in den *Canalis zygomaticus facialis* und *temporalis* schickt, um am äußeren Augenwinkel in die *Art. palpebralis lateralis superior et inferior* zu zerfallen;

c) Äste für die Muskeln des *Bulbus oculi;*

d) 2 *Arteriae ciliares posticae longae* und 3—4 *breves*, erstere zur *Iris* und dem *M. ciliaris*, letztere zur *Chorioidea;*

e) die *Art. supraorbitalis* durch das *Foramen supraorbitale* zur Stirne;

f) die *Art. ethmoidalis anterior et posterior*, die erstere zur Schädelhöhle mit der *Art. meningea anterior* als Zweig, dann durch das vordere Loch der Siebbeinplatte zur Nasenhöhle (Fig. 654 und 661); die letztere durch das *Foramen ethmoidale posterius* zu den hinteren Siebbeinzellen und zur Nasenschleimhaut.

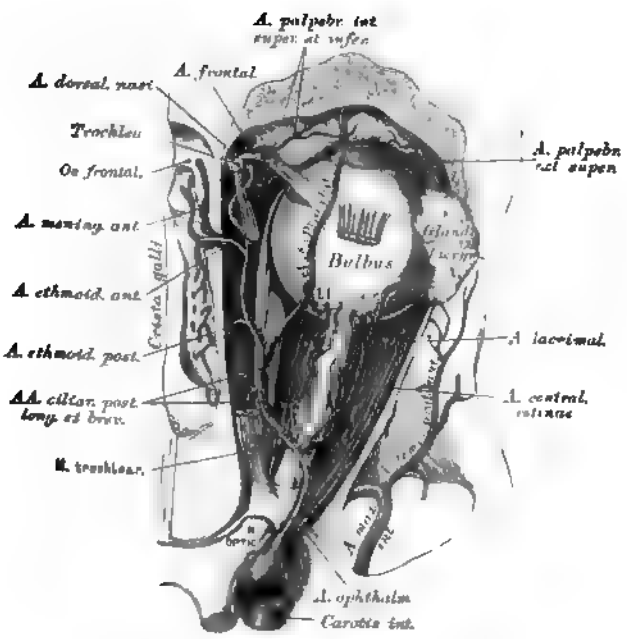

Fig. 661. Verästelung der *Arteria ophthalmica* in der Augenhöhle.

Natürliche Größe.

Weitere Zweige der *Art. ophthalmica* sind:

Die *Art. palpebralis medialis superior et inferior,* welche den Tränensack, die Karunkel und die *Conjunctiva palpebrarum* versorgen, um in die Augenlider einzudringen:

die *Art. frontalis,* welche um den *Margo supraorbitalis* zur Stirne gelangt;

die *Art. dorsalis nasi,* welche den *M. orbicularis* durchbohrt und sich schließlich mit der *Art. angularis,* dem Endstücke der *Art. maxillaris externa,* vereinigt.

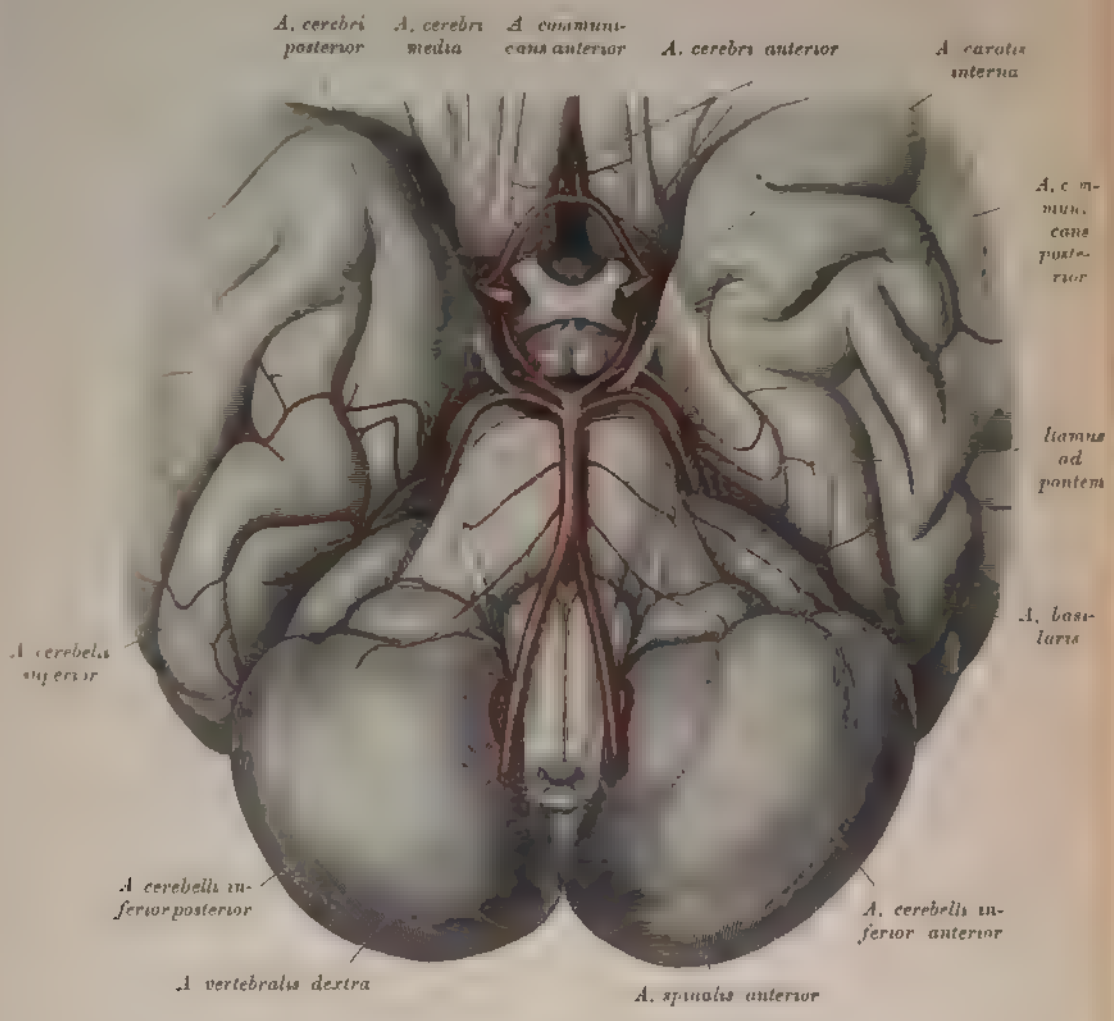

Fig. 662. Arterien der Hirnbasis. *Circulus arteriosus.*

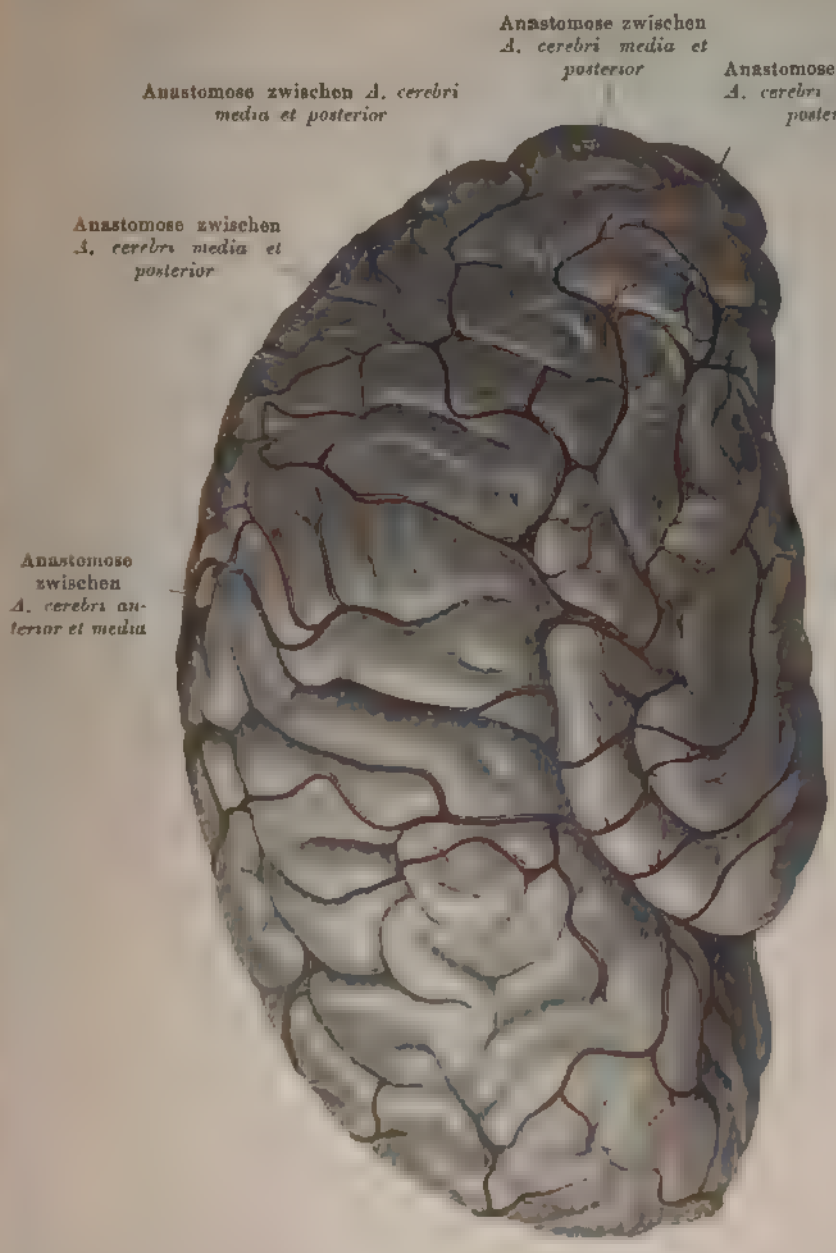

Fig. 663. Die Arterien auf der konvexen Hemisphärenfläche mit ihren Anastomosen.

Zum Gehirn entläßt die *Arteria carotis interna* folgende Äste:

Die *Art. cerebri anterior* zieht oberhalb des *Opticus* zur Mantelspalte und verbindet sich durch den *Ramus communicans anterior* mit der gleichnamigen Arterie der anderen Seite. Sie versorgt den Balken, die mediale Fläche des Stirn- und Scheitellappens und den dorsalen Abschnitt der konvexen Fläche dieser Lappen.

Die *Art. cerebri media* verläuft in der Sylvischen Spalte. Sie versorgt den Stammlappen, die angrenzenden Teile des Stirn-, Scheitel- und Schläfenlappens, ferner Teile des Streifenhügels, des Linsenkernes und der *Capsula interna;* die letzteren mit Ästen, welche die *Lamina perforata anterior* passieren *(Rami laminae perforatae)* (Fig. 664).

Die *Art. communicans posterior* verbindet die *Carotis* direkt mit der *Art. cerebri posterior,* dem Endaste der *Basilaris.* Sie gibt Zweige an das *Tuber cinereum,* an die *Hypophysis* und an die *Corpora mammillaria* ab.

Die *Art. chorioidea* gelangt unter dem *Gyrus Hippocampi* in das Unterhorn zum *Plexus chorioideus.*

Die *Art. cerebri posterior* s. *profunda* kommuniziert durch den *R. communicans posterior* mit der *Carotis* und schließt den *Circulus arteriosus Willisii* ab. Sie versorgt den Schläfen- und Hinterhauptlappen, die Großhirnstiele, die Vierhügel und die Sehhügel.

An der Konvexitätsfläche der Hemisphären kommunizieren die *Art. cerebri anterior medialis* und *posterior* untereinander (Fig. 663). Die Arterienäste an der Basis stellen Endarterien dar.

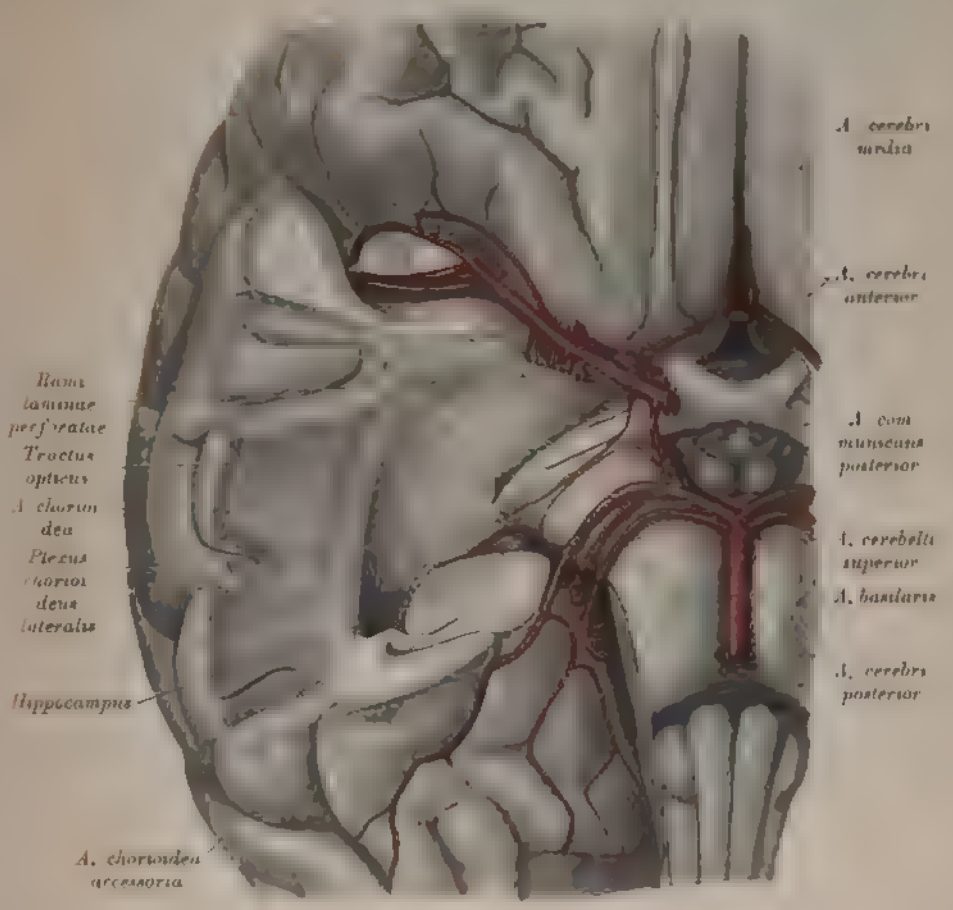

Fig. 664. Arterien des Gehirnes. *Arteria cerebri media et posterior, Arteria chorioidea, Arteria communicans posterior.*

Ein Teil des Schläfenlappens wurde abgetragen und das Unterhorn von unten eröffnet, um den *Plexus chorioideus* überblicken zu können.

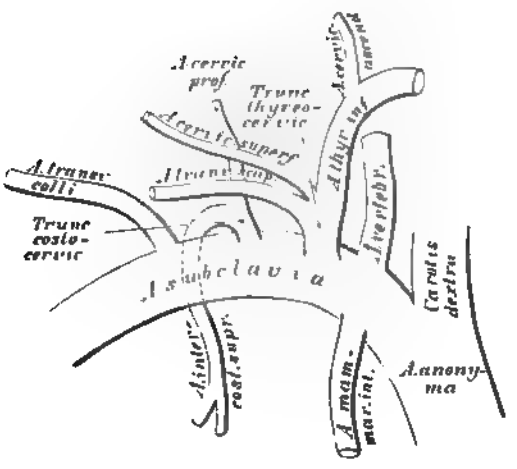

Fig. 665. Schema der Verästelung der *Arteria subclavia*.

(Rechte Seite.)

Die Schlüsselbeinarterie, *Arteria subclavia*, führt diesen Namen von ihrem Ursprunge bis zum Eintritt in die Achselhöhle. Die Arterie zieht zuerst im Bogen kranialwärts, liegt hierbei der Pleurakuppe auf und gelangt in die hintere Skalenuslücke. Hier ist die Arterie auf der ersten Rippe im *Sulcus arteriae subclaviae* gelegen. Sie gelangt nun, unter dem Schlüsselbein hindurchziehend, in das Mohrenheimsche Dreieck. Die rechte *Art. subclavia* wird vom *N. laryngeus inferior* und von der *Ansa Vieussenii*, die linke nur von letzterer umfaßt.

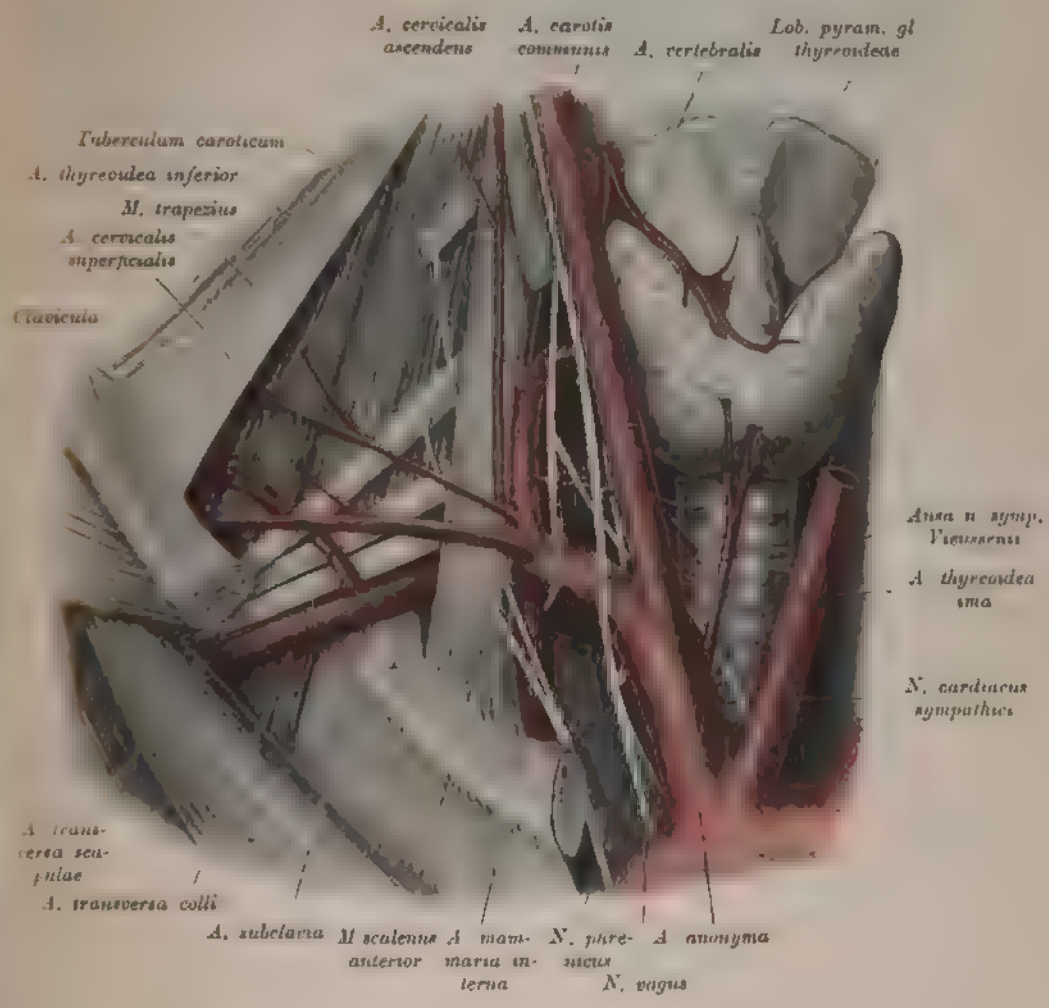

Fig. 666. Ursprung und Verlauf der *Arteria subclavia*, des *Truncus thyreocervicalis* und der *Aa. vertebralis, mammaria interna* und *transversa colli*.

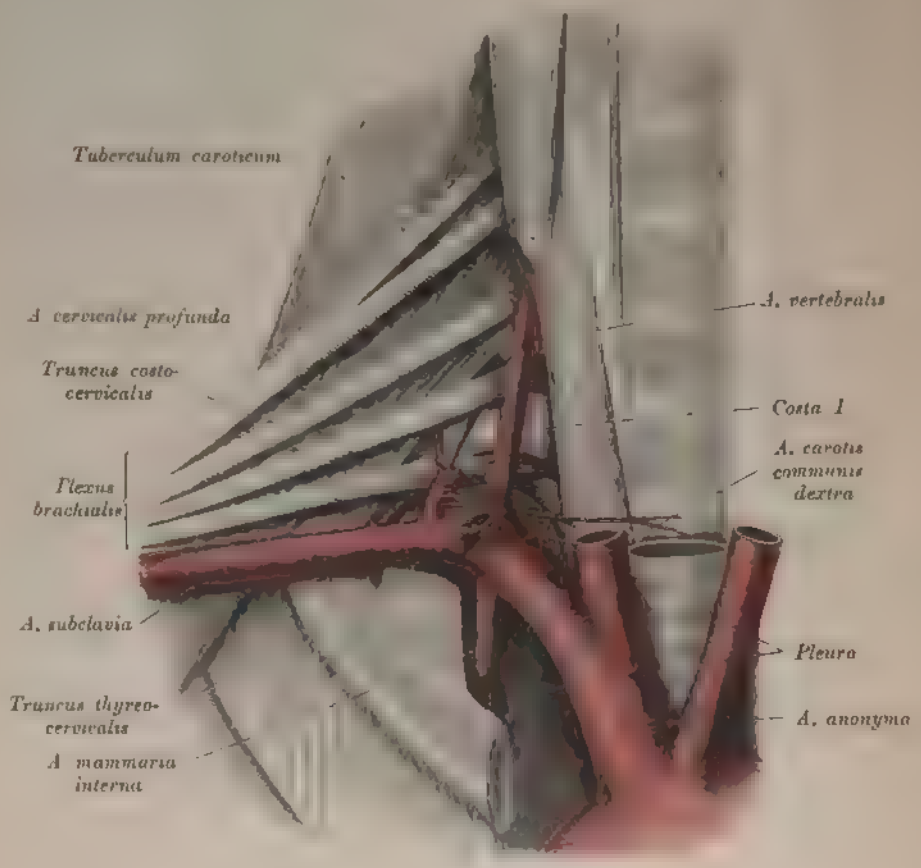

Fig. 667. Verhalten der *Arteria subclavia* zur Pleurakuppe.
Truncus costocervicalis. Arteria mammaria interna.

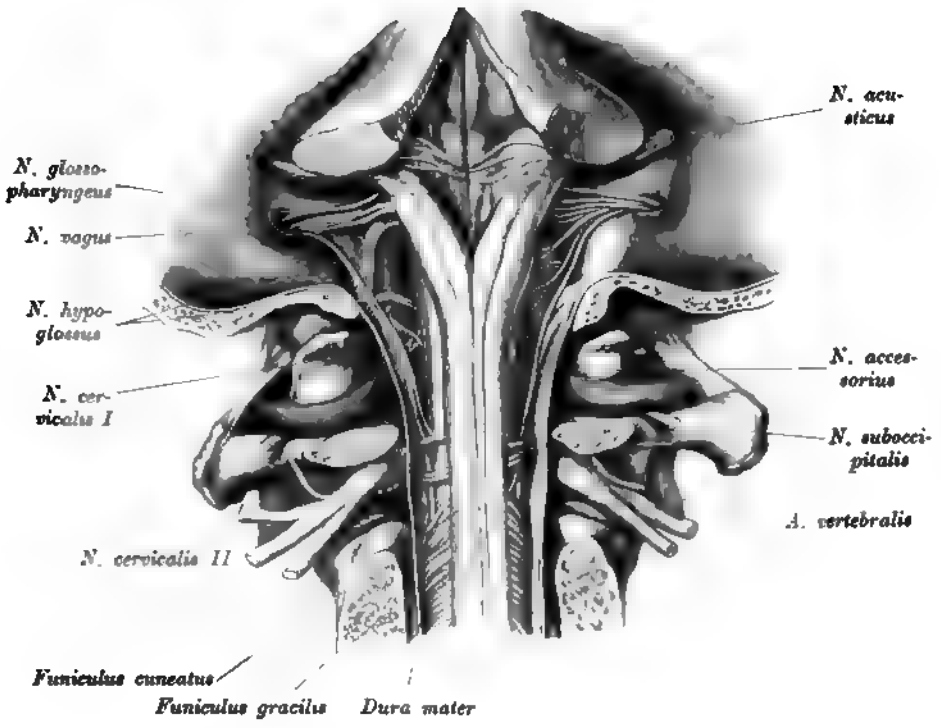

Fig. 668. *Arteria vertebralis* **an ihrer Eintrittsstelle in die Schädelhöhle.**

Die fünf Äste der *Art. subclavia* sind folgende:

1. Die Wirbelarterie, *Art. vertebralis* (Fig. 666, 667 u. 668) steigt durch die *For. transversaria* der sechs oberen Halswirbelquerfortsätze aufwärts. Sie krümmt sich vom Querfortsatze des *Epistropheus* zu jenem des *Atlas* nach außen, von diesem wieder nach einwärts zum großen Hinterhauptloche. Sie vereinigt sich am hinteren Rande der Varolsbrücke mit jener der anderen Seite zur *Art. basilaris* (Fig. 662). Bis zum Eintritt in die Schädelhöhle entstehen aus ihr *Rami musculares* und die *Art. meningea posterior*. Nach dem Eintritte gibt sie ab: die *Art. spinalis anterior et posterior*, von denen die beiden *anteriores* sich zu einem gemeinsamen Stamme vereinigen; ferner die *Art. cerebelli inferior posterior* zum hinteren Abschnitte des Kleinhirnes; endlich die *Art. cerebelli inferior anterior* zum vorderen Abschnitte der unteren Kleinhirngegend.

Aus der *Art. basilaris* entspringen beiderseits: die *Art. auditiva interna*, durch den inneren Gehörgang zum Labyrinth verlaufend, die *Art. cerebelli superior* zur oberen Fläche des Kleinhirnes. Hierauf zerfällt die Basilaris am vorderen Rand der Brücke in die *Arteriae cerebri posteriores*. Durch die Vereinigung mit den *Aa. communicantes posteriores* entsteht (vgl. pag 566 der *Circulus arteriosus Willisii*, welcher das *Chiasma*, das *Tuber cinereum* und die *Corpora mammillaria* einschließt.

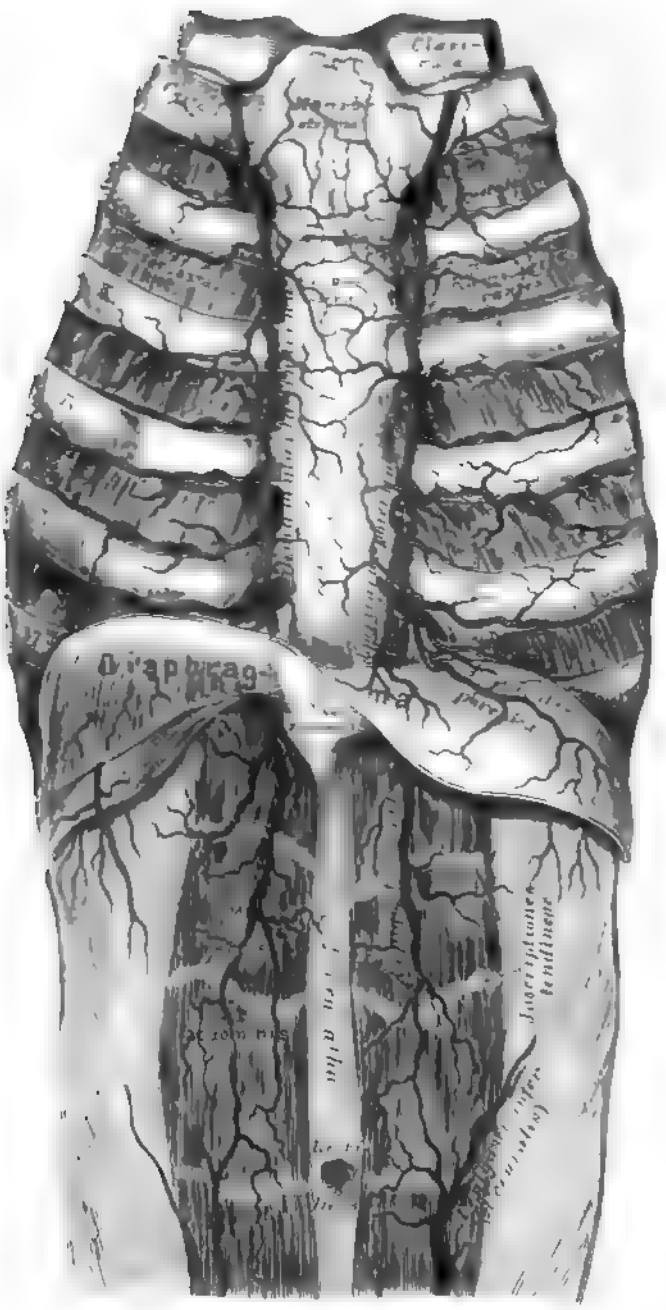

Fig. 669. Verlauf und Verästelung der *Arteriae mammariae internae.*

2. Die innere Brustarterie, *Arteria mammaria interna* (Fig. 666, 667 u. 669), entspringt gegenüber der *Art. vertebralis*, geht zur Hinterfläche der vorderen Brustwand, erzeugt die *Aa. mediastinales*, *thymicae*, die *Art. bronchialis anterior*, die *Art. pericardiacophrenica* zum Zwerchfelle und die *Art. intercostales anteriores*, für jeden Zwischenrippenraum zwei: eine obere stärkere und eine untere schwächere. Diese senden *Rami perforantes* zur Haut und zu den Muskeln des Thorax, beim Weibe die *Aa. mammariae externae* zur Brustdrüse. Zwischen dem sechsten Rippenknorpel und dem Schwertfortsatze zerfällt die *Art. mammaria interna* in die *Art. musculophrenica* und *Art. epigastrica superior*, welch letztere mit der *Art. epigastrica inferior* aus der *Art. femoralis* anastomosiert.

3. Die Schilddrüsen-Nackenarterie, *Truncus thyreocervicalis* (Fig. 666 u. 670), steigt bis zum fünften Halswirbel empor, krümmt sich nach innen und oben, versorgt die Luft- und Speiseröhre mit kleinen Zweigchen und gelangt an die dorsale Seite der Schilddrüse; sie entläßt hier die *Art. laryngea inferior*. Äste des *Truncus* sind: die *Art. cervicalis ascendens* für die tiefen Hals- und Nackenmuskeln; die *Art. cervicalis superficialis*, welche in der *Fossa supraclavicularis* zum *M. trapezius*, zu den *Mm. spleniis* und *rhomboideis* zieht, und die *Art. transversa scapulae*, welche hinter dem Schlüsselbein entsprechend der *Incisura scapulae* zur oberen, dann zur unteren Grätengrube geht, um die daselbst entspringenden Muskeln zu versorgen.

4. Die Rippen-Nackenschlagader, *Truncus costocervicalis* (Fig. 667 u. 670) teilt sich in die *Art. intercostalis suprema* für den ersten und zweiten Zwischenrippenraum und in die *Art. cervicalis profunda* für die tiefen Nackenmuskeln. Erstere wird durch den fortgesetzten Stamm des *Truncus costocervicalis* repräsentiert (Fig. 667).

5. Die quere Halsarterie, *Art. transversa colli* (Fig. 666 u. 670), entspringt jenseits der *Scaleni*. Sie tritt gewöhnlich zwischen dem sechsten und siebenten Cervikalnerven durch, gelangt zum oberen Rande des Schulterblattes, wo sie den *Ramus ascendens* für die *Mm. trapezius, levator scapulae* und zum *Acromium* sendet und entlang dem inneren Schulterblattrande als *Ramus descendens* hinzieht.

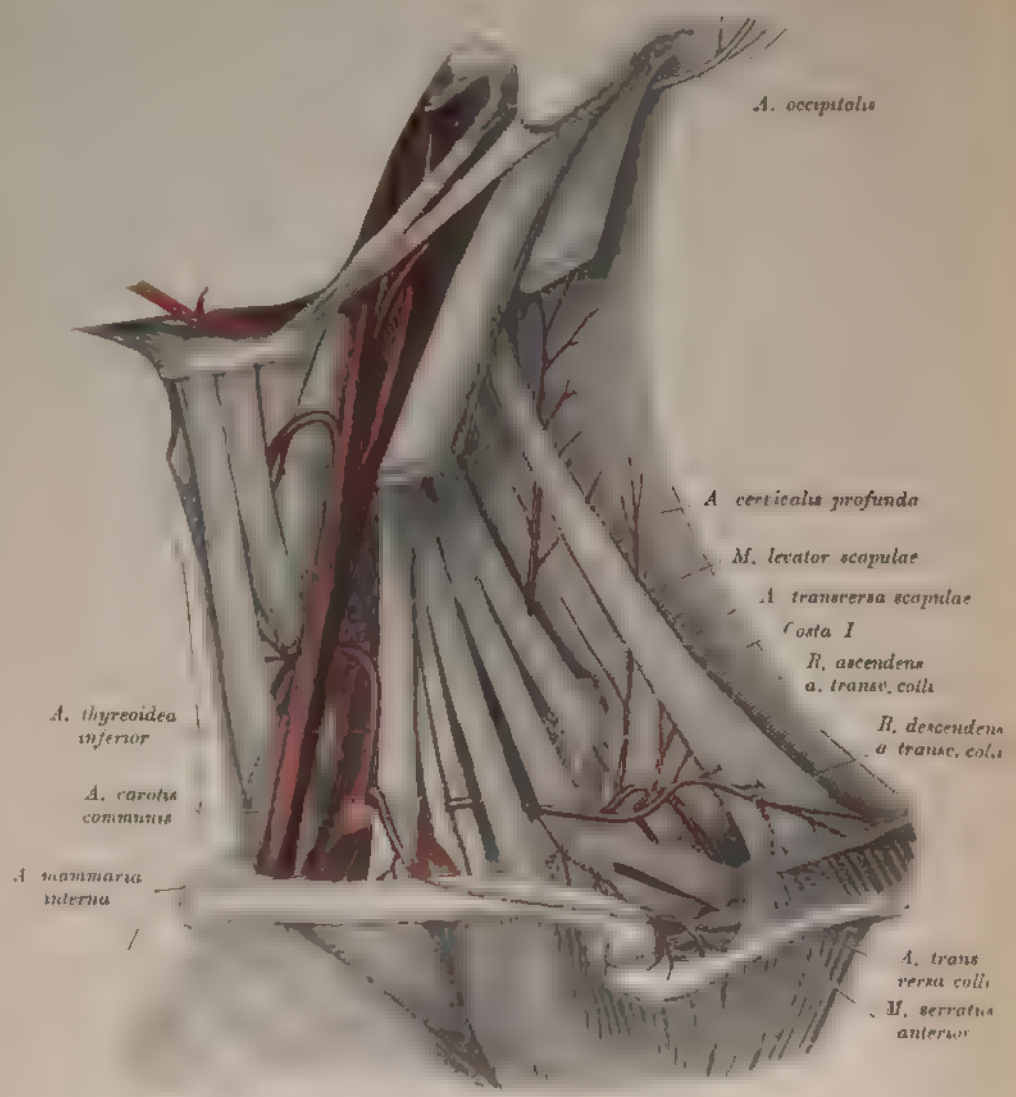

Fig. 670. *Arteria transversa scapulae, Arteria transversa colli, Arteria cervicalis profunda.*

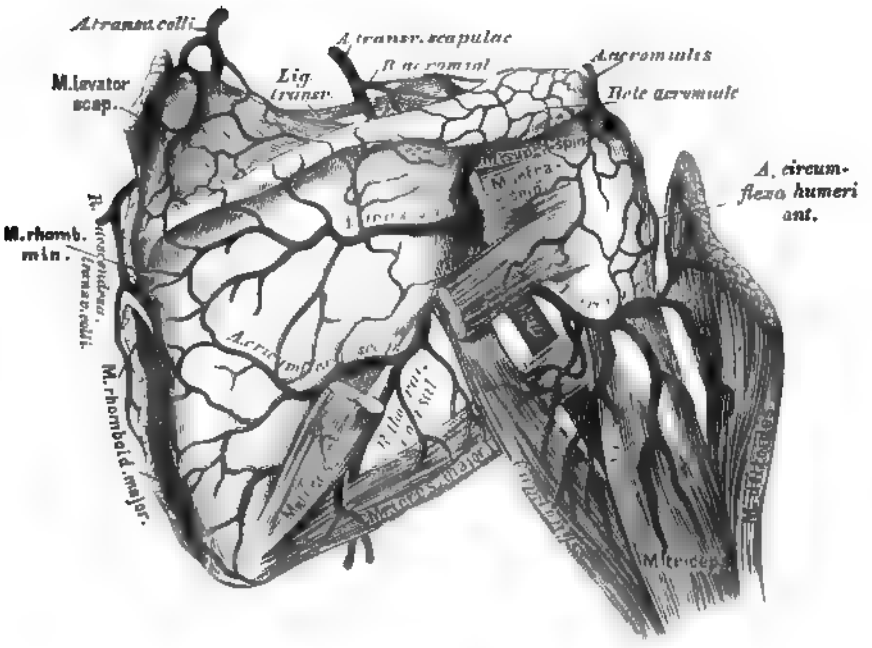

Fig. 671. *Arteria transversa scapulae, Arteria circumflexa scapulae, Arteria circumflexa humeri posterior* **und ihre Anastomosen an der Schulter.**

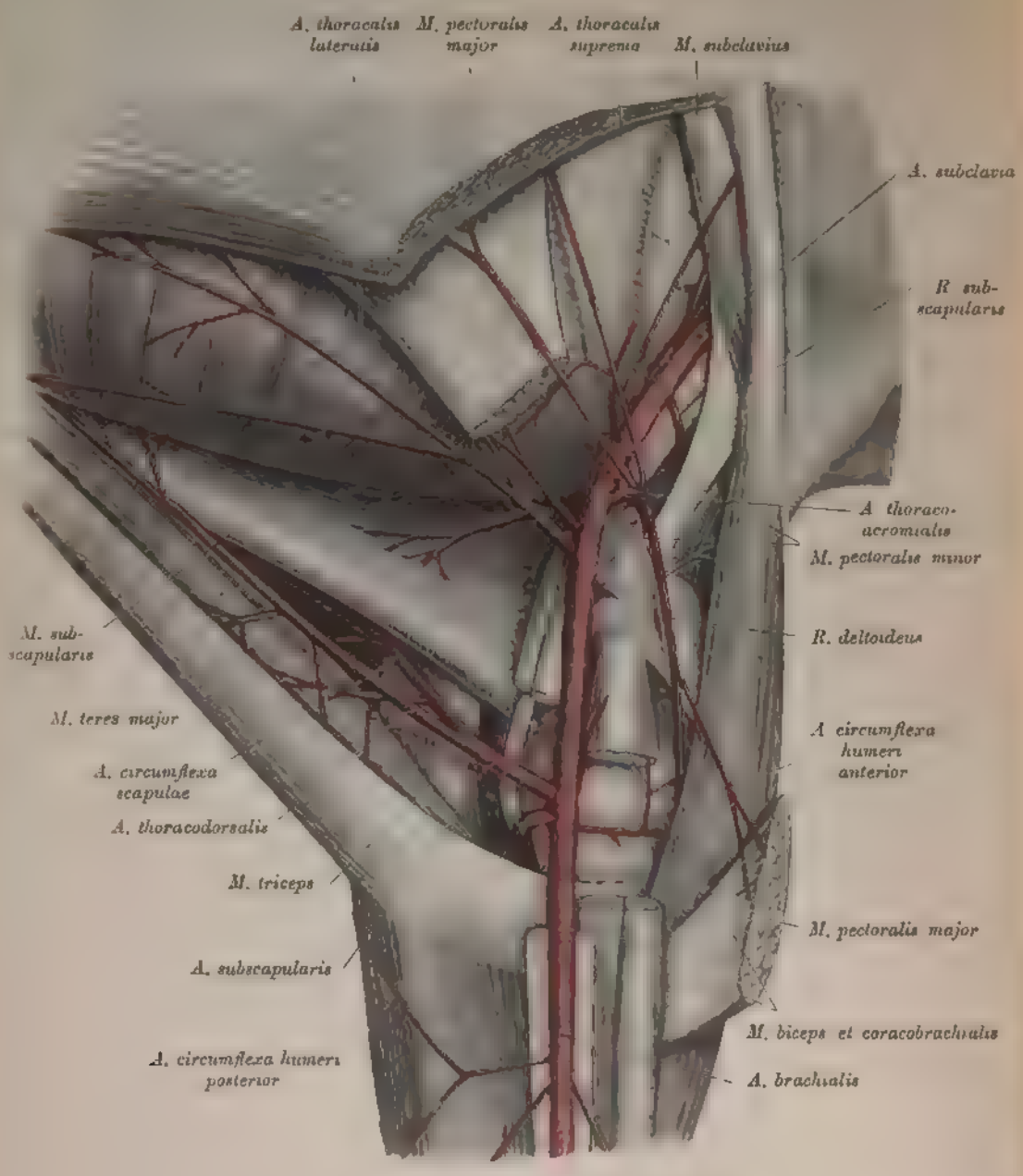

Fig. 672. Verlauf und Verästelung der *Arteria axillaris*.

Die Achselarterie, *Arteria axillaris*, führt diesen Namen als unmittelbare Fortsetzung der Schlüsselbeinarterie bis zum unteren Rande der Achselhöhle; sie wird von den Wurzeln des *Nervus medianus* gabelförmig umgriffen.

Ihre Äste sind:

a) Die *Art. thoracalis suprema*, welche zwischen dem *M. pectoralis major* und *minor* eindringt.

b) Der *Truncus thoracoacromialis*. Dieser entläßt nach vorne die *Rr. thoracales*, nach außen unten den *Ramus deltoideus*, nach oben hinten den *R. acromialis* zur Schulterhöhe, welcher mit der Verästelung des *Ramus acromialis* der *Art. transversa scapulae* das *Rete acromiale* erzeugt.

c) Die *Art. thoracalis lateralis* verläuft auf dem *M. serratus anterior* abwärts, versorgt diesen und die äußere Peripherie der Brustdrüse.

d) *Rami subscapularis* für den gleichnamigen Muskel.

e) Die *Art. subscapularis* teilt sich in den *Ramus thoracicodorsalis*, welcher parallel dem äußeren Schulterblattrande zu den unteren Zacken des *M. serratus anterior* und zu den Rippenursprüngen des *M. latissimus dorsi* geht, und in die *Art. circumflexa scapulae*, die durch die mediale Achsellücke an die hintere Fläche der *Scapula* gelangt.

f) Die *Art. circumflexa humeri anterior* verläuft vor dem chirurgischen Halse des Oberarmknochens.

g) Die *Art. circumflexa humeri posterior* — die weit stärkere — hinter dem Halse dicht am Knochen gelagert, passiert die laterale Achsellücke. Beide versehen die am Schultergelenke befindlichen Weichteile und anastomosieren miteinander.

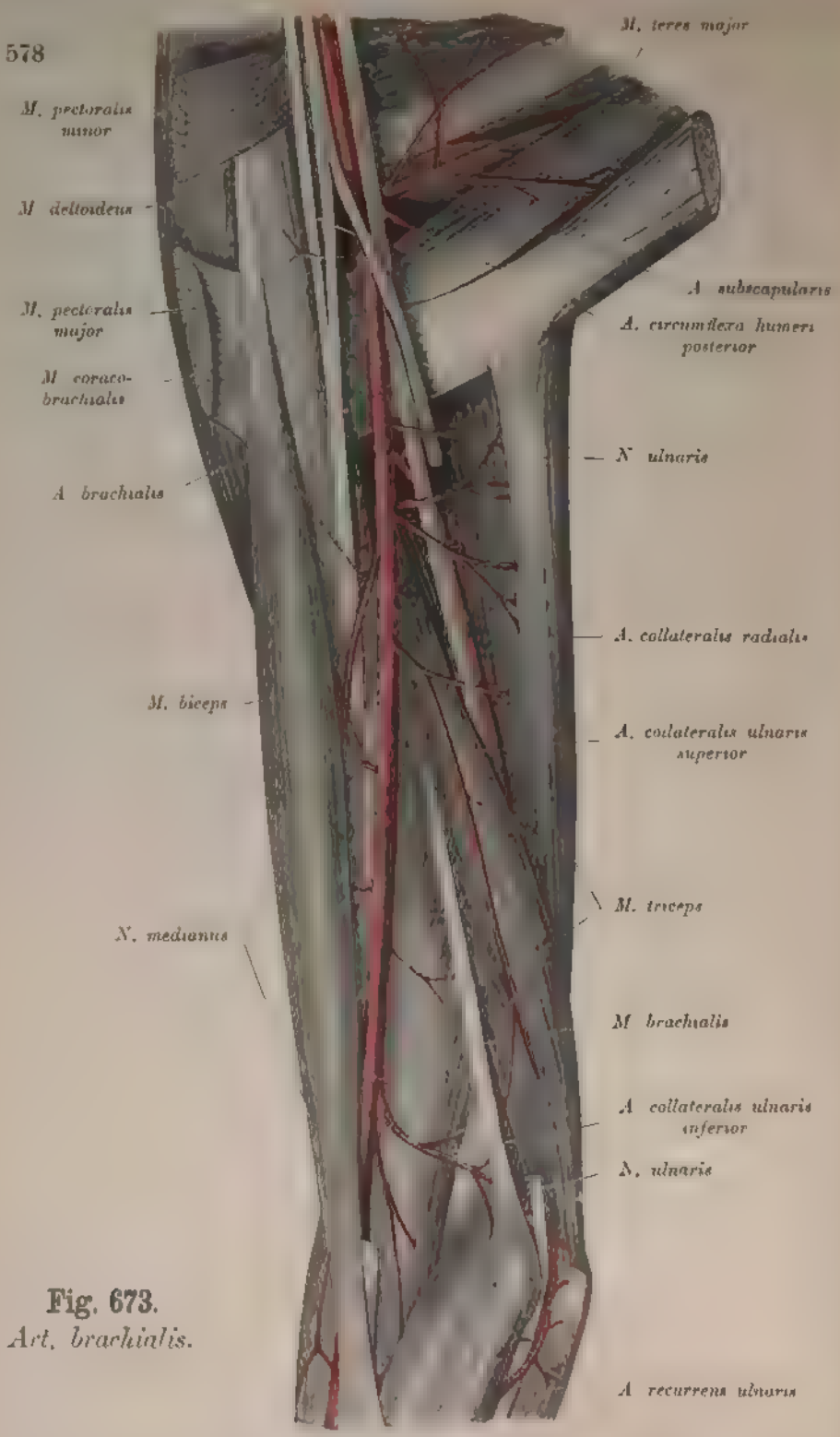

Fig. 673.
Art. brachialis.

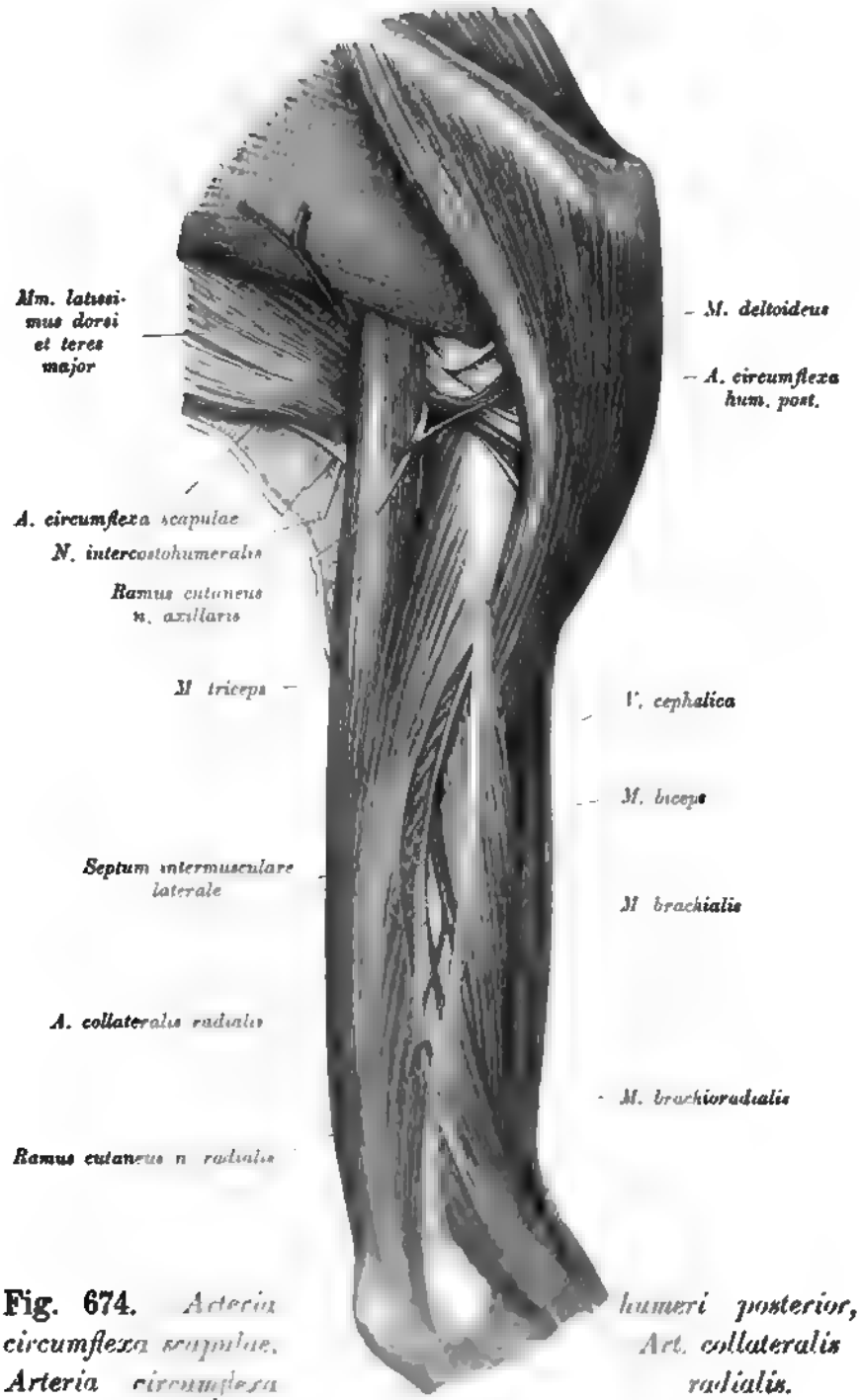

Fig. 674. *Arteria circumflexa scapulae, Arteria circumflexa humeri posterior, Art. collateralis radialis.*

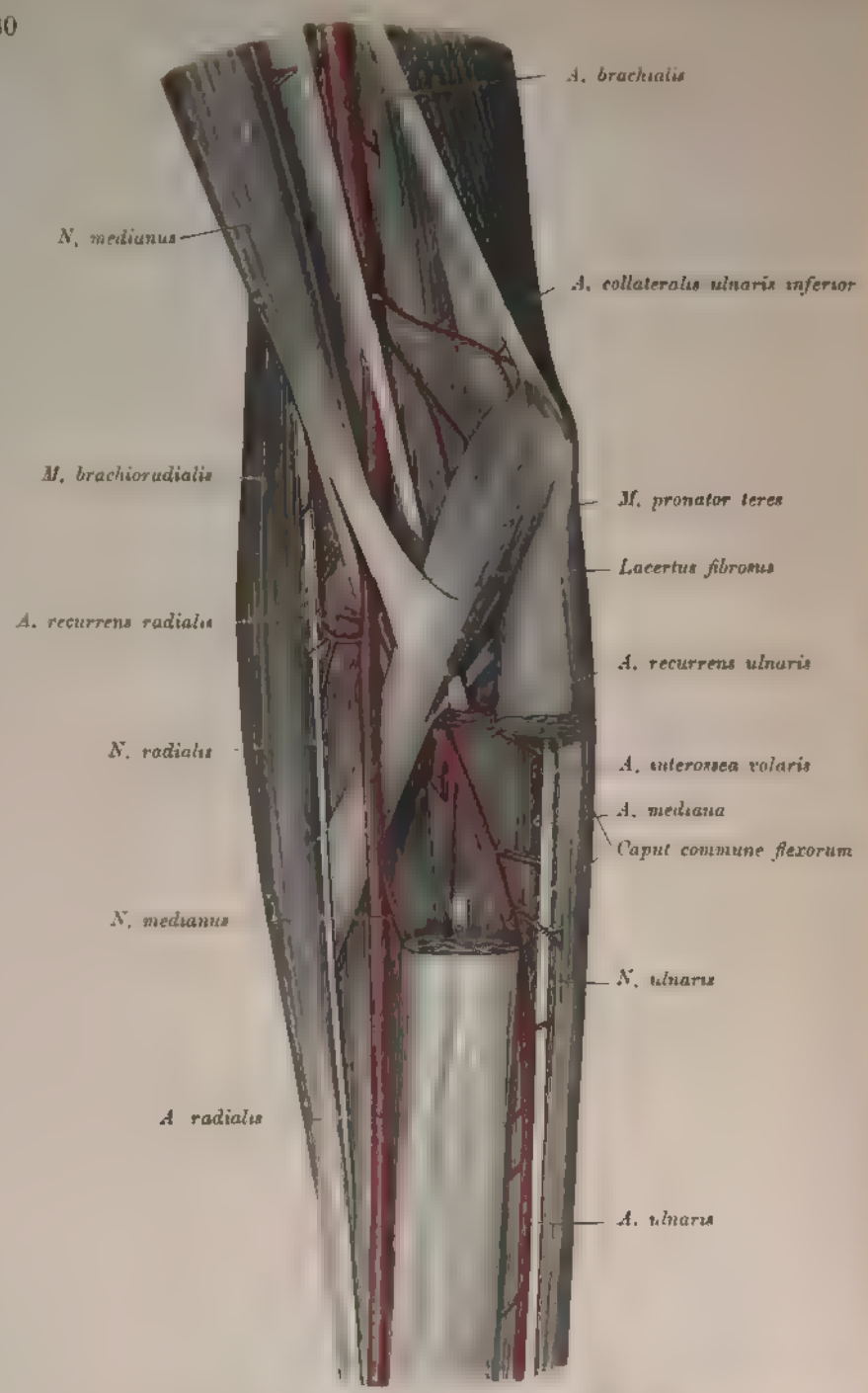

Fig. 675. *Arteriae radialis, ulnaris* und *interossea communis* an ihren Ursprungsstellen.

Vom unteren Rande des *M. pectoralis major* an heißt die *Arteria axillaris* Armarterie, *Art. brachialis*. Sie zieht im *Sulcus bicipitalis medialis* in Begleitung der *Venae brachiales* herab, im oberen Oberarmdrittel den *N. medianus* an der vorderen, den *N. ulnaris* an der inneren Seite. Im Ellbogenbuge verläuft sie unter dem *Lacertus fibrosus* zur Seite der Sehne des *M. biceps*. Außer den Muskelästen sind die folgenden anzuführen:

a) Die *Art. profunda brachii* (Fig. 673) verläuft zwischen dem mittleren und dem kurzen Kopfe des *M. triceps* an der Außenseite des Oberarmes, versorgt den *M. triceps*, dann den Knochen durch eine *A. nutricia humeri* und zieht hierauf als *Art. collateralis radialis* mit dem *N. radialis* weiter. Ein Endast anastomosiert mit der *Art. recurrens radialis*, der andere mit der *Art. collateralis ulnaris inferior*.

b) Die *Art. collateralis ulnaris superior* (Fig. 673) entspringt nahe unter der ersteren und begleitet den *N. ulnaris;* sie versorgt den *M. brachialis* und den *M. triceps* und verbindet sich schließlich mit der *A. collateralis ulnaris inferior* und mit dem *R. recurrens posterior* der *Art. ulnaris*.

c) Die *Art. collateralis ulnaris inferior* (Fig. 675) zieht gegen den *Condylus medialis*, versorgt die hier entspringenden, zumal die oberflächlichen Muskeln, anastomosiert mit dem *R. recurrens anterior* der *Art. ulnaris*, an der hinteren Fläche des Oberarmes mit der *Art. profunda brachii*.

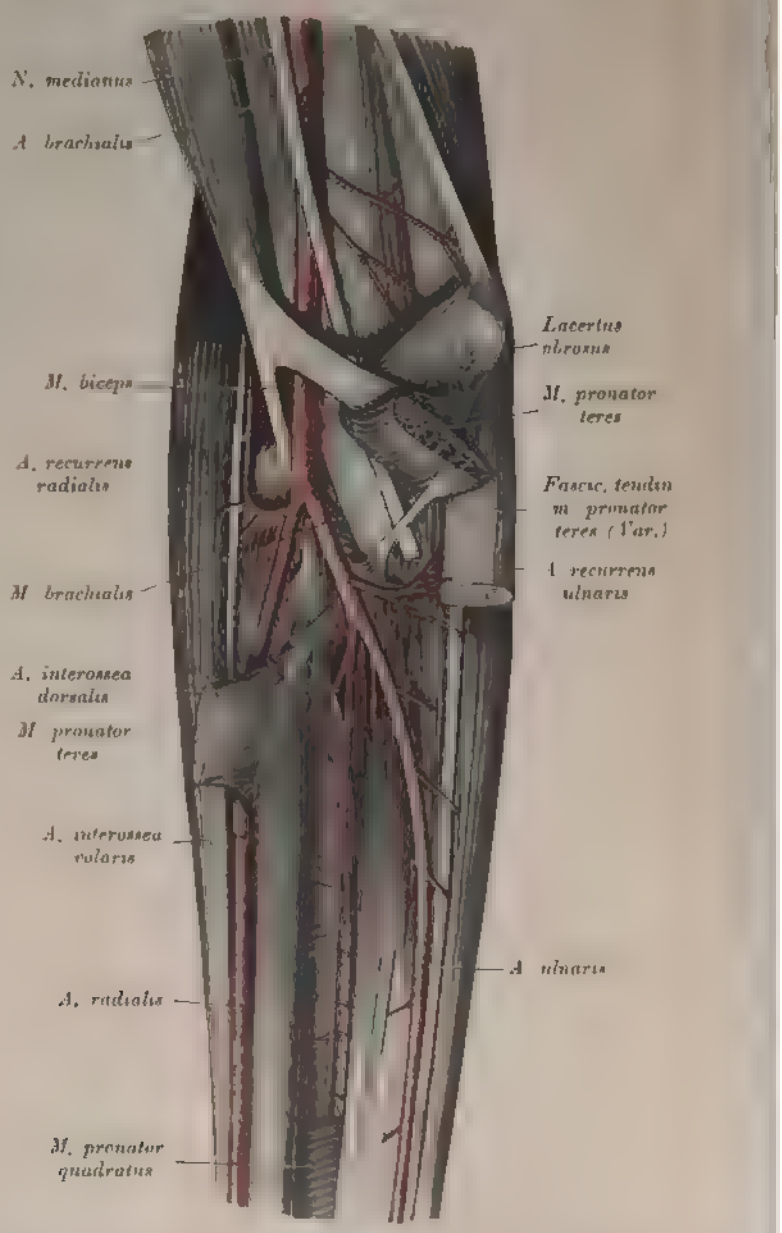

Fig. 676. Ursprung und Verlauf der *Arteria radialis, ulnaris* und *interossea*.

Die *Arteria brachialis* liegt im Ellbogenbuge auf dem *M. brachialis internus*, an der Innenseite der Sehne des *M. biceps*. Sie gibt in der hier angegebenen Reihenfolge ab:

a) Die *Art. radialis, b)* die *Art. recurrens ulnaris* und spaltet sich hierauf in die *Art. ulnaris* und *interossea communis*.

a) Die Armspindelarterie, *Art. radialis*, verläuft in der oberen Hälfte des Vorderarmes zwischen *M. brachioradialis* und *M. pronator teres* (Fig. 676), in der unteren Hälfte hingegen zwischen *M. brachioradialis* und *M. flexor carpi radialis*. An der Handwurzel gelangt sie zwischen *Proc. styloideus radii* und *Os scaphoideum* auf den Handrücken, woselbst die Sehnen des *M. abductor pollicis longus* und *M. extensor pollicis brevis* über ihr liegen, dringt zwischen den Basen der Mittelhandknochen des Daumens und Zeigefingers in die Hohlhand, um daselbst mit dem tiefen Aste der *Art. ulnaris* den *Arcus volaris profundus* zu bilden. Ihre Äste sind:

Der *Ramus recurrens radialis* (Fig. 675 u. Fig. 676) zur Verbindung mit dem vorderen Endaste der *Art. collateralis radialis;*

die *Rami musculares* zu den benachbarten Muskeln;

der *Ramus volaris superficialis* zu den Muskeln des Daumenballens, in der Regel auch zur Bildung des *Arcus volaris sublimis*.

Auf dem Handrücken erzeugt die *Art. radialis:*

den *Ramus carpeus dorsalis* (Fig. 682), welcher mit den Zweigen der *Art. interossea dorsalis* das *Rete carpi dorsale* bilden hilft;

die *Art. metacarpea dorsalis prima*, welche beide Seiten des Daumens und die Radialseite des Zeigefingers versorgt.

Die Arterie gibt zwischen dem *M. interosseus dorsalis I* und dem *Adductor pollicis* die *Art. princeps pollicis* und hierauf drei *Aa. metacarpeae volares* ab (vgl. pag. 588).

b) Die *Art. recurrens ulnaris*, welche sich gewöhnlich in zwei Äste spaltet, in den *Ramus recurrens anterior*, welcher zum *Condylus humeri internus* zurückgeht, um mit der *Art. collateralis ulnaris inferior* zu anastomosieren; den *Ramus recurrens posterior*, den stärkeren, welcher hinter dem *Condylus medialis internus* sich mit der *Art. collateralis ulnaris superior* verbindet.

c) Die Ellbogenarterie, *Art. ulnaris* (Fig. 676), verläuft auf und neben dem *M. flexor digitorum communis profundus*, zwischen welchem und dem *M. ulnaris internus* sie zur Handwurzel zieht. Sie gelangt über dem queren Handwurzelbande, dicht am *Os pisiforme*, zur Hohlhand, woselbst sie zumeist zwei *Rami profundi* abgibt (Fig. 679). Die Fortsetzung des Stammes bildet mit dem *Ramus superficialis* der *Art. radialis* den *Arcus volaris sublimis;* die ersteren mit dem Endstücke der *Art. radialis* den *Arcus volaris profundus*. Die *Art. ulnaris* erzeugt mehrere *Rami musculares* für die benachbarten Muskeln, deren einer die *Ulna* mittels einer *Art. nutricia* versorgt.

Der letzte Zweig der *Art. ulnaris*, vor deren Spaltung, ist der *Ramus dorsalis*, für die Bildung des *Rete carpi dorsale* bestimmt.

d) Die *Art. interossea communis* (Fig. 676), welche sich bald nach ihrem Ursprunge in die *Art. interossea dorsalis* und *Art. interossea volaris* teilt. Die *Art. interossea dorsalis* (Fig. 677) durchbohrt die *Membrana interossea*, schickt den *Ramus recurrens* zur hinteren Ellbogengegend, lagert sich auf dem *M. abductor* und *extensor pollicis longus*, gibt zahlreiche Muskelzweige ab und geht schließlich in dem *Rete carpi dorsale* auf. Die *Art. interossea volaris* (Fig. 676) zieht dicht an der *Membrana interossea* bis zum *M. pronator quadratus*, gelangt unter diesen, gibt einen Ast zum *Rete carpi volare* und geht durch die *Membrana interossea* als *Ram. perforans inferior* an die Außenseite des Vorderarmes, woselbst sie in das *Rete carpi dorsale* einmündet.

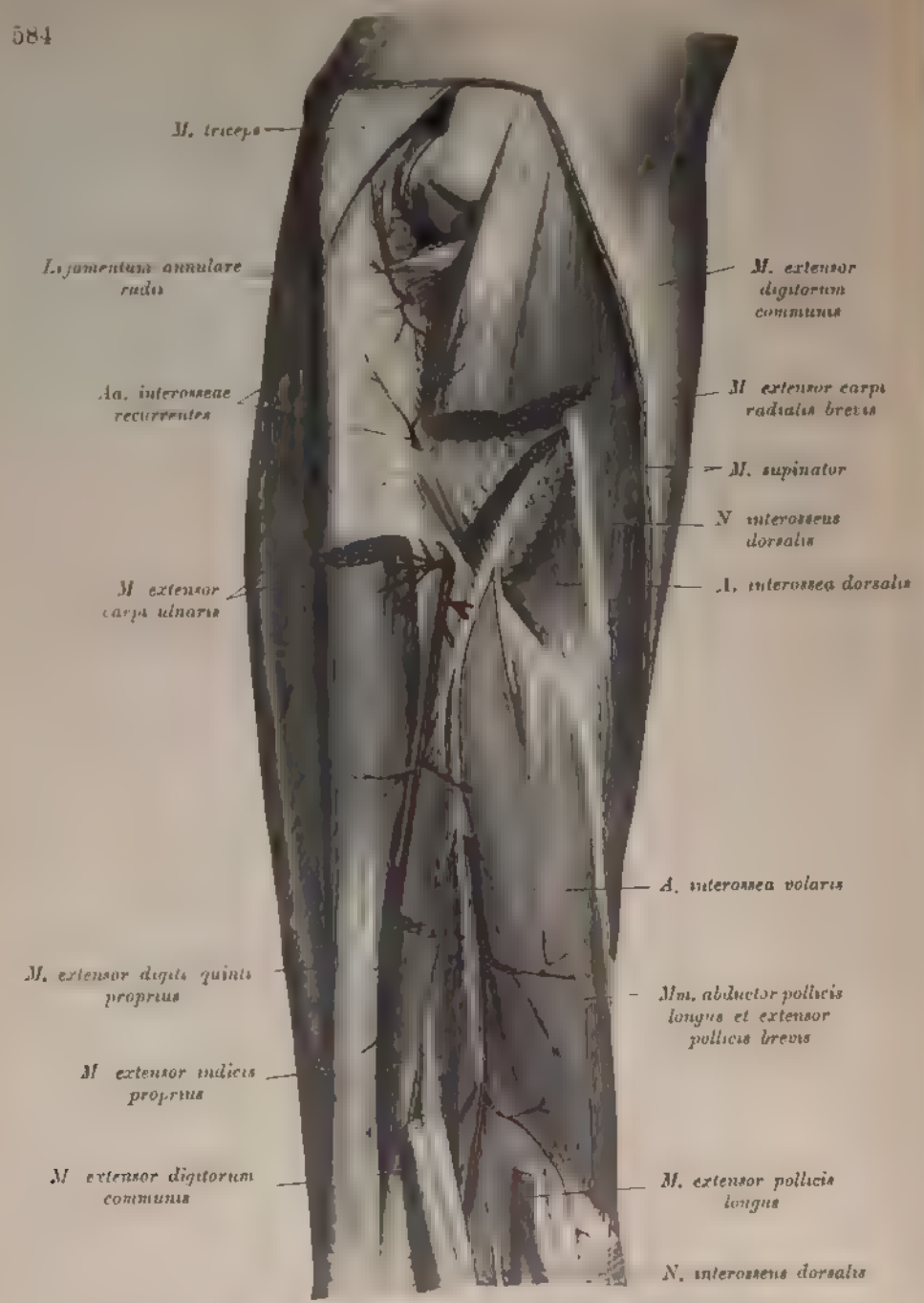

Fig. 677. *Arteria interossea dorsalis et volaris.*

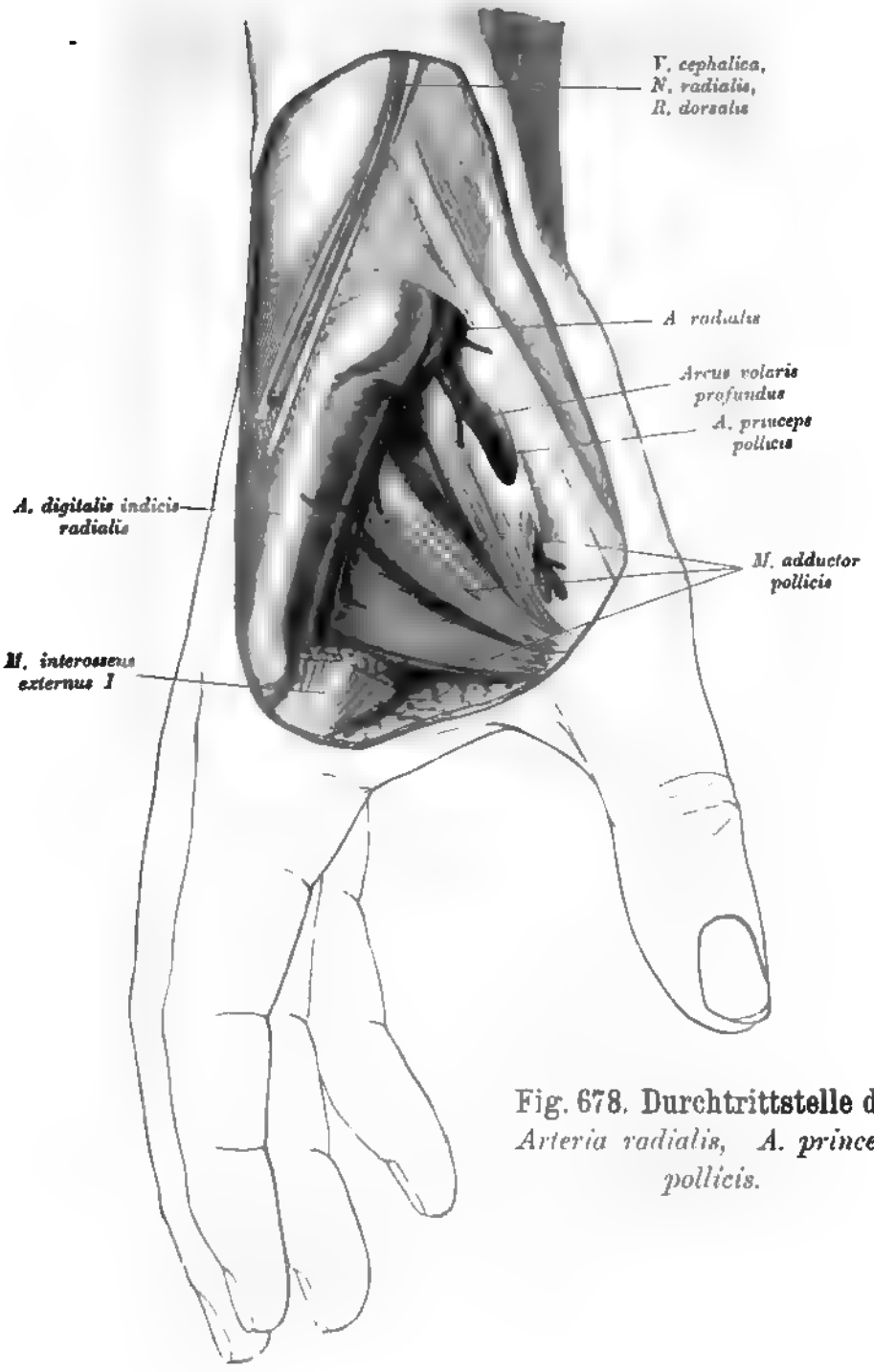

Fig. 678. **Durchtrittstelle der** *Arteria radialis,* ***A. princeps pollicis.***

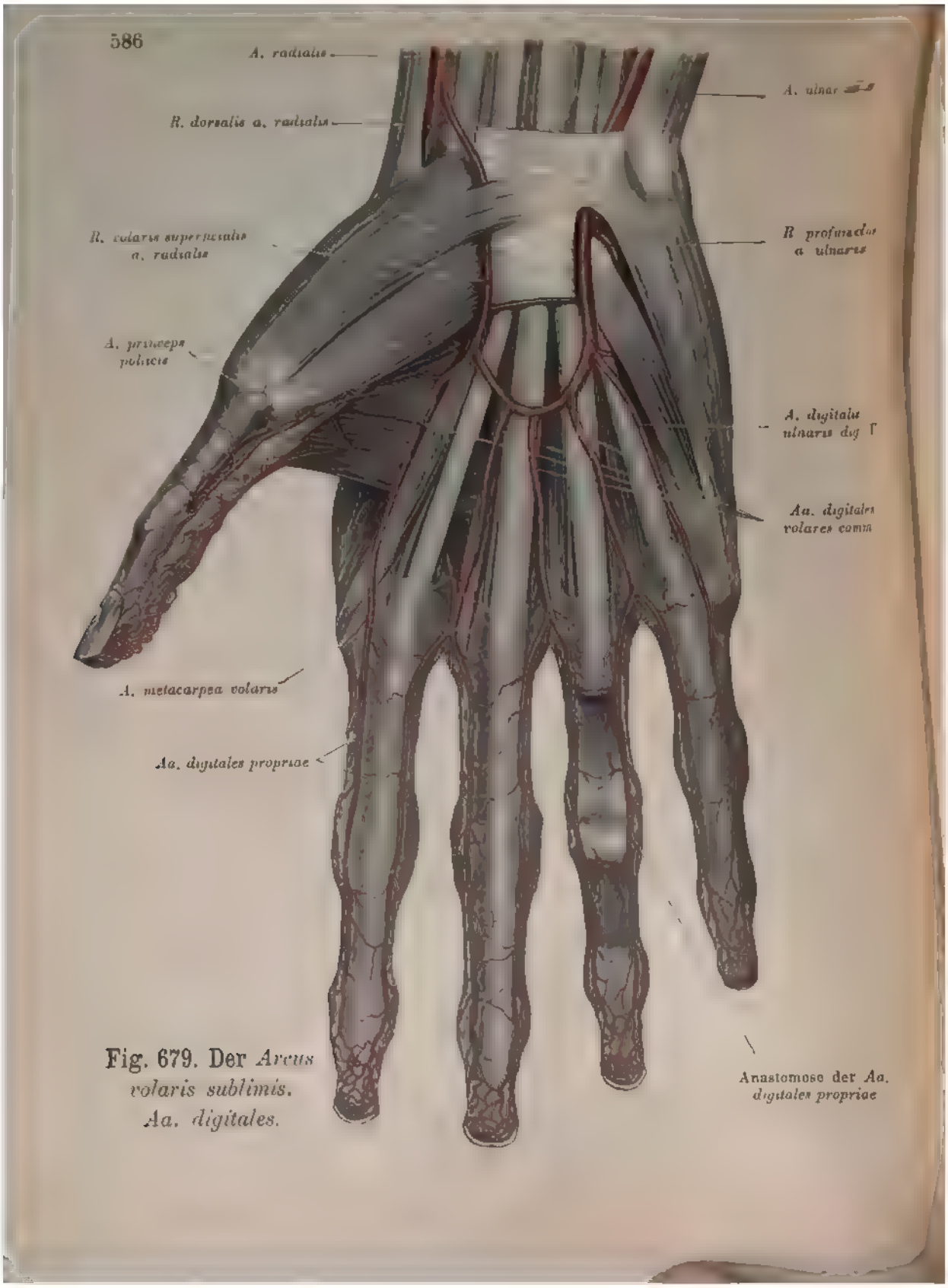

Fig. 679. Der *Arcus volaris sublimis.* *Aa. digitales.*

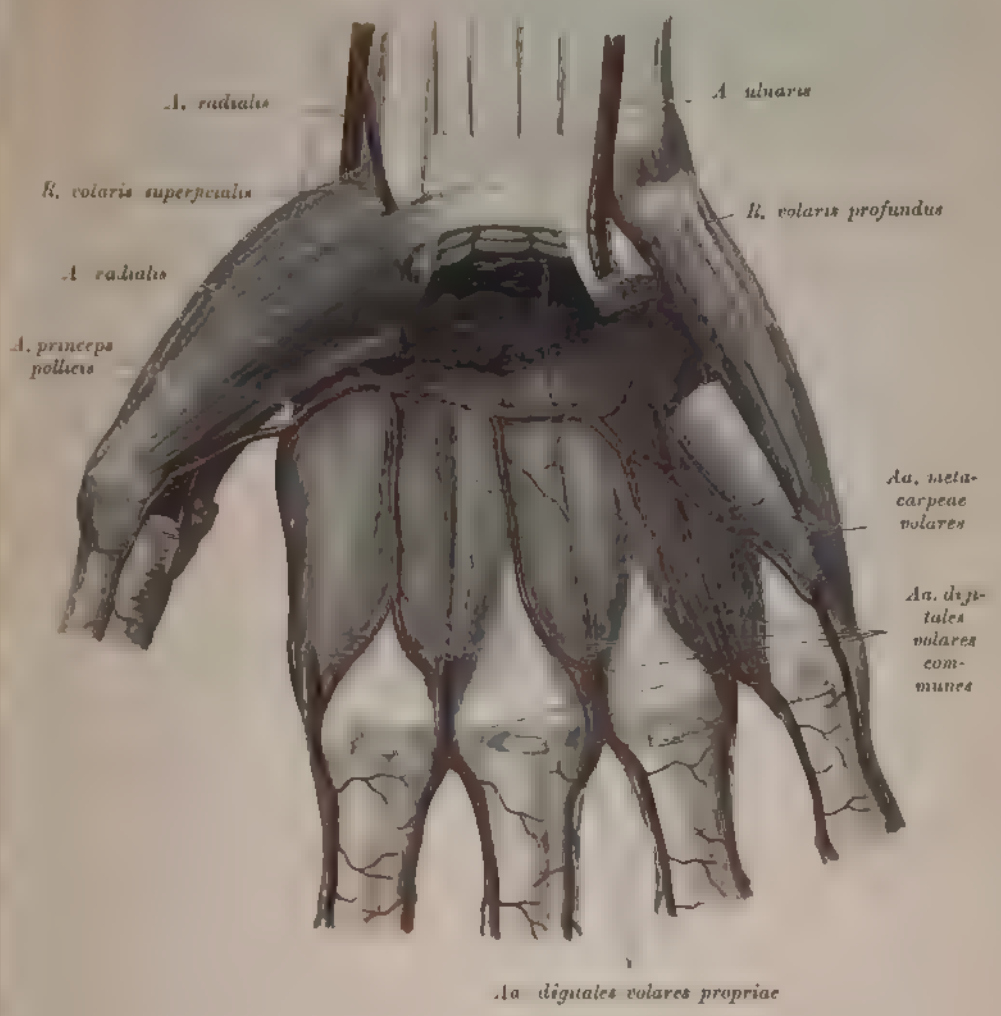

Fig. 680. *Arcus volaris profundus, Aa. metacarpeae volares.*

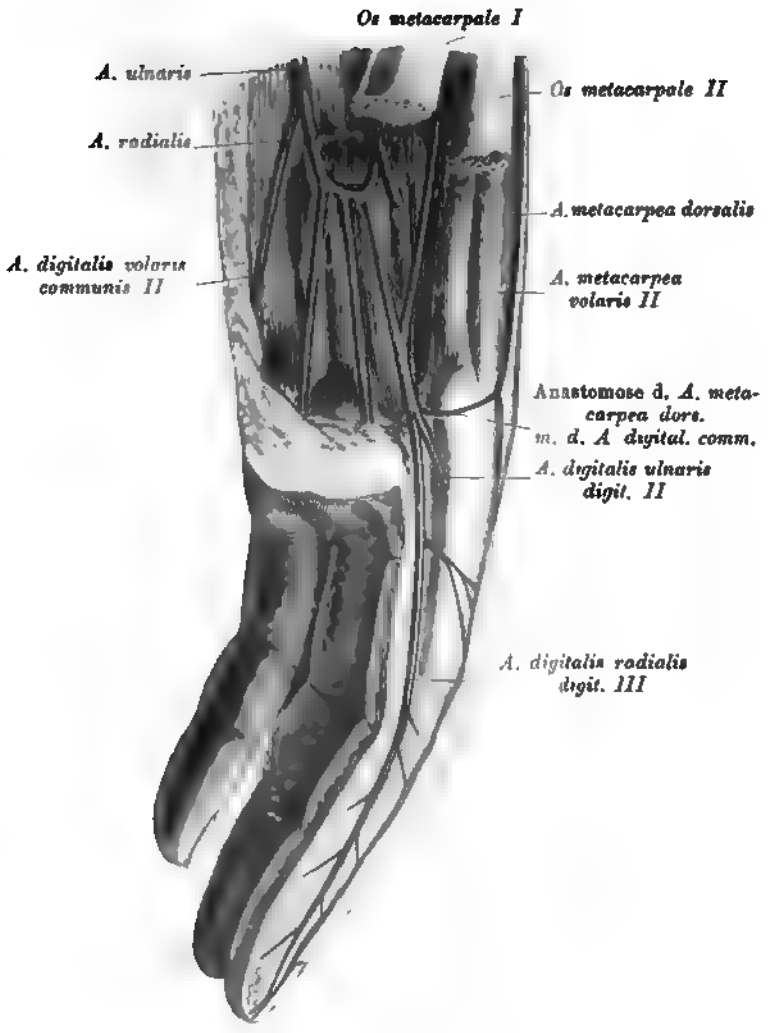

Fig. 681. Verbindung der *Arteria digitalis communis* mit der *Arteria metacarpea volaris et dorsalis.*

Der oberflächliche Hohlhandbogen, *Arcus volaris superficialis* (Fig. 679), richtet seine Konvexität gegen die Finger; er wird durch den oberflächlichen Hohlhandast der *Arteria radialis*, vorwiegend aber durch jenen der *Art. ulnaris* erzeugt. Aus seiner Konvexität entstehen drei bis vier *Arteriae digitales volares communes*, welche sich in die *Arteriae digitales volares propriae* spalten, um die einander zugekehrten Flächen je zweier Finger bis an deren Spitze hin zu versorgen.

Der tiefliegende Hohlhandbogen, *Arcus volaris profundus* (Fig. 680), wird vorwiegend von der *Art. radialis* gebildet. Er erzeugt drei *Arteriae metacarpeae volares* in den *Interstitiis interosseis* der vier Finger, welche *Rami interossei perforantes* zum Handrücken senden und in die *Arteriae digitales volares communes* einmünden.

Aus dem *Rete carpi dorsale* (Fig. 682) entspringen nur drei *Arteriae metacarpeae dorsales*, indem die erste direkt aus der *Art. radialis* hervorgeht; diese teilt sich in drei Zweige, die übrigen hingegen in je zwei.

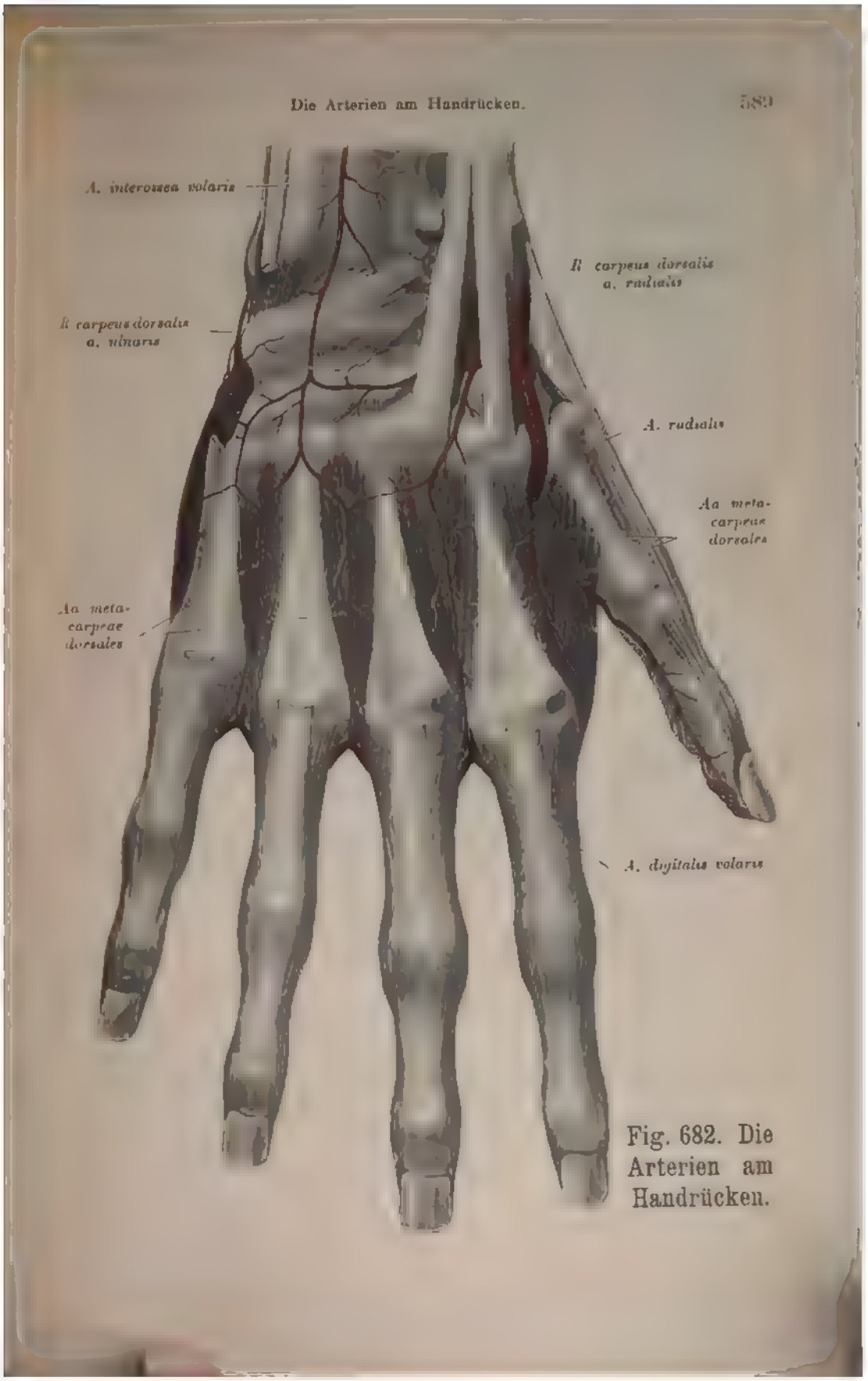

Fig. 682. Die Arterien am Handrücken.



Fig. 683. Segment der Brustaorta mit injizierten *Vasa vasorum*.

(Ansicht von hinten.)

Die *Aorta thoracalis* gibt zahlreiche, aber vorwiegend kleine Äste ab. Dieselben sind:

a) Die *Arteriae bronchiales posteriores* (Fig. 684 und 685) zur hinteren Wand der Luftröhrenäste; die *dextra* entsteht häufig aus der dritten oder vierten *Art. intercostalis dextra*. Die *Arteriae bronchiales anteriores* stammen aus der *Art. mammaria interna*.

b) Die *Arteriae oesophageae*, 2—4 an der Zahl.

c) Die *Arteriae mediastinales* zur Pleura des hinteren Mittelfelles. Diese wie die vorigen versorgen auch die hintere Wand des Herzbeutels mittels der *Rami pericardiaci posteriores*.

d) Die *Arteriae intercostales* (Fig. 684) für die neun unteren Zwischenrippenräume und für den unteren Rand der letzten Rippe, indem die zwei oberen aus dem *Truncus costocervicalis* der *Art. subclavia* versorgt werden. Jede derselben teilt sich in einen *Ramus dorsalis* und einen *Ramus intercostalis*. Der erstere gelangt zwischen je zwei Wirbelquerfortsätzen zu den Rückenmuskeln, versieht überdies die *Medulla spinalis* und deren Hüllen mittels Zweigchen, welche durch die *Foramina intervertebralia* eindringen. Der *Ramus intercostalis* zieht im *Sulcus costae* der nächst höheren Rippe vorwärts gegen das Brustbein; er schickt den *Ramus supracostalis* zum oberen Rande der nächst unteren Rippe und vereinigt sich schließlich mit der *Art. intercostalis anterior* aus der *Art. mammaria interna*. Der *Ramus intercostalis* versorgt die Zwischenrippenmuskeln, den *M pectoralis major*, *M. serratus anticus major* und die Rippenursprünge der Bauchmuskeln, beim Weibe überdies die Brustdrüse.

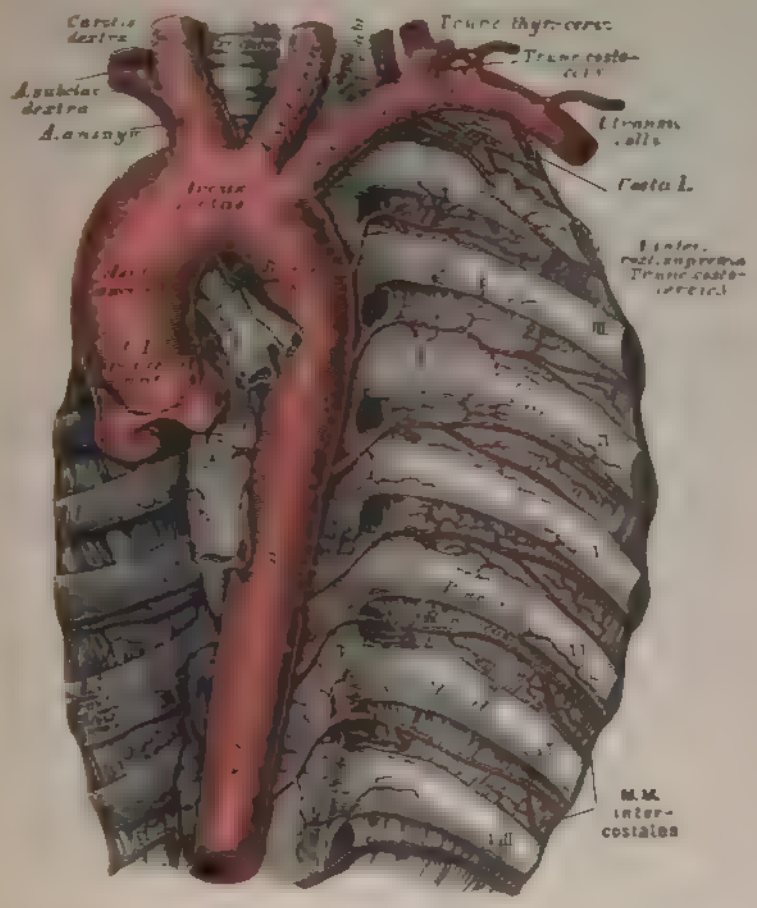

Fig. 684. Verlauf und Verästelung der absteigenden Brustaorta.

Die Ursprungsstellen je zweier *Arteriae intercostales* rücken einander am hinteren Umfange der Brustaorta desto näher, je tiefer sie liegen. Es können auch mehrere *Arteriae intercostales* aus einem gemeinschaftlichen Stamme hervorgehen. Die oberen *Arteriae intercostales* entspringen tiefer als der Zwischenrippenraum liegt, welchem sie angehören; während die mittleren einen rechtwinkeligen Ursprung haben, die unteren hingegen unter spitzen Winkeln hervorgehen.

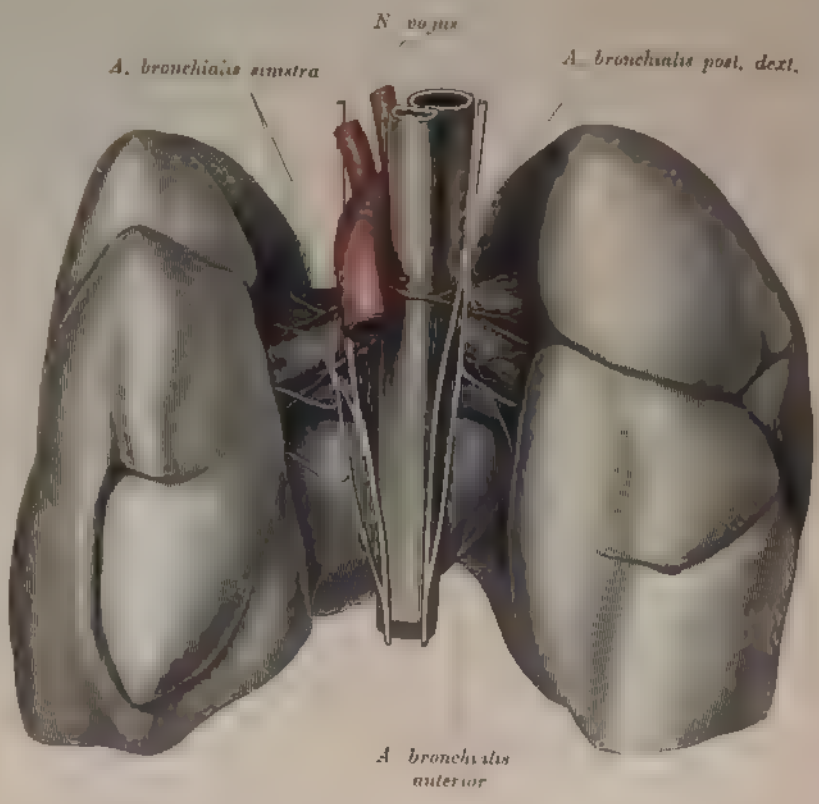

Fig. 685. *Aa. bronchiales.*

(Ansicht von hinten.)

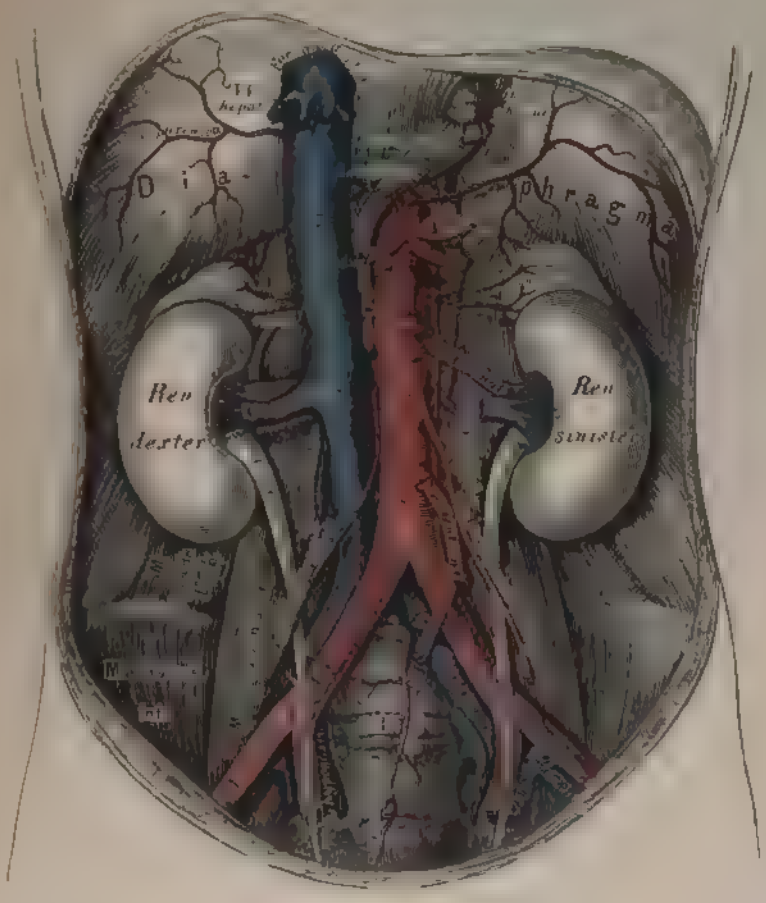

Fig. 686. Verlauf und Verästelung der Bauchaorta.

Die *Aorta abdominalis* entsendet aus ihrem vorderen Umfange drei unpaarige, seitlich eine Anzahl paariger Äste. Die unpaarigen Äste sind:

1. Die *Art. coeliaca*. Sie entspringt noch zwischen den Zwerchfellschenkeln, geht über dem oberen Rande der Bauchspeicheldrüse etwas nach links und gibt zunächst zwei *Arteriae phrenicae* ab. Diese verzweigen sich in den Nebennieren und im Lenden- und Rippenanteile des Zwerchfelles und anastomosieren sowohl miteinander wie mit den *Arteriae intercostales* aus der Brustaorta und *Arteriae musculophrenicae* aus den *Arteriae mammariae internae*).

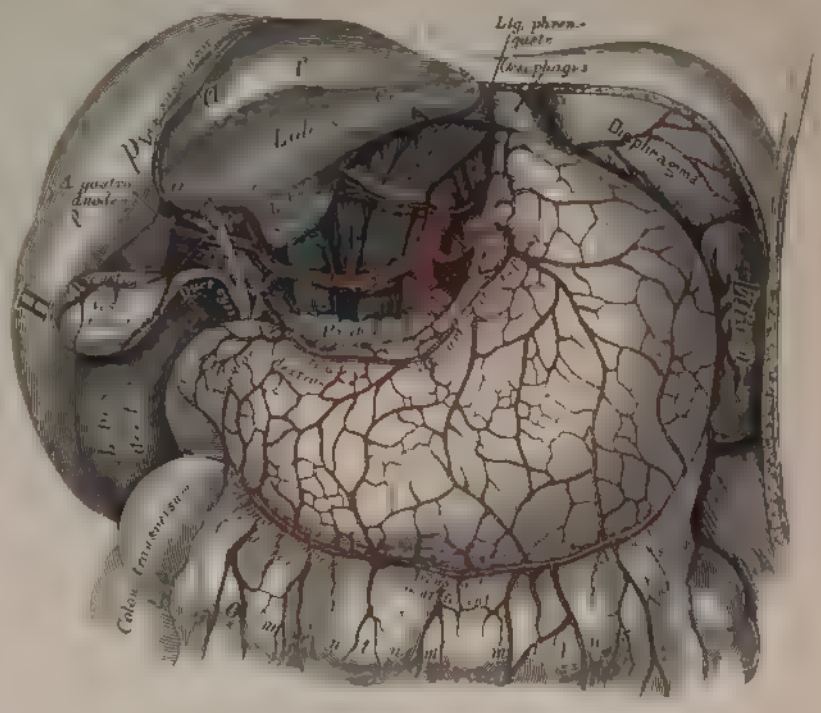

Fig. 687. Die Äste der *Arteria coeliaca*.

(Ansicht nach Entfernung des kleinen Netzes.)

Rechts von der Kardia zerfällt die *Art. coeliaca* in drei Zweige:

a) Art. gastrica sinistra, welche in der kleinen Magenkrümmung von links nach rechts zieht und deren Zweige an der vorderen und hinteren Magenfläche mit der *Art. gastrica dextra*, den *Aa. gastroepiploicae* und den *Vasa brevia* der *A. lienalis* Anastomosen eingeben.

b) Art. hepatica communis, welche sich vor ihrem Eintritte in das *Lig. hepatoduodenale* in die *Art. hepatica propria* und die *Art. gastroduodenalis* spaltet. Der Stamm des letzteren Gefäßes entsendet zum kleinen Magenbogen die *Art. gastrica dextra* (ein Nebenzweig ist die *Art. pylorica*). Die *Art. hepatica propria* betritt, in zwei Zweige gespalten, die Leberpforte. Der *Ramus dexter* versieht die Gallenblase mit der *Art. cystica* und dringt in den rechten und in beide kleinen Leberlappen ein; der *Ramus sinister* geht zum linken Leberlappen

Fig. 688. Die Äste der *Arteria coeliaca*.

(Ansicht bei aufwärts gekehrtem Magen.)

Die *Art. gastroduodenalis* teilt sich hinter dem *Pylorus* wieder in zwei Zweige:

Art pancreaticoduodenalis superior für den Kopf des *Pancreas* und den Zwölffingerdarm;

Art. gastroepiploica dextra, am großen Magenbogen von rechts nach links verlaufend. Sie gibt ihre Äste dem Magen und dem großen Netze und verbindet sich mit der *Art. gastroepiploica sinistra*.

c) Art lienalis verläuft nach links zur Milz und erzeugt:

Die *Art. gastroepiploica sinistra* und 4—6 *Vasa brevia* zum Magengrunde.

Durch den Zusammenfluß der genannten Arterien entsteht am kleinen Magenbogen der *Arcus arteriosus ventriculi superior*, am großen Magenbogen der *Arcus arteriosus ventriculi inferior*.

2. Die obere Gekrösarterie, *Art. mesenterica superior* (Fig. 689), entspringt unmittelbar unter der *Art. coeliaca*, zieht hinter dem Kopfe des *Pancreas* zur Wurzel des Gekröses und versorgt durch etwa zwanzig Äste den größten Teil des Darmes. Sie bildet:

a) die *Art. pancreaticoduodenalis inferior* für das untere Querstück des *Duodenum* und den Kopf des *Pancreas*;

b) die 16—18 *Arteriae jejunales et ileae* für den Dünndarm;

c) die *Art. ileocolica* zum Endstücke des Dünn- und Anfangsstücke des Dickdarmes mit einem Nebenzweige, der *Art. appendicularis*, für den *Processus vermiformis*;

d) die *Art. colica dextra* für das *Colon ascendens*, welche jedoch nicht konstant ist;

e) die *Art. colica media* für das *Colon transversum*.

Die *Arteriae jejunales et ileae* verlaufen zwischen beiden Gekrösblättern zu den betreffenden Darmstücken. Jede derselben teilt sich in zwei Zweige, welche mit jenen der nächsten bogenförmig anastomosieren. Aus den Bogen entspringen kleinere Äste, welche sich wie die höher oben gelegenen verhalten, und diese Anastomosen wiederholen sich ein drittes Mal, so daß man im Gekröse drei Kategorien von Bogenanastomosen unterscheiden kann, an den *Arteriae ileae* deren sogar ein bis zwei mehr.

Aus den kleinsten Gefäßarkaden gehen endlich die *Ramuli intestinalis* hervor, welche das Darmrohr umgreifen und dessen Wand versorgen. Auch die *Art. ileocolica*, *colica dextra* und *colica media* erzeugen untereinander größere Gefäßarkaden, zumal an den Winkeln zwischen *Colon ascendens* und *transversum* und zwischen *Colon transversum* und *descendens* deren zwei bis drei.

3. Die untere Gekrösarterie, *Art. mesenterica inferior* (Fig. 690), zerfällt bald nach ihrem Ursprunge in drei Zweige: in die *Colica sinistra* zum *Colon descendens*, die *Art. sigmoidea* zur *Flexura sigmoidea* und die *Art. haemorrhoidalis superior* zum *Colon sigmoideum* und *Rectum*. Auch diese Zweige bilden bogenförmige Gefäßanastomosen. Die *Art. colica sinistra* anastomosiert unmittelbar mit der *Art. colica media*.

Die paarigen Äste der Bauchaorta sind:

1. Die Nebennierenarterien, *Arteriae suprarenales* (Fig. 686).

2. Die Nierenarterien, *Arteriae renales* (Fig. 686), welche unterhalb der *Art. mesenterica superior* entspringen, die *Art. capsularis* zur Fettkapsel der Niere, ferner kleine Zweige zum Nierenbecken und zum *Ureter* abgeben und hierauf in das Nierenparenchym eindringen.

3. Die *Arteriae spermaticae internae* (Fig. 686), deren linke aus der Aorta unter der linken *Art. renalis* entspringt, während die rechte manchesmal aus der rechten *Art. renalis* hervorgeht. Sie gelangen beim Manne durch den Leistenkanal mit dem Samenstrange in die Hoden; beim Weibe gehen sie als *Aa. ovaricae* zu den Ovarien und längs den Tuben zum *Uterus,* um mit je einem Aste der *Art. uterina* zu anastomosieren (Fig. 693).

4. Die Lendenarterien, *Arteriae lumbales* (Fig. 686), bilden fünf aus dem hinteren Umfange der Aorta entspringende Paare, welche hinter den *M. psoas major* nach außen gehen. Jede derselben teilt sich in je einen *Ramus posterior,* mit dem *Ramus spinalis* für das Rückenmark und dessen Häute, und je einen *Ramus anterior* für die breiten Bauchmuskeln.

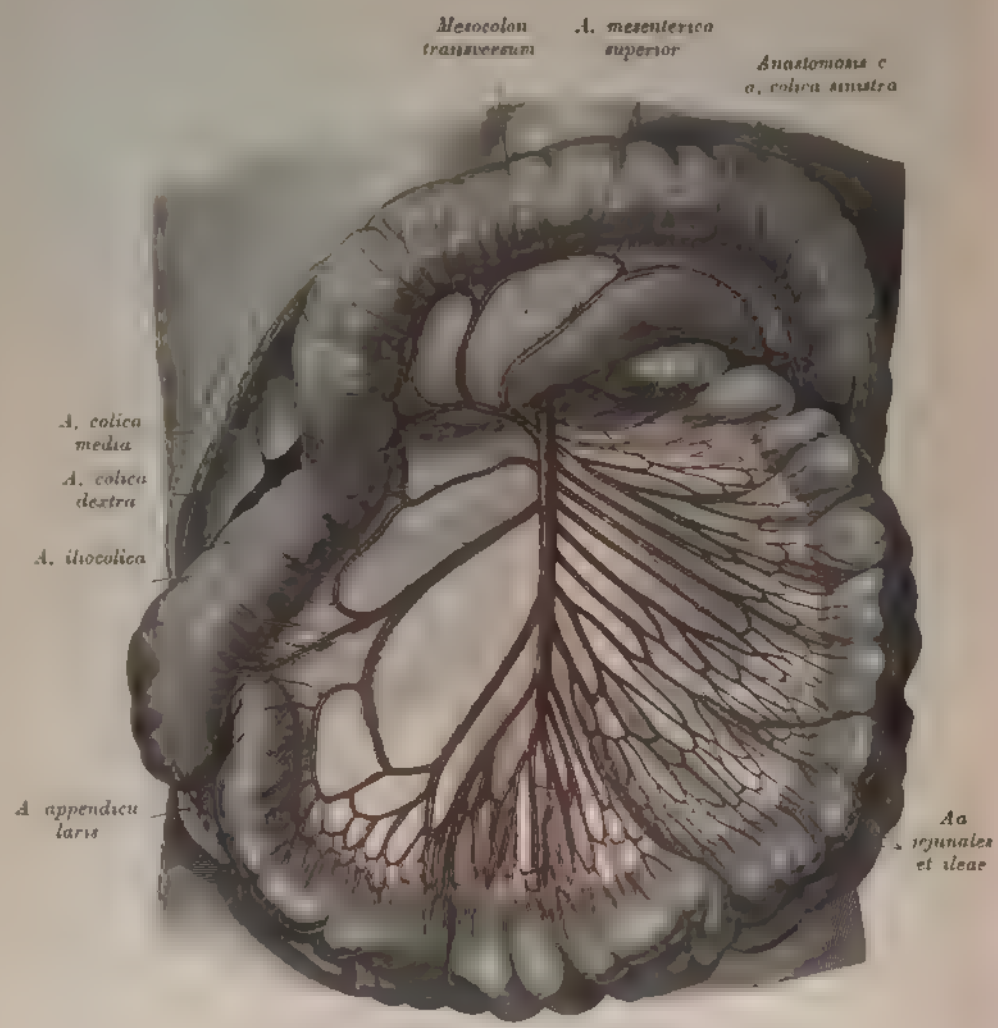

Fig. 689. Verzweigung der *Arteria mesenterica superior*.

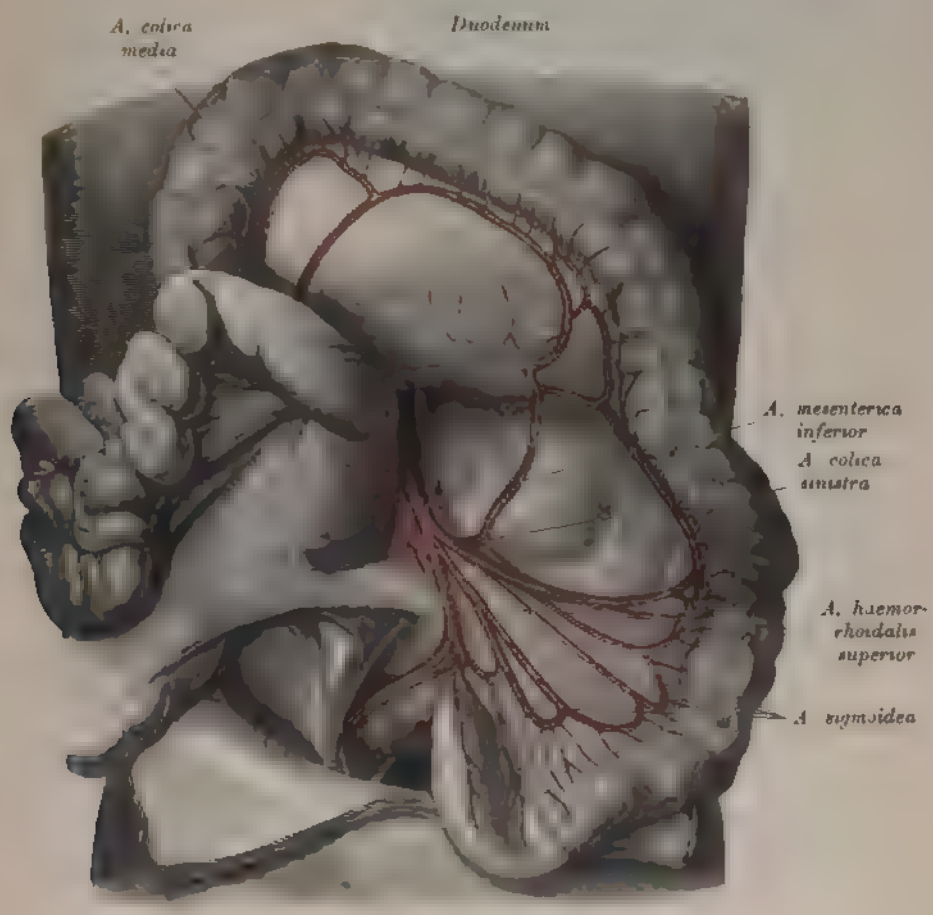

Fig. 690. Verzweigung der *Arteria mesenterica inferior*.

Die *Aorta abdominalis* teilt sich vor dem IV. Lendenwirbel in die beiden *Arteriae iliacae communes.* Diese ziehen gegen die *Articulatio sacroiliaca* herab und zerfallen in der Höhe des *Promontorium* in die *Art. hypogastrica* und die *Art. femoralis.* Das Bauchstück der *Femoralis* heißt auch *Art. iliaca externa.* Zwischen beiden *Arteriae iliacae communes* entspringt die *Art. sacralis media,* welche bis zum Steißbein herabreicht. Sie gibt seitliche Äste ab, welche sich wie *Arteriae lumbales* verhalten, versorgt zum Teil den *M. psoas major,* den *M. iliacus internus* und den Mastdarm.

Die Beckenarterie, *Art. hypogastrica,* gelangt vor der *Articulatio sacroiliaca* in das kleine Becken; ihre Äste sind beim Erwachsenen vordere und hintere, welche die Eingeweide des Beckens, das Gesäß und die äußeren Genitalien mit Blut versorgen.

Die hinteren Äste der *Art. hypogastrica* sind:

a) Die *Art. iliolumbalis* zieht hinter dem *M. psoas major* aus- und aufwärts, gibt den *Ramus iliacus* für den gleichnamigen Muskel und den *Ramus lumbalis* für die Lendenmuskeln ab.

b) Die *Arteriae sacrales laterales,* eine obere größere und eine untere kleinere für den *M. pyriformis, levator ani* und *coccygeus.* Zweige dieser Arterien gelangen durch die vorderen Kreuzbeinlöcher zum Endstücke des Rückenmarkes, andere durch die hinteren Kreuzbeinlöcher zu den langen Rückenmuskeln.

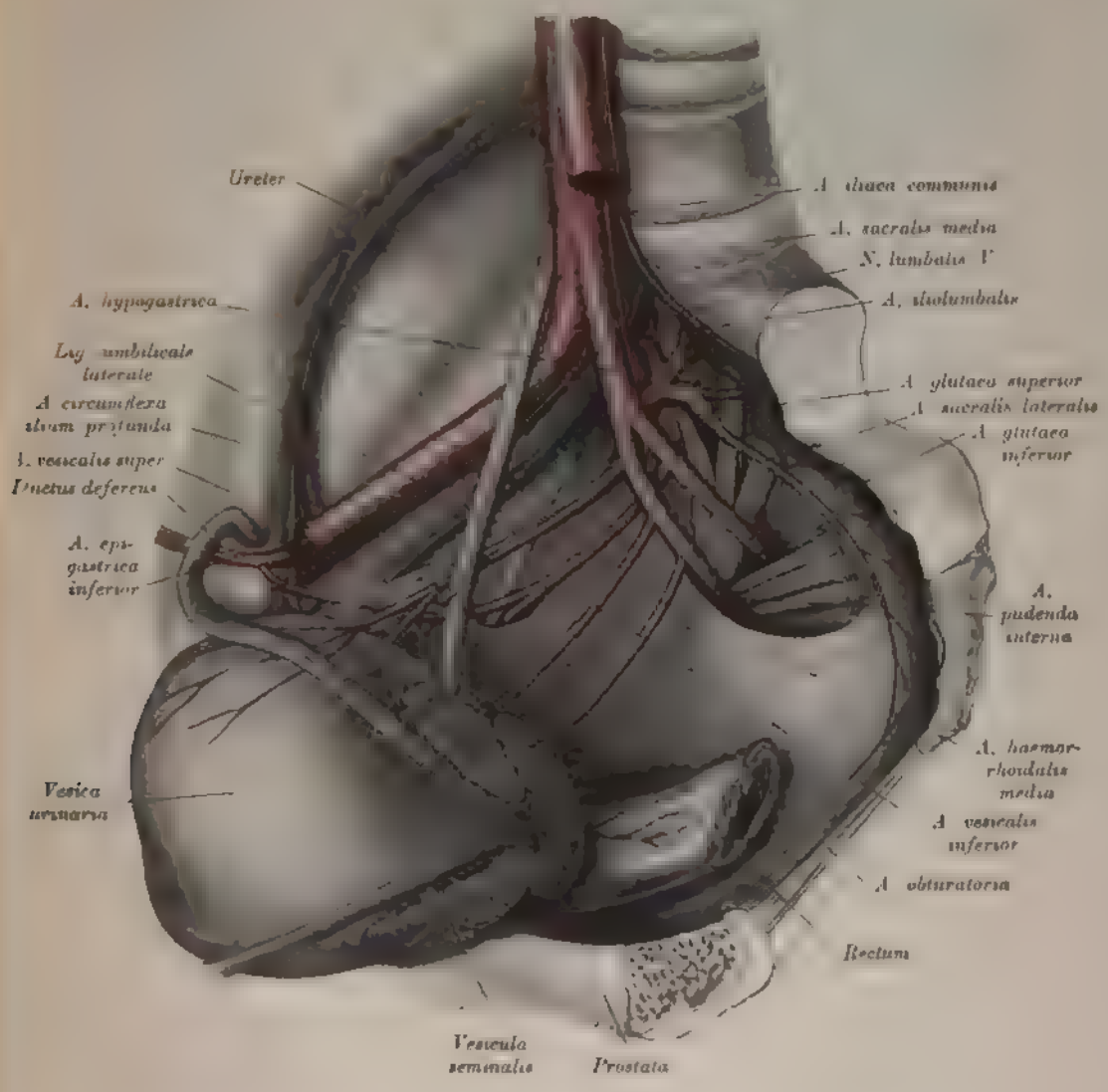

Fig. 691. Verzweigung der *Arteria hypogastrica* in einem männlichen Becken.

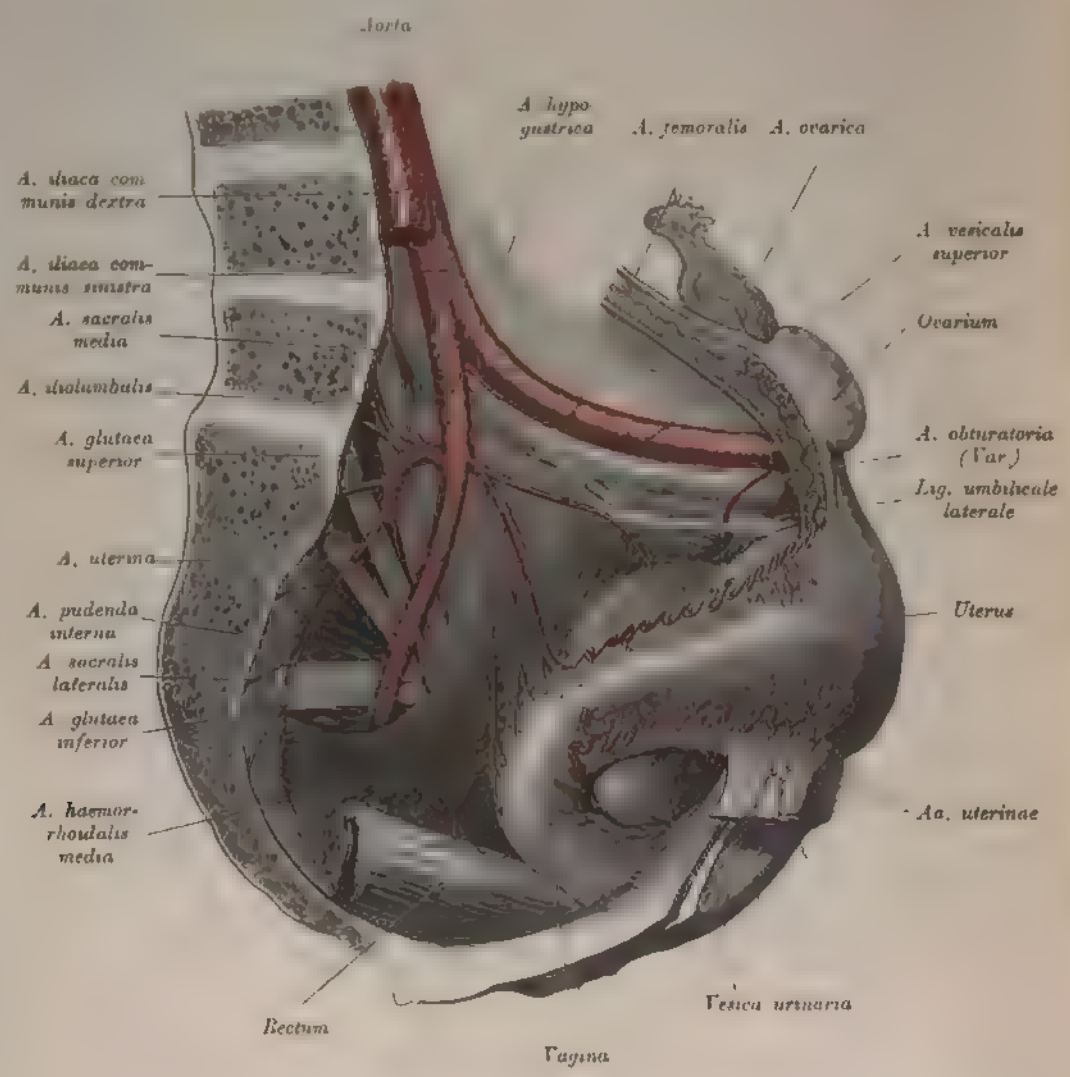

Fig. 692. Verzweigung der *Arteria hypogastrica* in einem weiblichen Becken.

Die *Art. glutaea superior*, der stärkste Ast der *Art. hypogastrica*, dringt über dem *M. piriformis* durch die *Incisura ischiadica major* zu den Gesäßmuskeln; einer ihrer Zweige liegt zwischen *M. glutaeus magnus* und *medius*, der andere stärkere verläuft zwischen *M. glutaeus medius* und *minimus*.

Die vorderen Äste der *Art. hypogastrica* sind:

a) Die *Art. obturatoria* geht in Begleitung des *N. obturatorius* durch den *Canalis obturatorius* und zerfällt am oberen Rande des *M. obturatorius* in einen *Ramus anterior* und einen *posterior*. Der erstere verästelt sich im *M. adductor femoris longus et brevis, pectineus* und *gracilis;* der letztere sendet die *Art. acetabuli* zum *Lig. teres* des Oberschenkelkopfes und löst sich schließlich in den Auswärtsrollern auf. Die *Art. obturatoria* versorgt noch innerhalb des Beckens den *M. iliacus, obturatorius internus* und *levator ani* und sendet den *Ramus anastomoticus* zur Schamfuge.

b) Die *Art. glutaea inferior* verläßt die Beckenhöhle unter dem *M. piriformis* gemeinsam mit dem *N. ischiadicus*, sie versorgt die Auswärtsroller des Oberschenkels und die vom *Tuber ischii* entspringenden Beuger des Unterschenkels. Ein feiner Ast begleitet als *Art. comes* den *N. ischiadicus*.

c) Die *Arteriae vesicales*, eine *superior* und *inferior*, häufig auch eine *media*. Die *superior* versorgt die hintere Wand und den Scheitel der Harnblase; die *inferior* den Blasengrund, die Samenbläschen, die *Prostata* und beim Weibe die *Vagina*.

d) Die *Art. uterina* (Fig. 692—694) zieht in zahlreichen Windungen zum Gebärmutterhalse, steigt am Seitenrande des *Uterus* bis zu dessen Grunde, versorgt auch mit Zweigchen die *Vagina* und die *Portio vaginalis uteri* und anastomosiert schließlich mit der *Art. ovarica*. Ein im *Lig. teres* verlaufender Zweig gelangt in den Leistenkanal und verbindet sich mit der *Art. epigastrica inferior*.

e) Die *Art. pudenda interna* (Fig. 691, 692, 695—697) verläßt durch das *Foramen ischiadicum majus* die Beckenhöhle und gelangt durch das *Foramen ischiadicum minus* an die Seitenwand der *Fossa ischiorectalis*. Sie zieht an der Innenfläche des Sitzbeines herab, krümmt sich nach vorne und oben gegen den Schambogen und zerfällt hier in die *Art. profunda* und *Art. dorsalis penis* s. *clitoridis*.

Die Zweige der *Art. pudenda interna* sind:

1. Die *Art. haemorrhoidalis media* noch innerhalb der Beckenhöhle;

2. die *Arteriae haemorrhoidales inferiores*, zwei bis drei an der Zahl, gelangen durch das *Cavum ischiorectale* zum *M. levator ani* und zum After;

3. die *Art. perinei*, welche beim Manne die *Arteriae scrotales posteriores*, beim Weibe die *Arteriae labiales posteriores* abgibt;

4. die *Art. transversa perinei*, für die Gegend zwischen *Anus* und *Bulbus urethrae*, ist entweder ein Zweig der *Art. perinei* oder der *Art. pudenda interna*;

5. die *Art. bulbi urethrae* versorgt den *Bulbus urethrae* und die Cowperschen Drüsen;

6. die *Art. profunda penis (clitoridis)* dringt in den Anfangsteil des entsprechenden *Corpus cavernosum* (siehe Fig. 696) ein;

7. die *Art. dorsalis penis (clitoridis)* zieht in dem Rücken am Penis resp. Clitoris vorwärts und begleitet mit der gleichnamigen Arterie der anderen Seite die Dorsalvene bis zur Glans.

Beim Embryo entsteht direkt aus der *Art. hypogastrica* die *Art. umbilicalis*, welche konvergierend mit jener der anderen Seite zum Nabel und von da in die Nabelschnur gelangt und sich in der *Placenta* verzweigt. Nach der Geburt werden die Nabelarterien undurchgängig und bilden die *Ligamenta umbilicalia lateralia*. Die Obliteration erstreckt sich vom Nabel bis zum Ursprunge der *Art. vesicalis superior*.

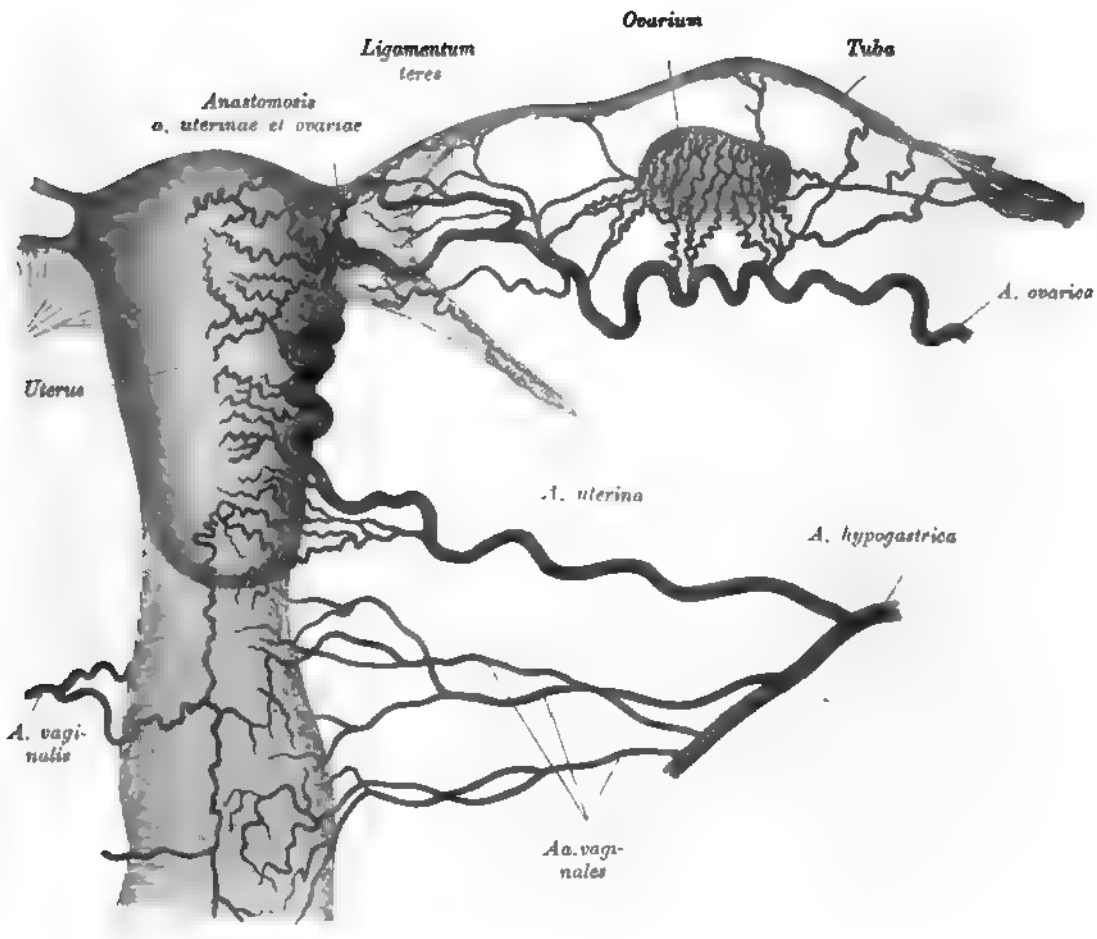

Fig. 693. *Arteria uterina* und *Arteria ovarica* (nach Hyrtl).

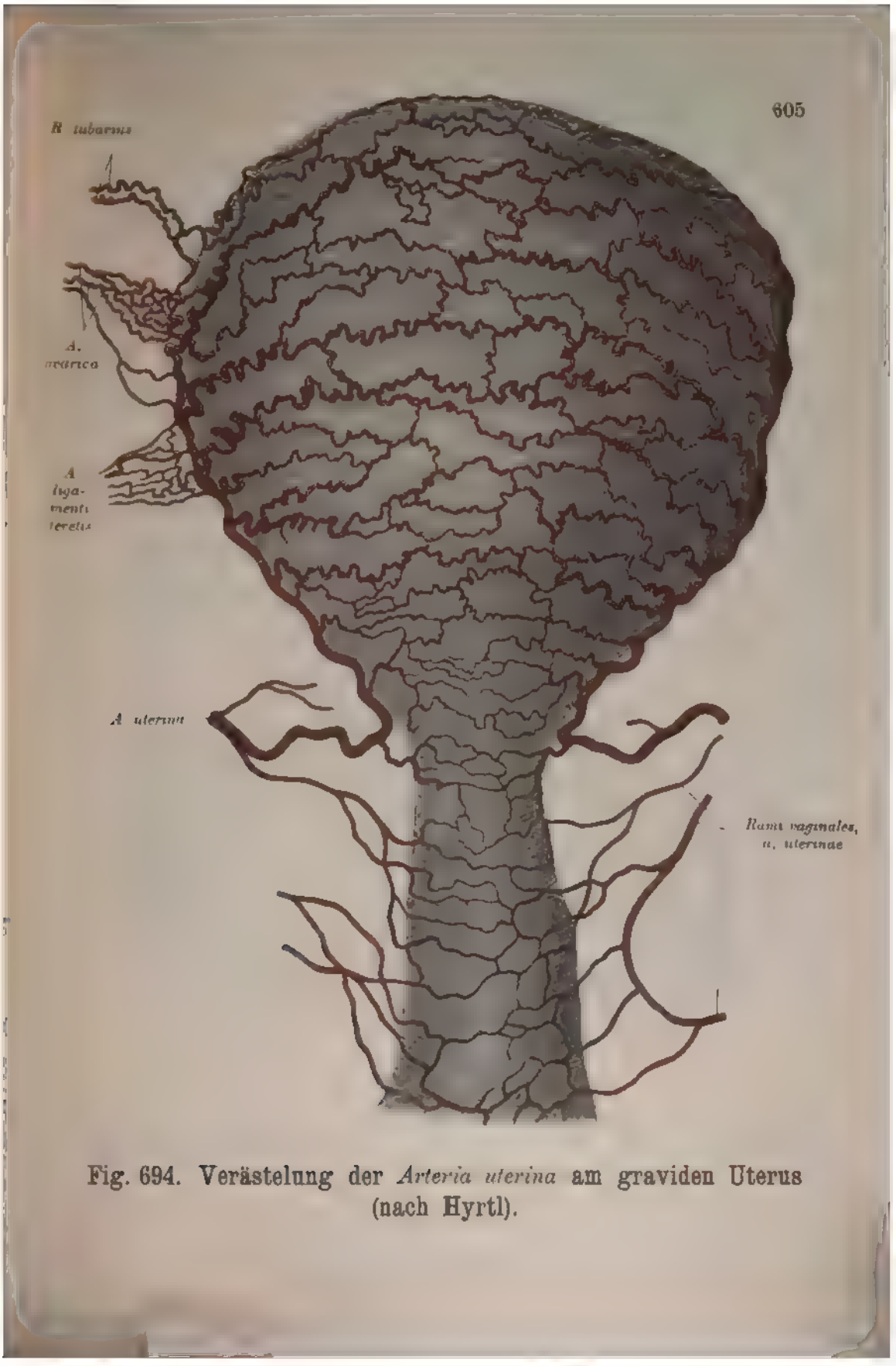

Fig. 694. Verästelung der *Arteria uterina* am graviden Uterus (nach Hyrtl).

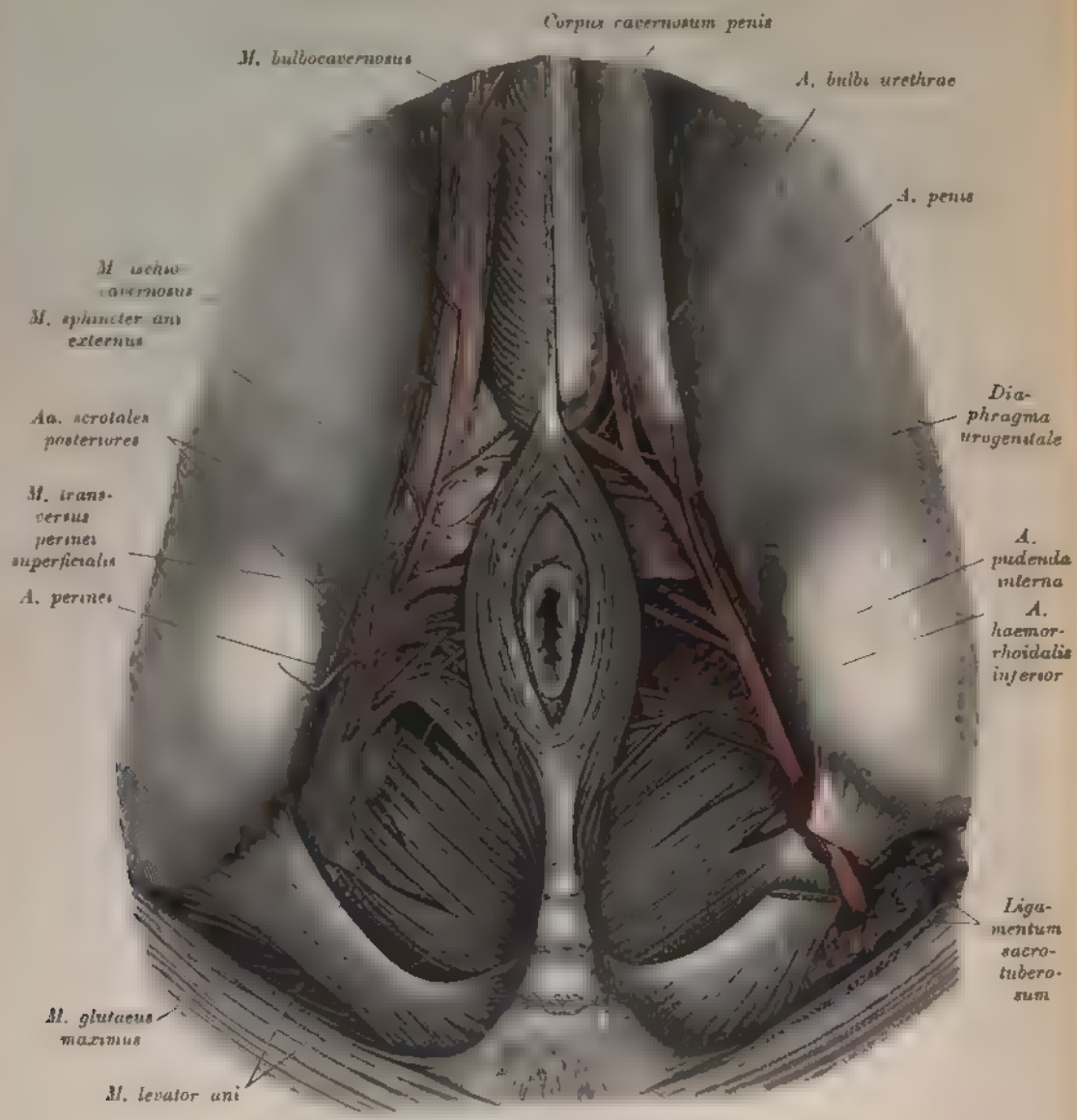

Fig. 695. Verästelung der *Arteria pudenda interna* (männliches Becken).

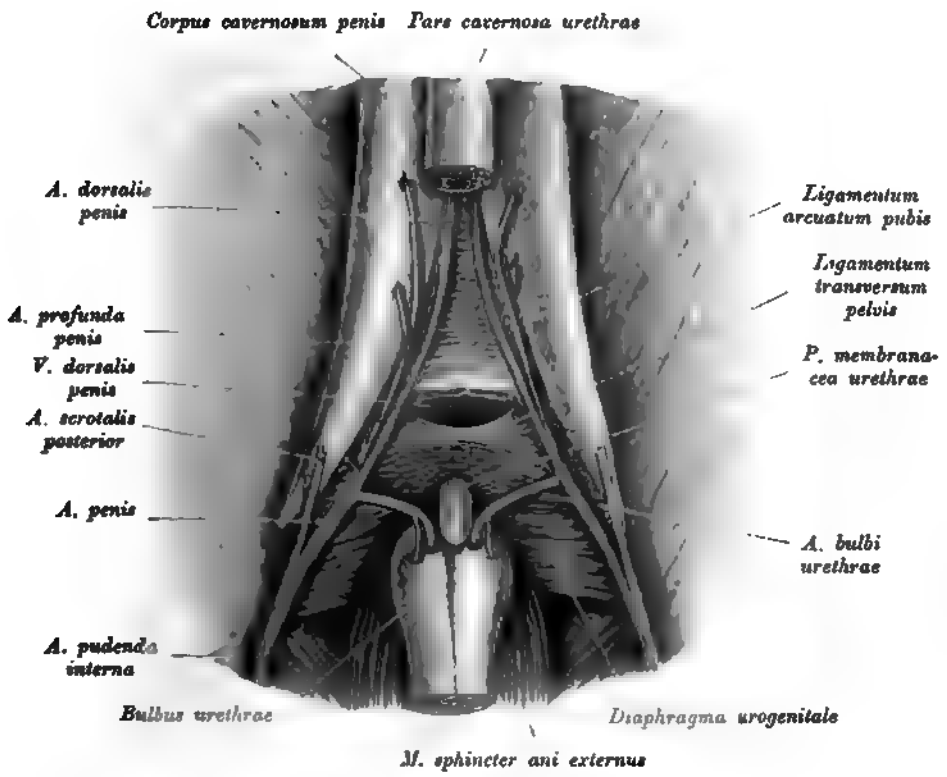

Fig. 696. *Arteria bulbi urethrae, Arteria profunda penis, Arteria dorsalis penis.*

(Der *Bulbus urethrae* wurde abgelöst und nach unten umgeschlagen.)

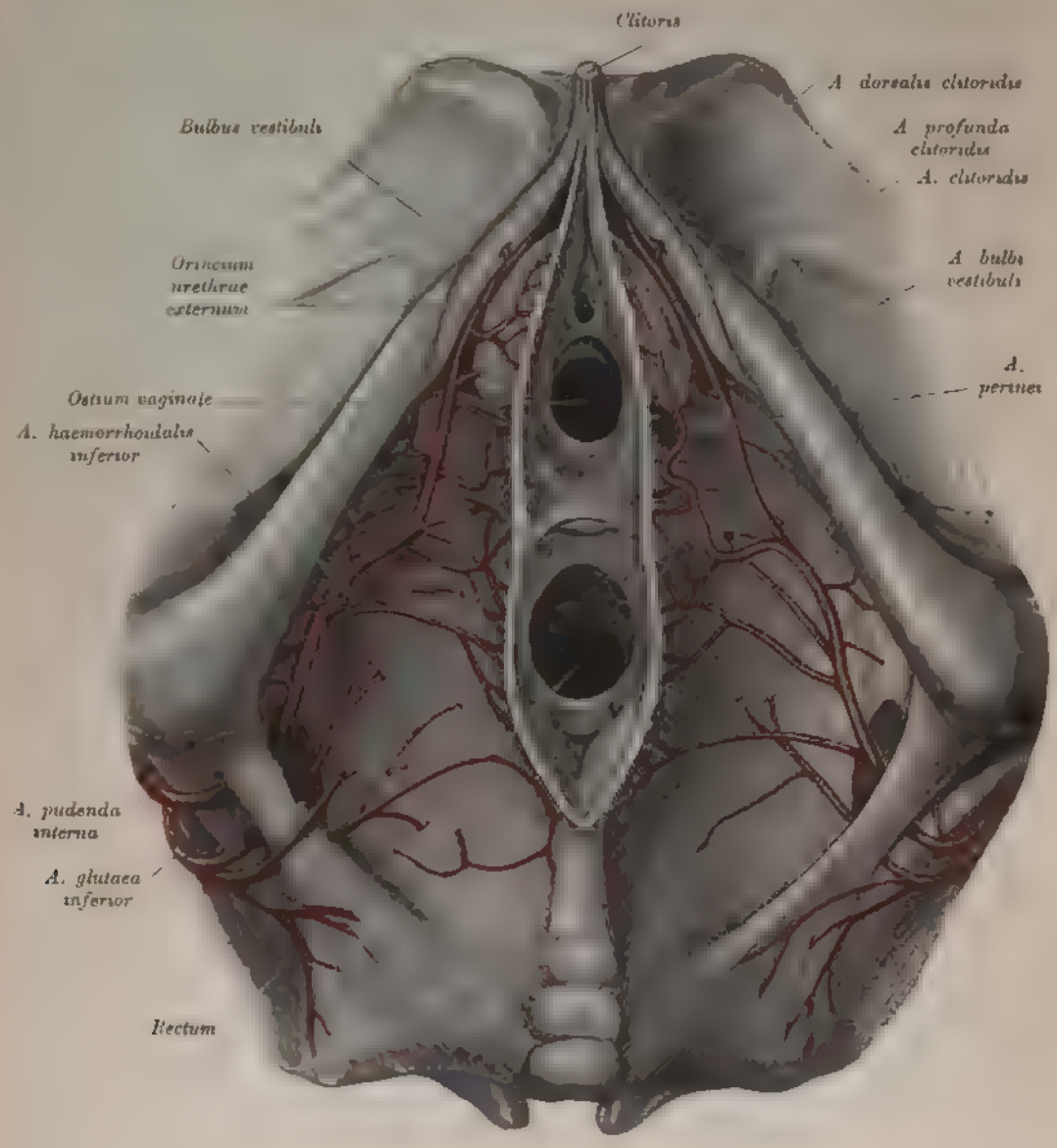

Fig. 697. Verästelung der *Arteria pudenda interna* (weibliches Becken).

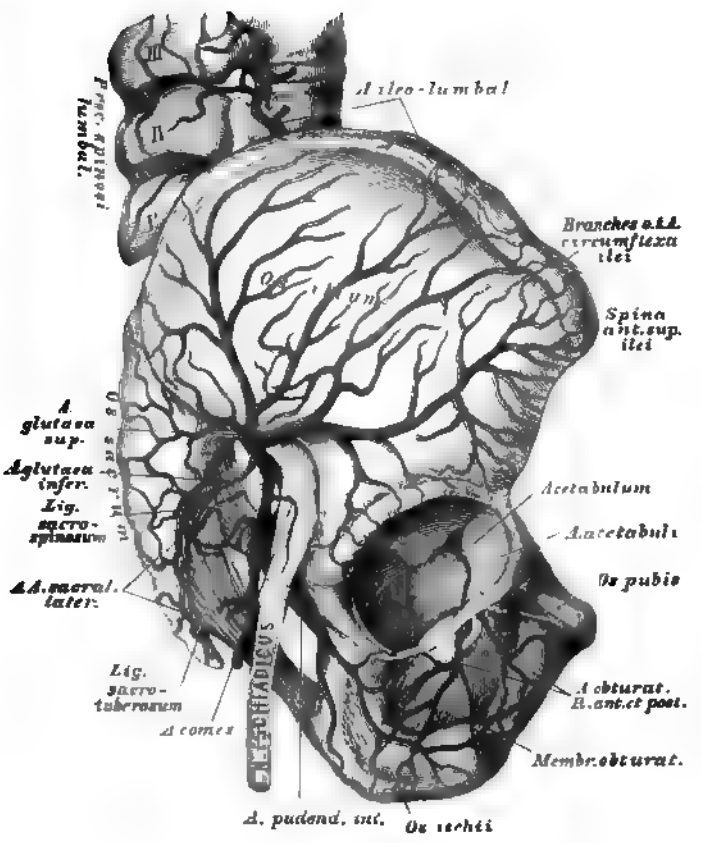

Fig. 698. Die Arterien an der Hüfte. Verzweigung der *Aa. glutaea superior, inferior* und *obturatoria.*

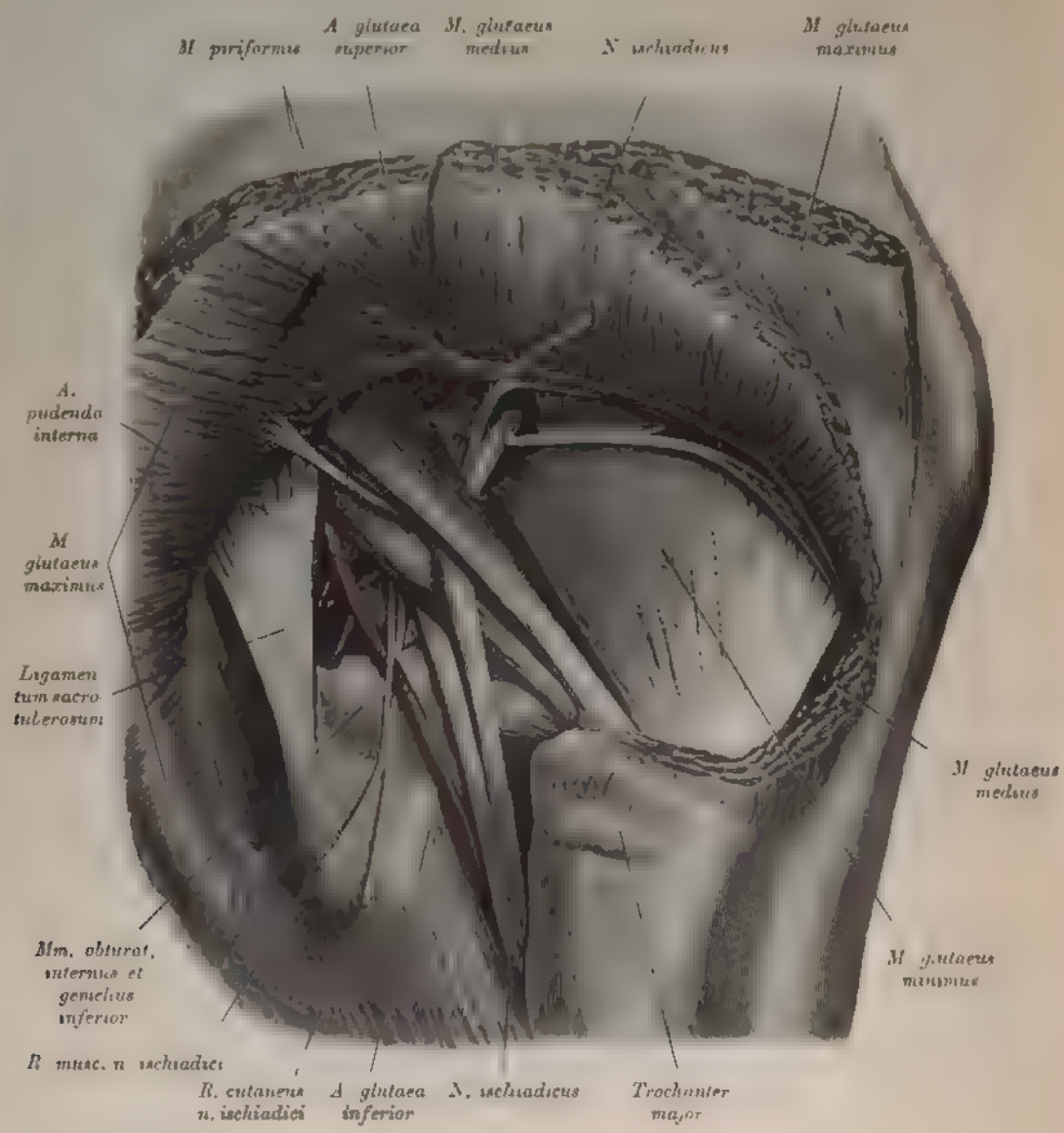

Fig. 699. *Arteria glutaea superior et inferior.*

(Ein Teil des *N. ischiadicus* perforiert den *M. pyriformis.*)

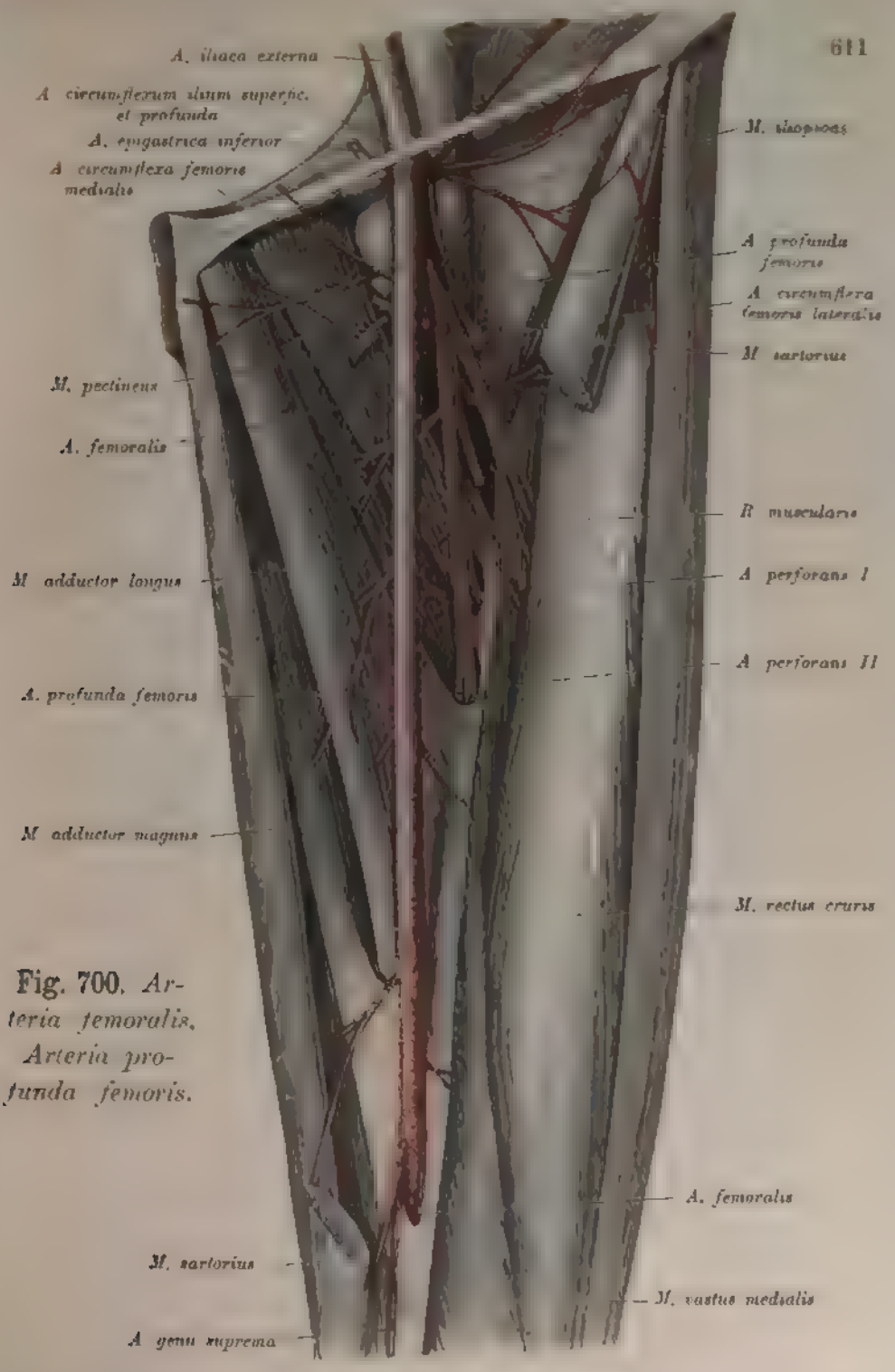

Fig. 700. *Arteria femoralis. Arteria profunda femoris.*

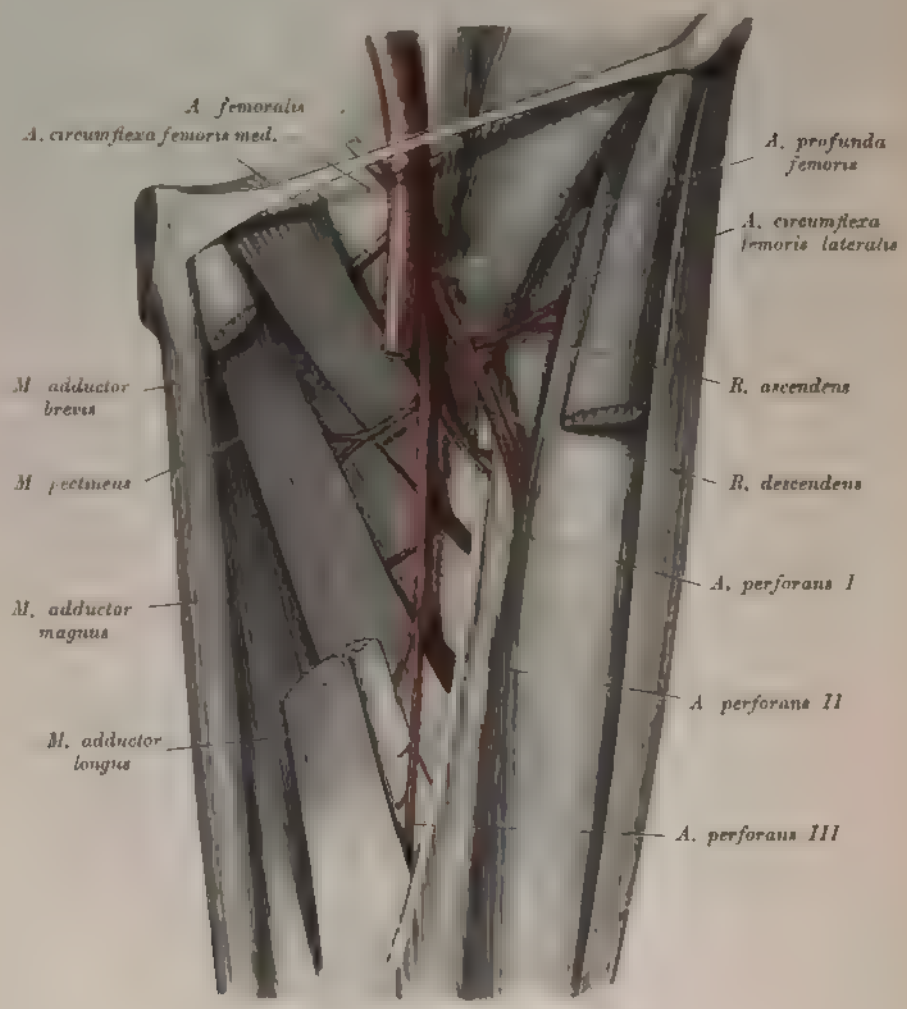

Fig. 701. *Arteria profunda femoris, Arteriae perforantes.*

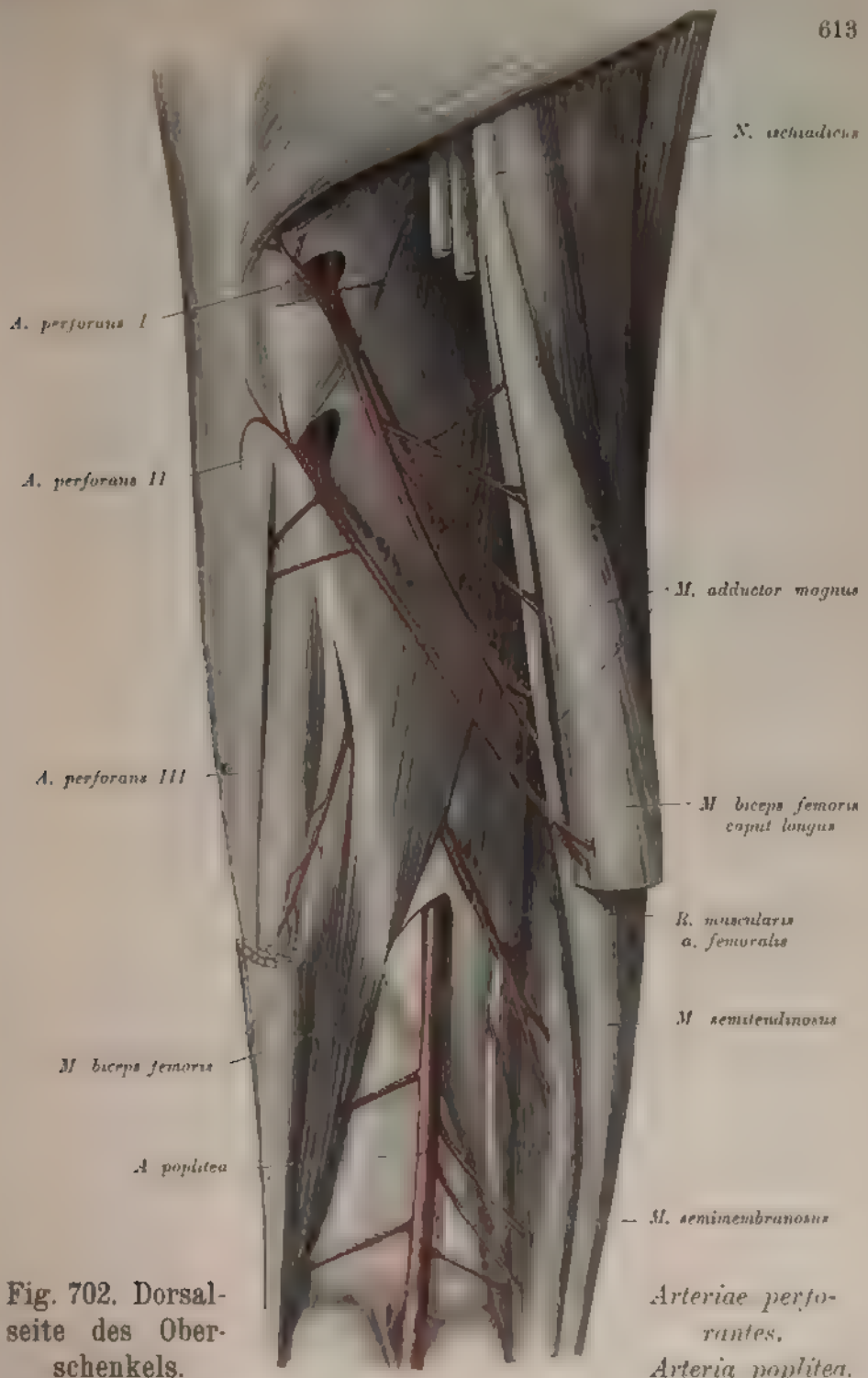

Fig. 702. Dorsalseite des Oberschenkels.

Arteriae perforantes.
Arteria poplitea.

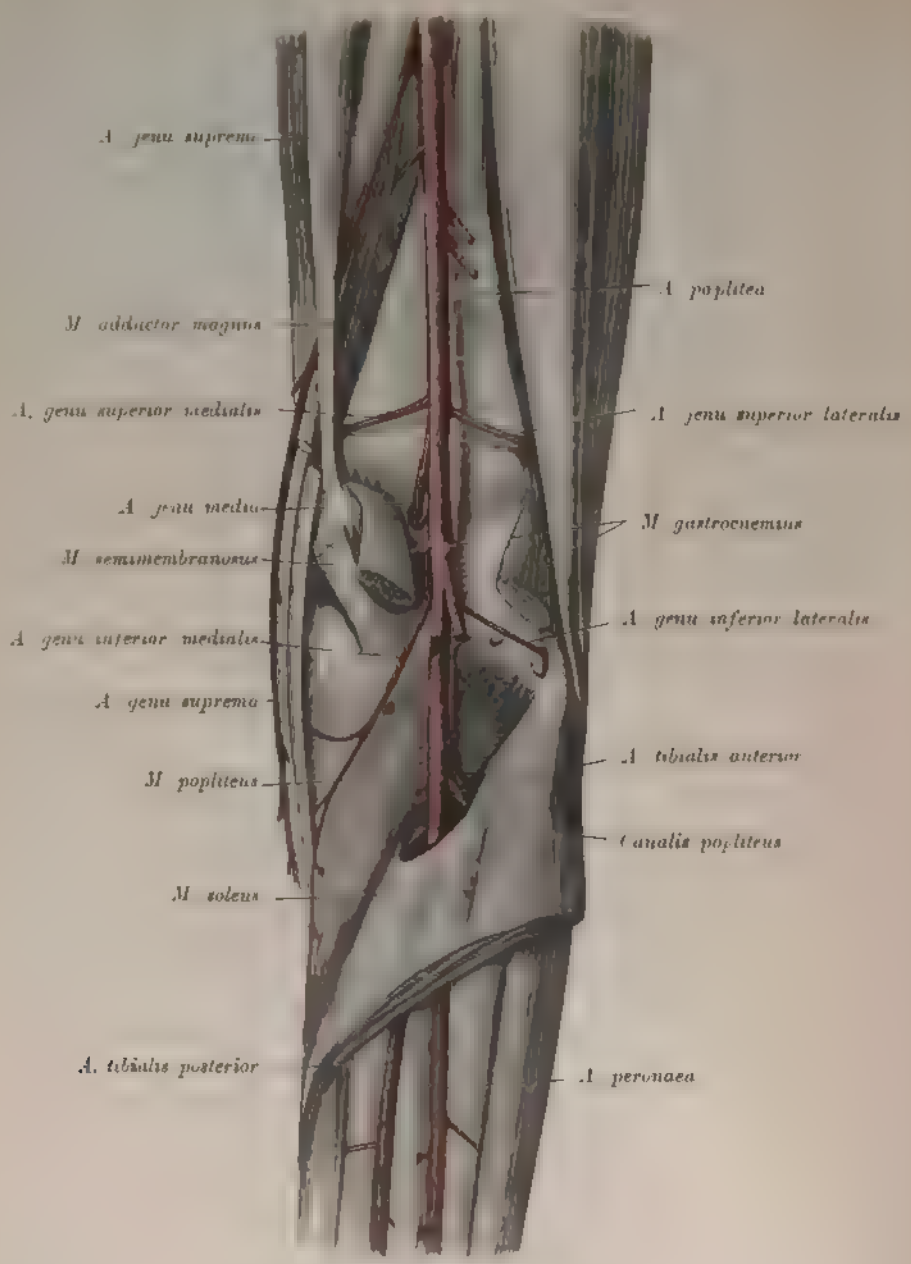

Fig. 703. *Arteria poplitea.*

Die Schenkelarterie zieht an der Innenseite des *M. psoas major* zur *Lacuna vasorum*, außen von der *V. cruralis* in einer gemeinsamen Scheide mit der letzteren. An der vorderen Fläche des Oberschenkels herabziehend, durchbohrt sie die Sehne des *M. adductor magnus*, um als *A. poplitea* in die Kniekehle zu gelangen. Sie wird abgeteilt: in ein Bauchstück und ein Schenkelstück.

Aus dem Bauchstücke, welches auch *Art. iliaca externa* heißt, entspringen in gleicher Höhe mit dem *Lig. Poupartii:*

a) Die *Art. epigastrica inferior* (Fig. 691). Sie zieht anfangs einwärts, dann aufwärts, gelangt an den äußeren Rand des *M. rectus abdominis*, um über dem Nabel mit der *Art. epigastrica superior* (aus der *Art. mammaria interna*) zu anastomosieren (siehe Fig. 669). Aus ihr entspringen der *Ramus anastomoticus pubicus;* die *Art. spermatica externa* zum Samenstrange und den Scheiden des Hodens sowie zahlreiche *Rami musculares.*

b) Die *Art. circumflexa ilium* (Fig. 691) läuft auf- und auswärts längs der *Crista ossis ilei.* Sie versorgt die vom Darmbeinkamme entspringenden Muskeln.

Das Schenkelstück der *Art. femoralis* (Fig. 700) — vom Poupartschen Bande bis zum Durchtritt durch die Adduktorsehne — entläßt folgende Zweige:

1. *Rami inguinales;*

2. *Art. epigastrica superficialis,* häufig auch eine *Art. circumflexa ilium superficialis,* sämtlich für die Haut;

3. *Arteriae pudendae externae* quer nach innen, deren untere die *Arteriae scrotales* s. *labiales anteriores* erzeugt;

4. die *Art. profunda femoris* (Fig. 701), der stärkste Ast der *Art. femoralis,* versorgt die Muskeln des Oberschenkels. Sie entspringt $2^1/_2$—4 *cm* unter dem Poupartschen Bande, geht in die Tiefe zwischen *M. adductor longus* und *brevis* und tritt schließlich oberhalb des *M. adductor longus* an die Hinterseite. Sie erzeugt gewöhnlich nur die *Art. circumflexa femoris lateralis,* während die *Art. circumflexa femoris medialis* meistens aus der *Art. femoralis* stammt. Letztere (Fig. 701) schiebt sich unter den *M. pectineus* und zerfällt, nachdem sie die an der Innenseite des Oberschenkels befindlichen Muskeln versorgt hat, in einen auf- und einen absteigenden Endast.

Die erstere (Fig. 700) zieht unter dem *M. rectus femoris* nach außen, beteiligt die Muskeln an der Vorder- und Außenseite des Schenkels, sendet den *Ramus musculo-articularis* zum Knie herab und durchbohrt schließlich den *M. vastus externus*.

Die durchbohrenden Äste der *Art. profunda femoris, Arteriae perforantes* (siehe Fig. 702), gelangen durch die Sehnen der Adduktoren an die hintere Seite des Oberschenkels. Es werden deren drei gezählt; das Endstück der *Art. profunda* stellt die dritte *Art. perforans* dar.

5. *Rami musculares* für die Oberschenkelmuskeln.

6. Die *Art. genu suprema* geht zum *Condylus internus femoris* und anastomosiert mit der *Art. genu superior medialis* aus der *Art. poplitea*.

Die *Art. poplitea* (Fig. 703) bildet Muskel- und Gelenkarterien. Die letzteren, welche das *Rete articulare genu* erzeugen, sind folgende:

die *Arteriae genu superiores*, eine *lateralis* und eine *medialis*;

die *Arteriae genu inferiores*, gleichfalls eine *lateralis* und eine *medialis*;

die *Art. genu media* für die inneren Bänder des Kniegelenkes. Die vier ersteren liegen dicht am Knochen, die letztere durchbohrt das *Lig. popliteum* und die hintere Kapselwand, um in die Tiefe des Kniegelenkes zu dringen.

Die *Art. poplitea* entläßt im *Canalis popliteus* die *Art. tibialis anterior* und spaltet sich hierauf in die *Art. tibialis posterior* und in die *Art. peronaea*.

1. Die *Art. tibialis anterior* (Fig. 704) zieht durch das obere Ende des *Spatium interosseum* an die Vorderfläche des *Lig. interosseum* und verläuft zwischen *M. tibialis anterior* und *M. extensor digitorum communis longus*, weiter unten zwischen *M. tibialis anterior* und *M. extensor hallucis*. Am Sprunggelenke liegt sie auf der Kapsel zwischen den beiden Extensoren und gelangt als *Art. dorsalis pedis* (Fig. 706) auf den Fußrücken. Ihre Zweige sind:

die *Arteriae recurrentes tibiales* zum *Rete articulare genu*;

Rami musculares für die Muskeln an der Vorderseite des Unterschenkels;

zwei *Arteriae malleolares anteriores*, eine *lateralis* und eine *medialis*; sie helfen das *Rete malleolare* bilden.

Aus der *Art. dorsalis pedis* entstehen (siehe Fig. 706):

die *Art. tarsea lateralis* zum äußeren Fußrande, woselbst sie mit der *Art. malleolaris anterior lateralis* und mit der *Art. arcuata* anastomosiert;

die *Art. arcuata* entspringt tiefer unten isoliert oder gemeinsam mit der *Art. tarsea lateralis* und bildet am äußeren Fußrande mit dieser den *Arcus pedis dorsalis*. Sie gibt drei *Arteriae metatarseae dorsales* ab, welche sich wieder in die *Arteriae digitales pedis dorsales* teilen, und eine *Art. digitalis dorsalis* für die kleine Zehe.

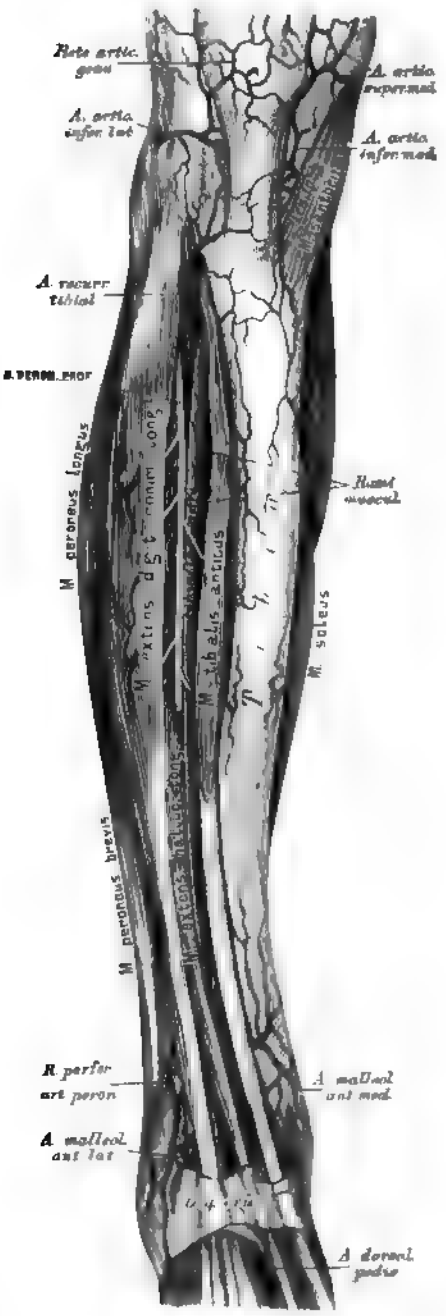

Fig. 704. Verlauf der *Arteria tibialis anterior*.

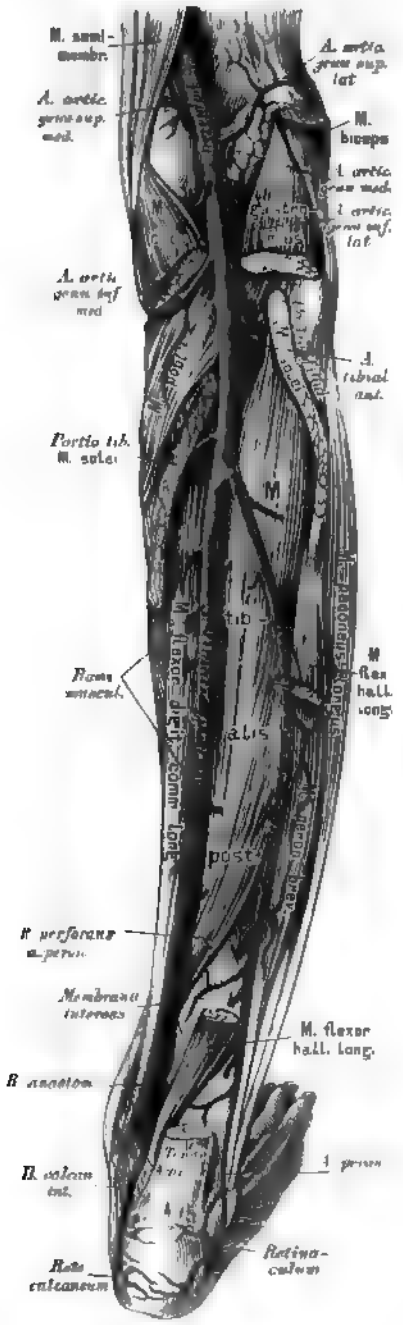

Fig. 705. Verlauf der *Arteria tibialis posterior* und der *Arteria peronaea*.

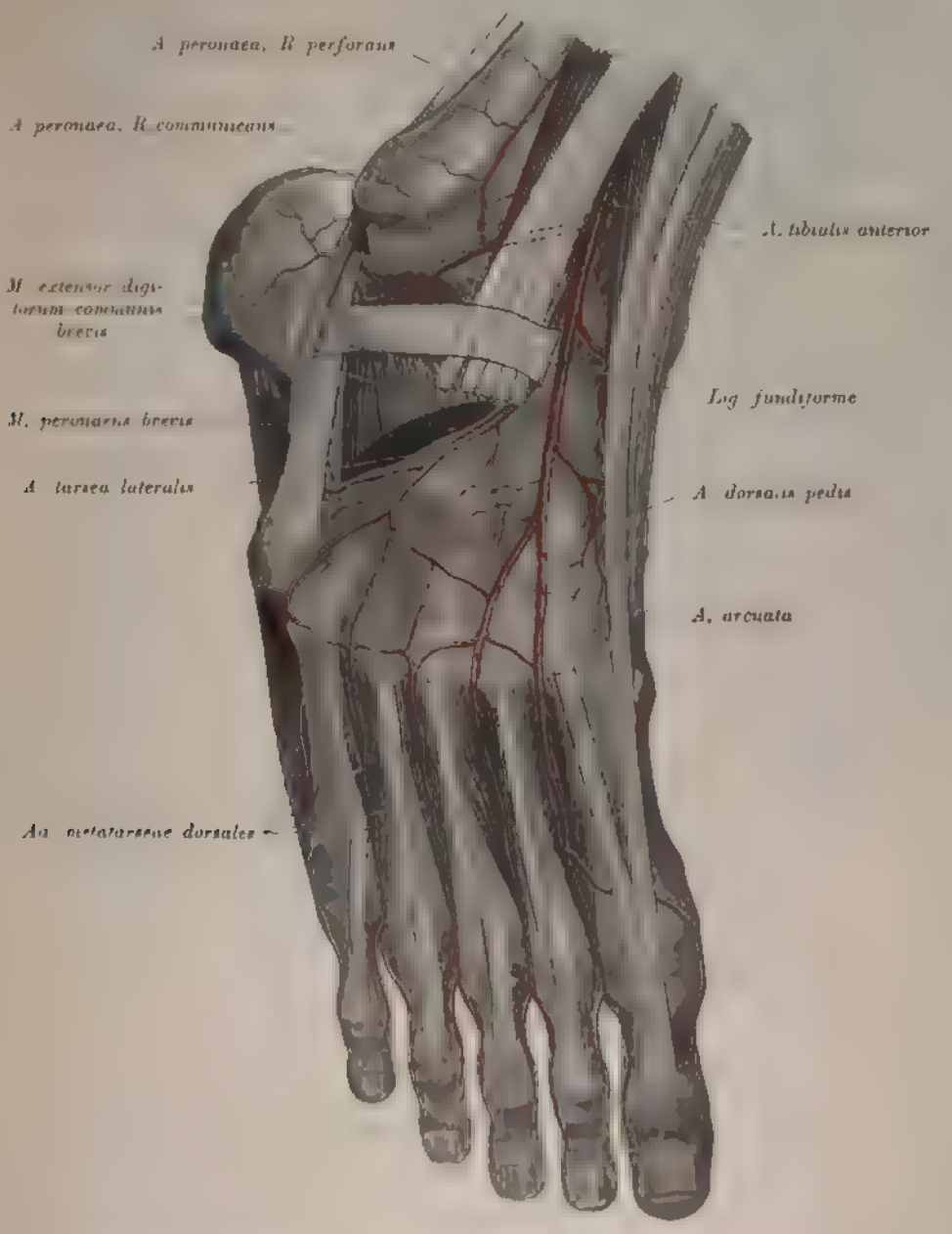

Fig. 706. Verlauf und Verästelung der *A. dorsalis pedis*

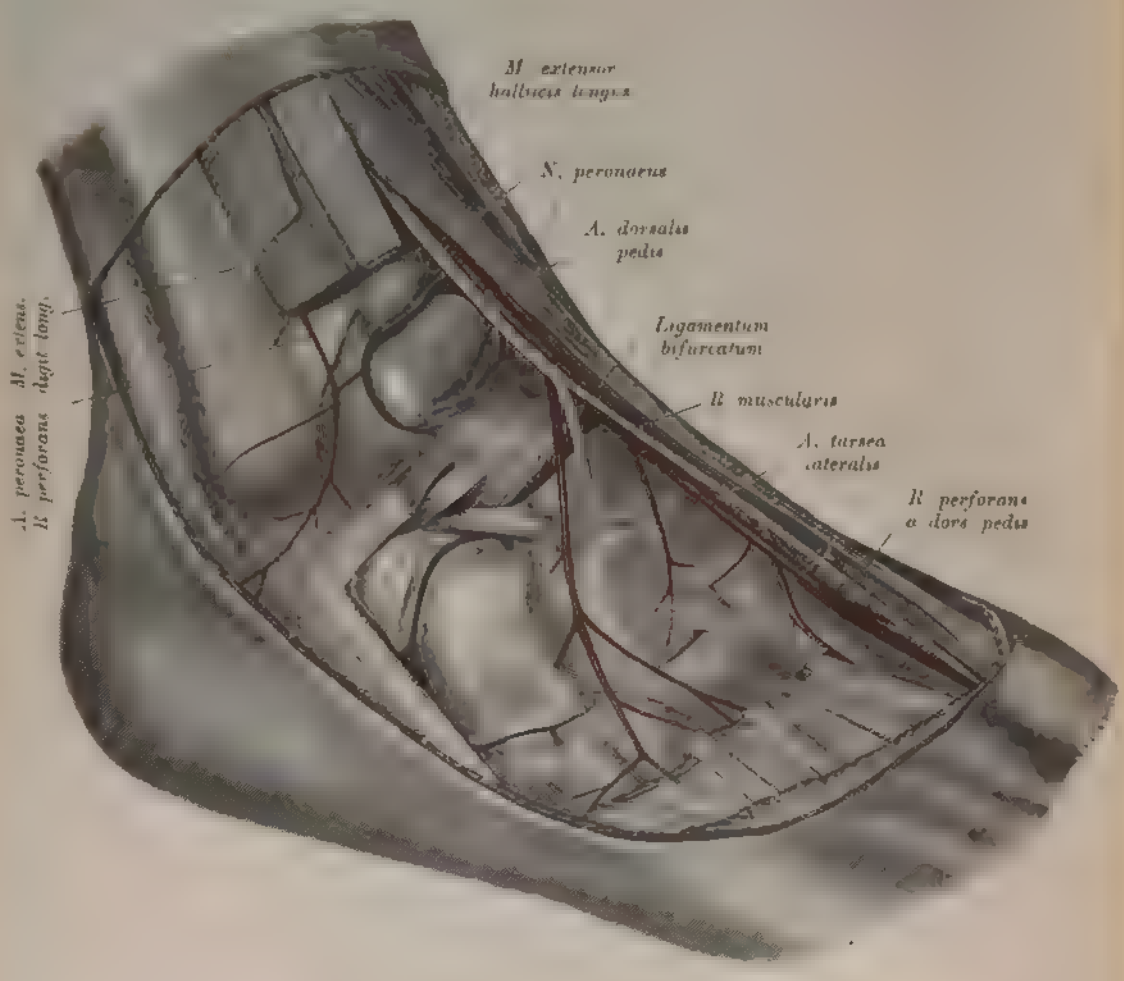

Fig. 707. Lage der *Arteria dorsalis pedis* und der *Arteria tarsea lateralis* und ihr Verhalten zum Chopartschen und Lisfrancschen Gelenk.

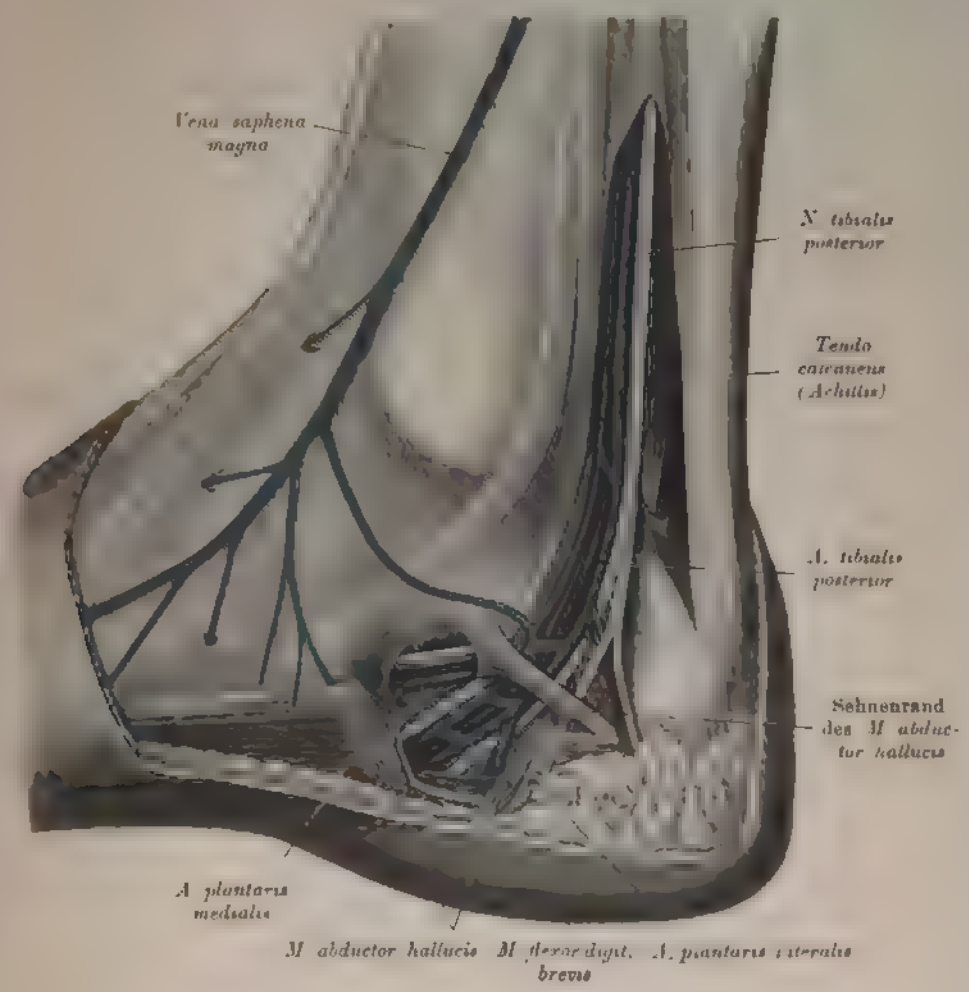

Fig. 708. Teilungsstelle der *Arteria tibialis posterior* in die *Arteriae plantares*.

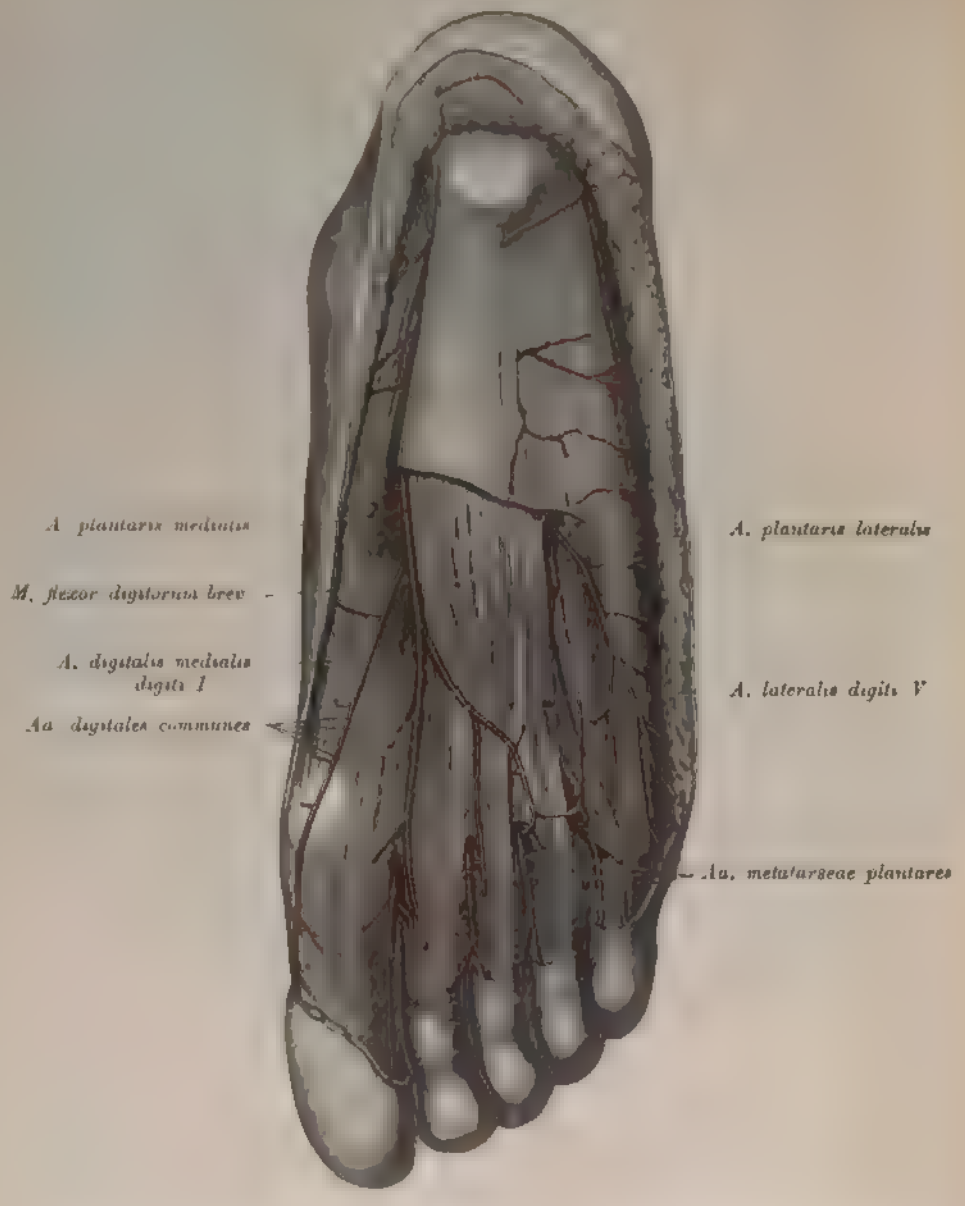

Fig. 709. Oberflächliche Zweige der *Arteriae plantares* und ihre Anastomosen mit den *Aa. metatarseae plantares.*

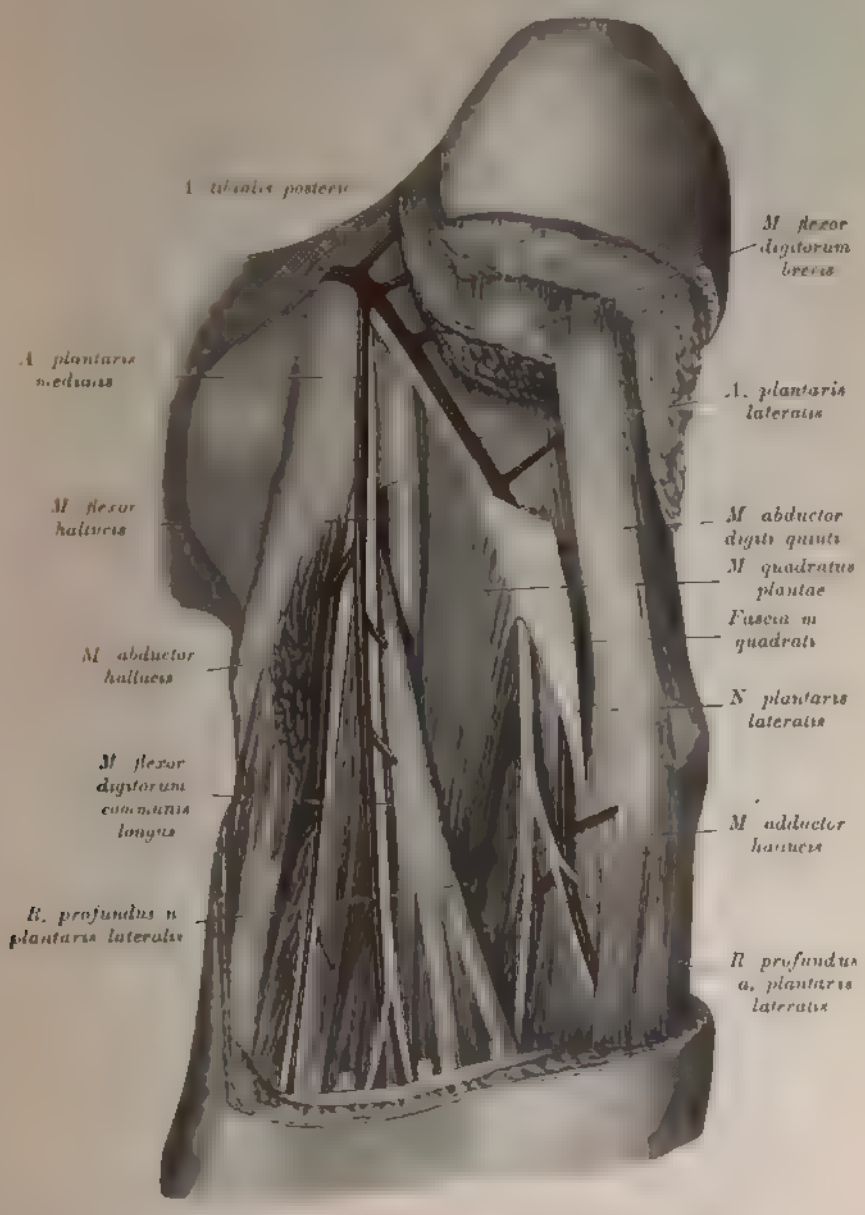

Fig. 710. *Aa. plantaris medialis* **und** *lateralis*

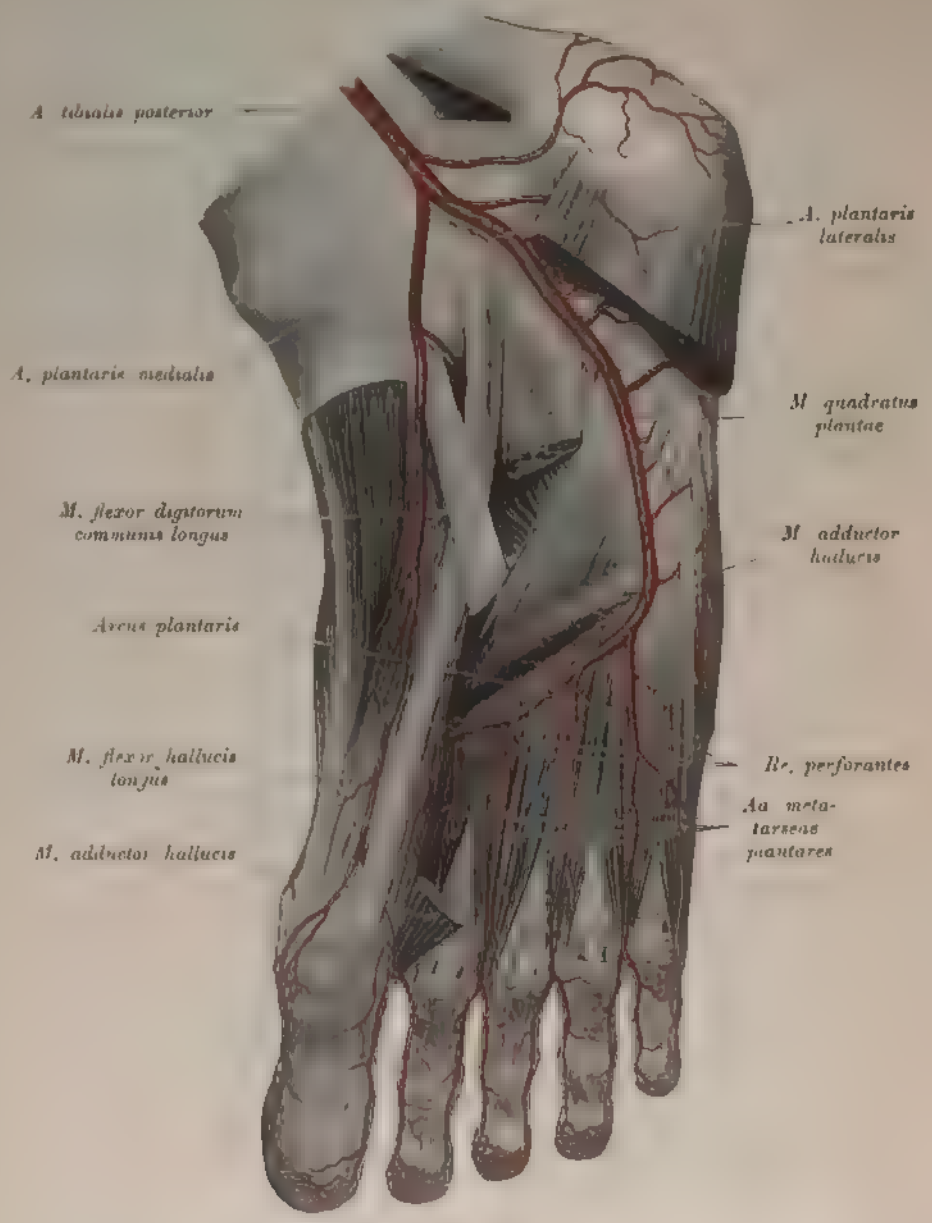

Fig. 711. *Aa. plantaris medialis* und *lateralis. Arcus plantaris*

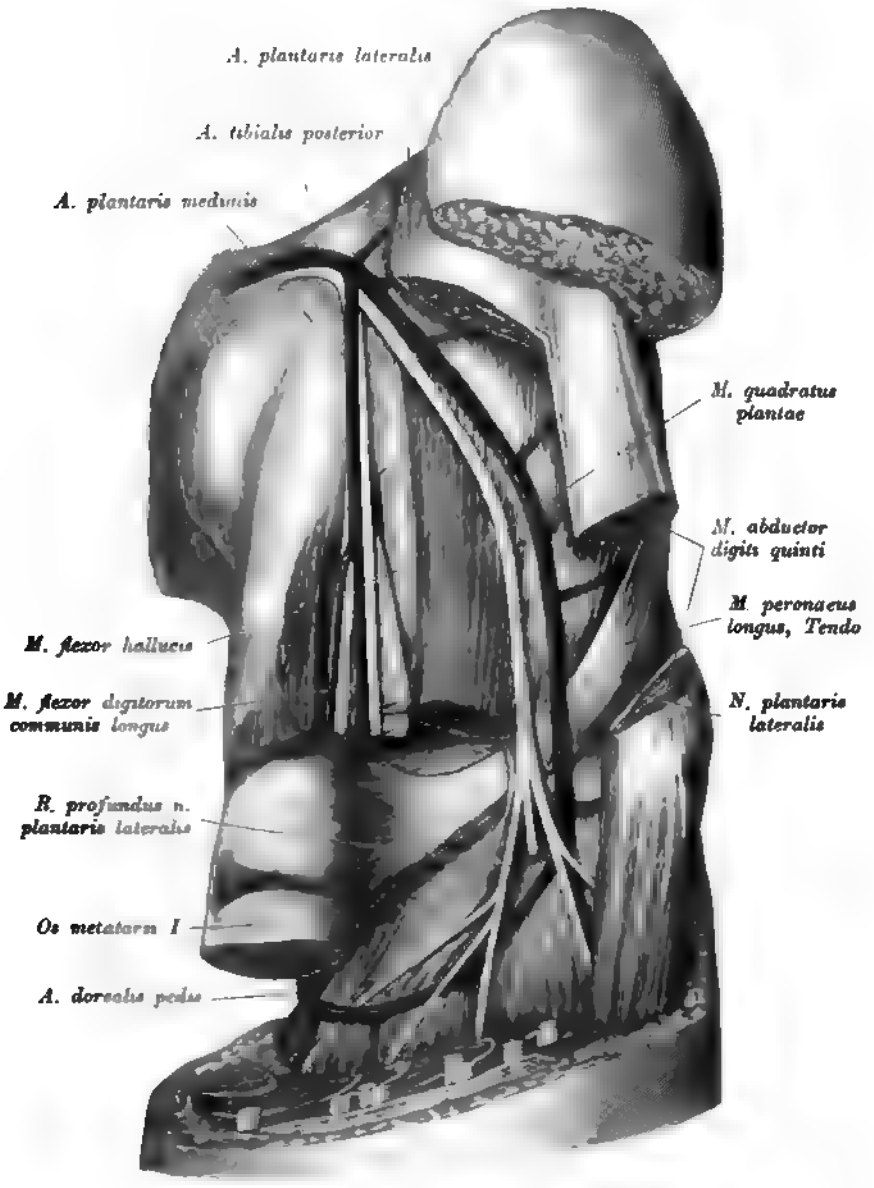

Fig. 712. Anastomose des *Arcus plantaris* mit der *A. dorsalis pedis.*

Die erste *Art. metatarsea dorsalis* entsteht direkt aus der *Art. dorsalis pedis* und teilt sich in drei *Arteriae digitales dorsales* für beide Seiten der großen Zehe und die innere Seite der zweiten Zehe. Hierauf dringt die *Art. dorsalis pedis* zwischen den Basen des I. und II. *Os metatarsi* in die *Planta pedis*, um daselbst mit der *Art. plantaris lateralis* den *Arcus plantaris* zu bilden.

2. Die *Art. peronaea* (Fig. 705). Dieselbe läuft an der hinteren Seite des Wadenbeines zwischen *M. flexor hallucis longus* und *M. tibialis posterior*, versorgt die tiefen Wadenmuskeln und entläßt über dem äußeren Knöchel den *R. perforans* (Fig. 706).

3. Die *Art. tibialis posterior* (Fig. 705) verläuft auf dem *M. tibialis posterior* und *M. flexor digitorum longus* zum Sprunggelenke hinter dem *Malleolus medius;* hierauf krümmt sie sich in die *Planta pedis* und zerteilt sich in die *Art. plantaris lateralis* und *medialis*.

Die *Art. tibialis posterior* gibt ab: die *Art. nutricia tibiae; Rami musculares;* einen *Ramus anastomoticus* zur *Art. peronaea;* die *Arteriae malleolares posteriores,* eine *lateralis* und eine *medialis;* endlich *Rami calcanei mediales*.

Die *Art. plantaris medialis* (Fig. 710 u. 711) liegt zwischen *M. abductor hallucis* und *M. flexor communis digitorum brevis;* sie entsendet *Rami superficiales* für Haut und Muskeln am inneren Fußrande.

Die *Art. plantaris lateralis* (Fig. 711 u. 712) geht über dem *M. flexor digitorum brevis* auswärts, entläßt Zweige für Haut und Muskeln und für die Außenseite der kleinen Zehe die *Art. lateralis digiti V.* Hierauf bildet sie, von der Basis des *Os metatarsi V* einwärts ziehend, gemeinsam mit der im *Interstitium interosseum I* in die Fußsohle dringenden *Art. dorsalis pedis* den *Arcus plantaris*. Aus diesem gehen vier *Arteriae metatarseae plantares* ab, welche perforierende Äste zum Fußrücken senden und sich gabelförmig in je zwei *Arteriae digitales plantares* zerspalten, für die einander zugekehrten Seiten je zweier Zehen. Nur die *Art. metatarsea plantaris prima* bildet drei Zweige, um auch die innere Seite der großen Zehe zu versorgen.

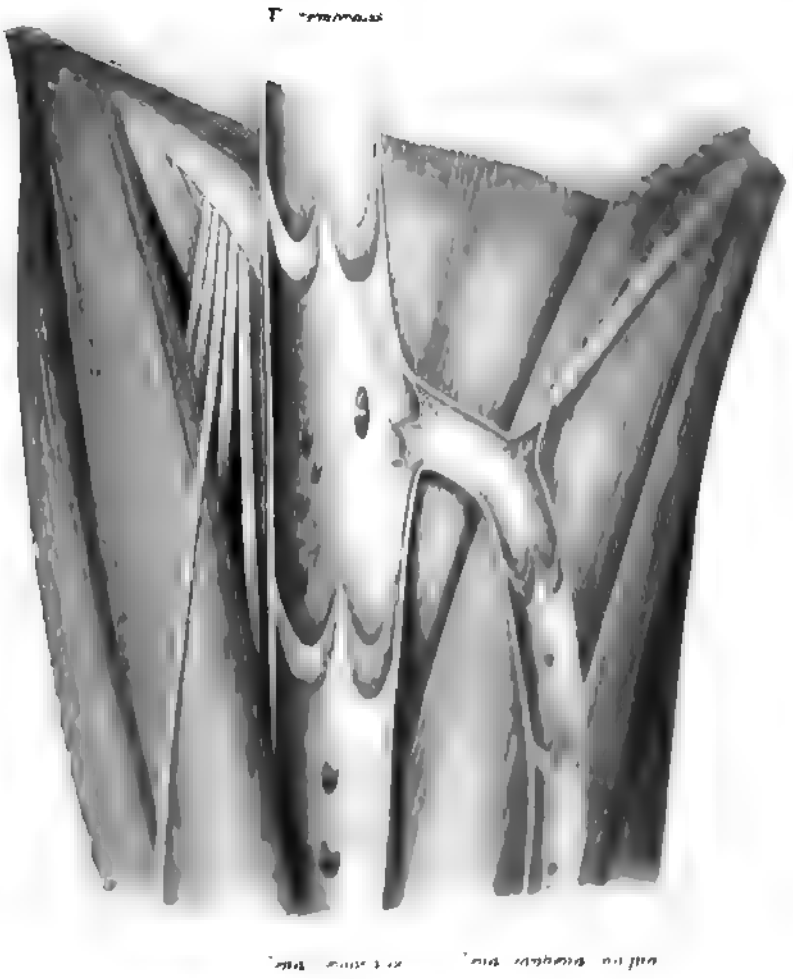

Fig. 73. Klappen der Vena femoralis und der Vena saphena.

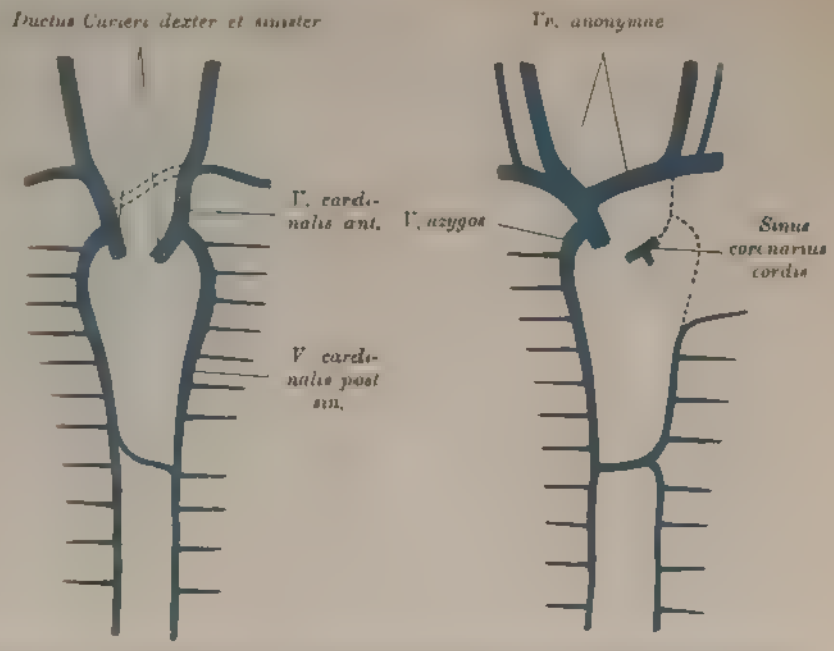

Fig. 714*a*. Schema zur Entwicklung der oberen Hohlvene.

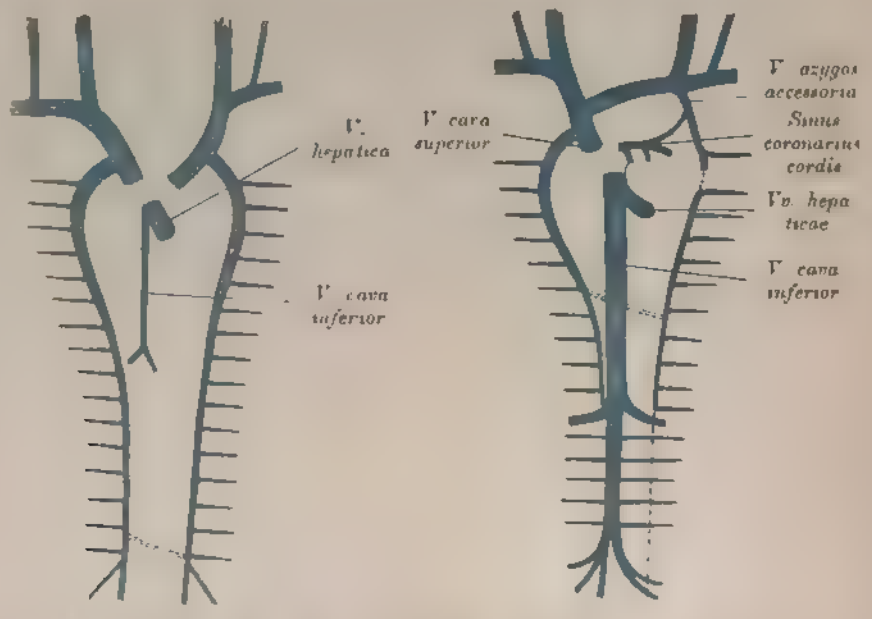

Fig. 714*b*. Schema zur Entwicklung der unteren Hohlvene.

Gebiet der oberen Hohlvene.

Die ursprünglich bilateral symmetrische Anlage der vorderen Kardinalvenen und der beiden *Ductus Cuvieri* wird durch die Ausbildung einer Queranastomose (Fig. 714*a* doppelt punktiert) derart verändert, daß sich die *V. cardinalis ant. sin.* in ihrem größeren Anteile vollkommen zurückbildet. Die Queranastomose wird zur *V. anonyma sin.* Der linke Cuviersche Gang bleibt erhalten als *Sinus coronarius cordis,* an welchen sich als Rudiment der linken vorderen Hohlvene die *V. obliqua atrii sin.* anschließt, während sein kraniales Ende manchmal als *V. azygos accessoria* persistiert.

Gebiet der unteren Hohlvene.

Die *V. cava inferior* entwickelt sich als ein kurzes, unpaares Gefäß, welches zwischen den beiden Urnieren nach abwärts wächst und die Nierenvenen aufnimmt.

Distal von den Nierenvenen schließt sich sekundär an die *V. cava inferior* die *V. cardinalis posterior dextra* an, so daß die fertige Hohlvene aus zwei Stücken besteht, das kraniale ist ursprüngliche Hohlvene, das kaudale die Kardinalvene, die Grenze bildet die Mündungsstelle der Nierenvenen. Das proximale Stück der *V. cardinalis dextra* wird zur *V. azygos.* Weiters entwickelt sich in der Region des Promontoriums zwischen den Enden der beiden Kardinalvenen eine Queranastomose (Fig. 714*b* doppelt punktiert), auf Grund derer die *V. iliaca comm. sin.* entsteht.

Die *V. cardinalis dextra* tritt sekundär durch eine im Brustraum gelegene Anastomose mit der Sinistra in Verbindung. Der mittlere Anteil der *V. cardinalis sinistra* wird zur *V. hemiazygos,* während sich der distale zurückbildet.

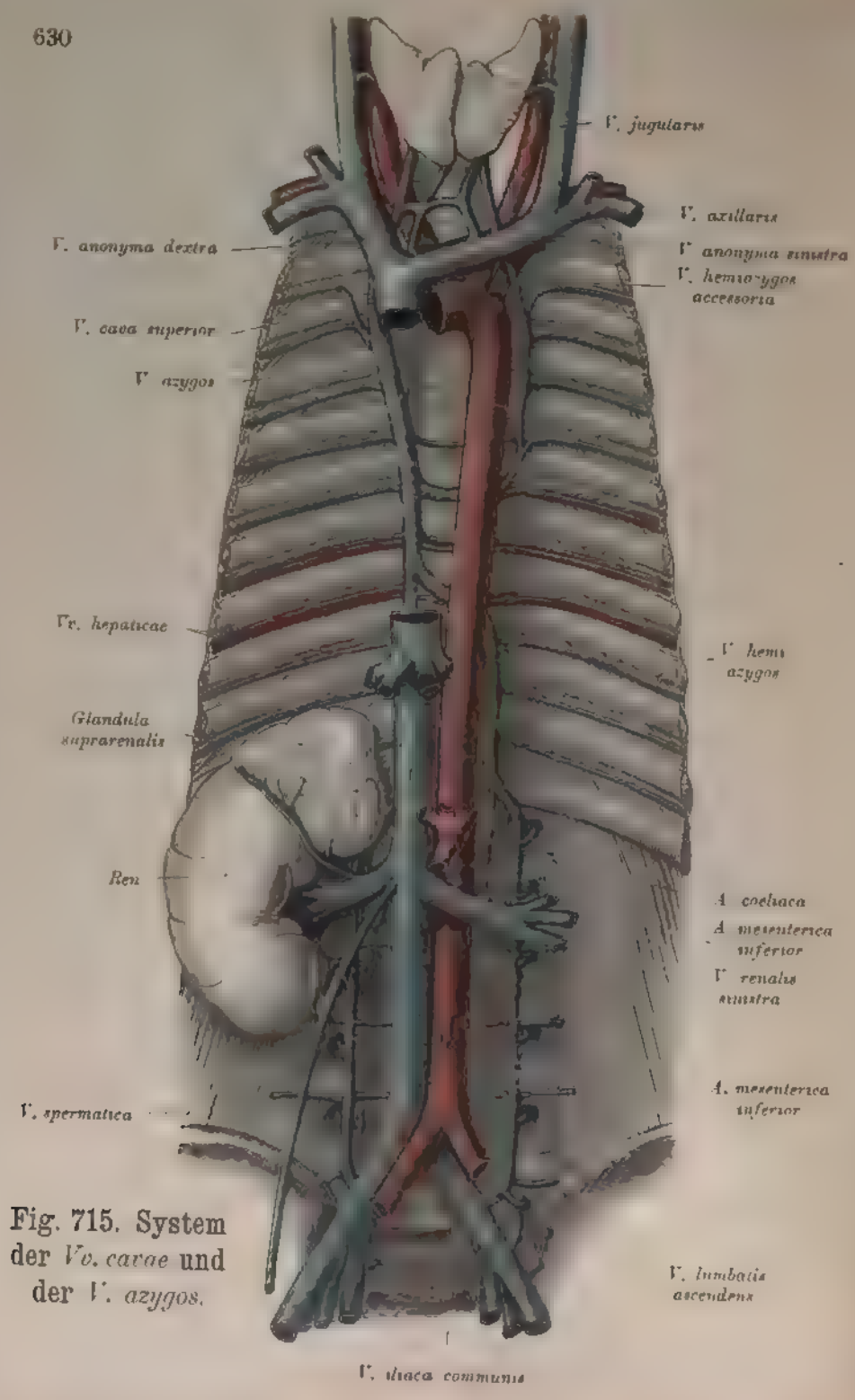

Fig. 715. System der *Vv. cavae* und der *V. azygos.*

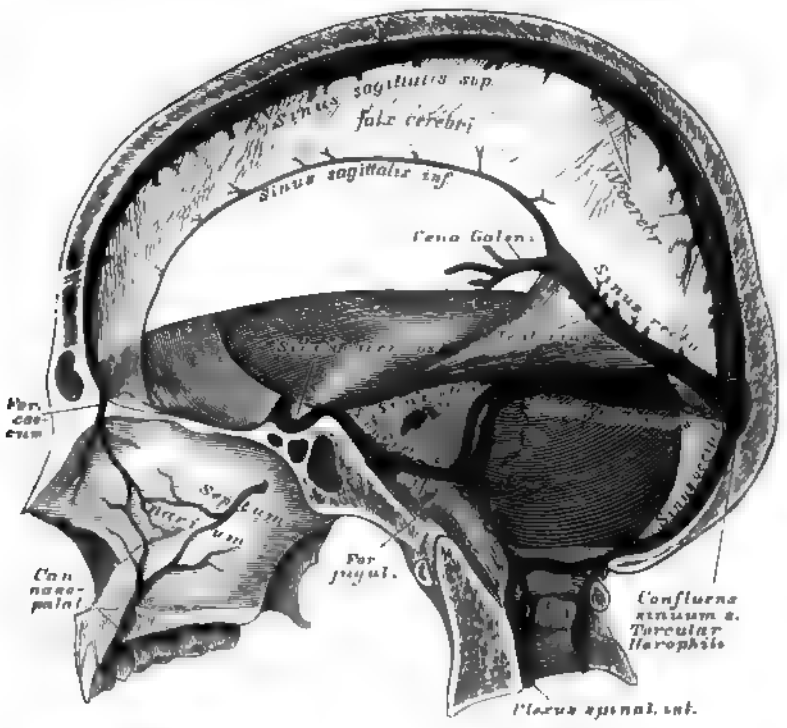

Fig. 716. Die Blutleiter der harten Hirnhaut.

(In Seitenansicht.)

Das Venenblut kehrt in zwei Hauptstämmen, *Vena cava superior* und *V. cava inferior*, in die rechte Vorkammer zurück.

Die obere Hohlvene, *V. cava superior*, zieht rechts von der aufsteigenden Aorta, vor den Gefäßen der rechten Lunge herab zur rechten Vorkammer des Herzens. Sie wird durch den Zusammenfluß der beiden *Venae anonymae* gebildet und nimmt die *V. azygos* auf. Zur Bildung je einer *V. anonyma* konkurrieren: die *V. jugularis interna*, die *V. jugularis externa* und die *V. subclavia*. Nach der Vereinigung dieser drei Venen münden in den Stamm der *Venae anonymae* noch: die *Venae vertebrales*, die *Venae mammariae internae*, *Venae intercostales superiores*, die *Venae thymicae*, *pericardiacae*, *phrenicae superiores* und *mediastinicae anteriores*. In die linke *V. anonyma* mündet auch die *V. thyreoidea ima*.

Die *V. jugularis interna* zieht an der äußeren Seite der *Carotis communis* herab und nimmt im oberen Halsdreieck die *V. facialis communis* auf.

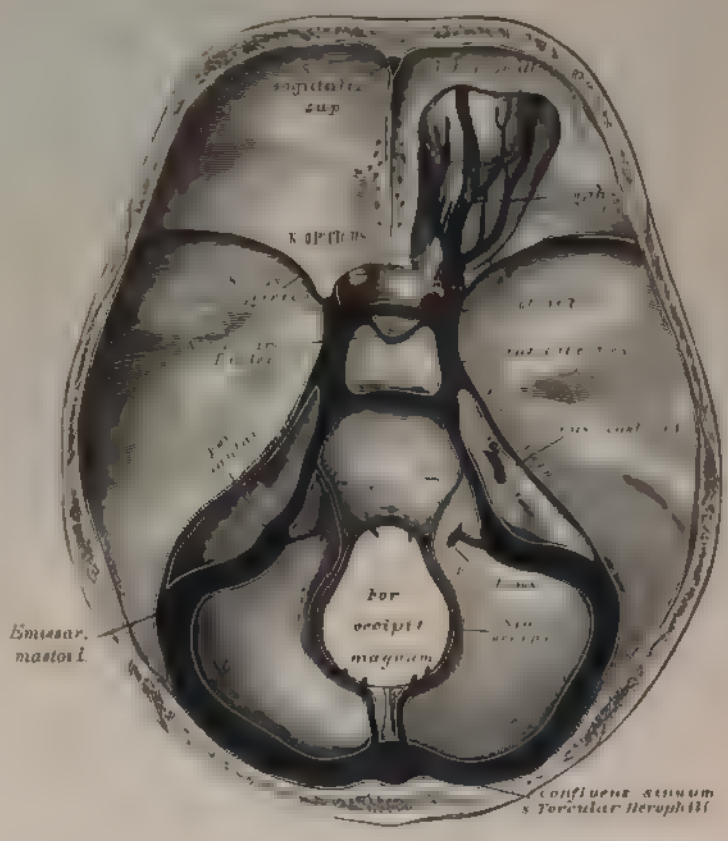

Fig. 717. Die Blutleiter an der Schädelbasis eröffnet.

Die *V. jugularis interna* tritt aus dem *Foramen jugulare*, woselbst sie eine Anschwellung, den *Bulbus superior*, bildet, und nimmt die *Venae pharyngeae* auf. Im *Foramen jugulare* hängt sie mit dem *Sinus transversus* zusammen.

Die Blutleiter der harten Hirnhaut, *Sinus durae matris*, sind teils paarig, teils unpaar.

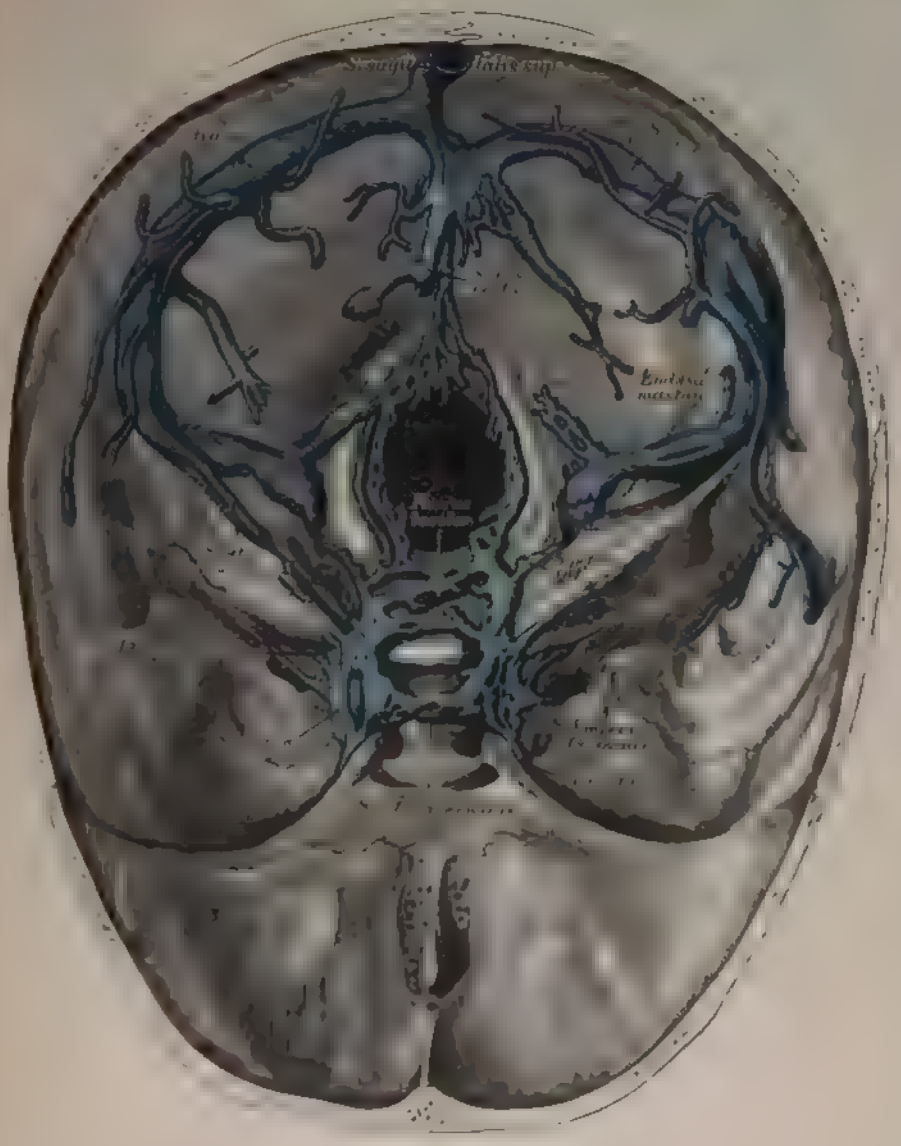

Fig. 718. Schädelbasis mit Blutleitern.

Kopie. Lepsius.

In der mittleren Schädelgrube der [illegible] mit einem [illegible] und [illegible] In der hinteren Schädelgrube der [illegible] der [illegible] der [illegible] mit dem [illegible] In [illegible] [illegible] [illegible]

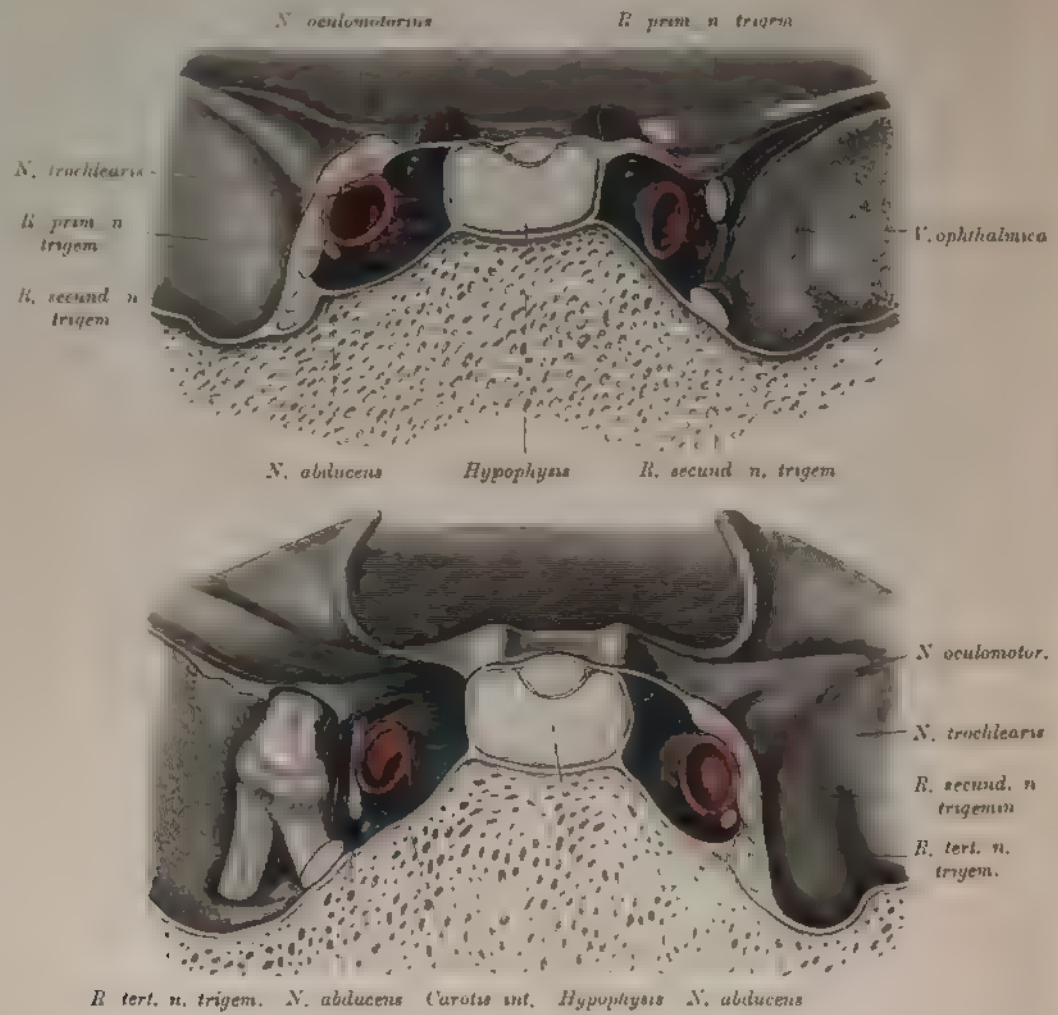

Fig. 719 u. 720. Frontalschnitt durch den *Sinus cavernosus* vor dem dritten Ast des Trigeminus. (Vergrößert)

(Fig. 719. Vordere Schnitthälfte. Rechterseits wurde die äußere Wand mit dem dritten und vierten und dem sechsten Nerven entfernt. Medial vom ersten Ast des Trigeminus die Mündung der *V. ophthalmica*. Linkerseits wurde die laterale Wand des Sinus belassen.

Fig. 720. Hintere Schnitthälfte desselben Präparates. Eintritt der *A. carotis interna* in den *Canalis caroticus*. Die Karotis ist von Venenräumen umgeben, welche sich in den Kanal fortsetzen. Rechts (auf der Abbildung links), wo die äußere Sinuswand entfernt wurde, findet sich oberhalb der *Carotis interna* die schlitzförmige Mündung des *Sinus petrosus inferior*. In derselben der *N. abducens*. In beiden Abbildungen zwischen Karotis und Sinuswänden Trabekel zu sehen. Keilbeinkörper spongiös. *Sinus sphenoidalis* fehlend.)

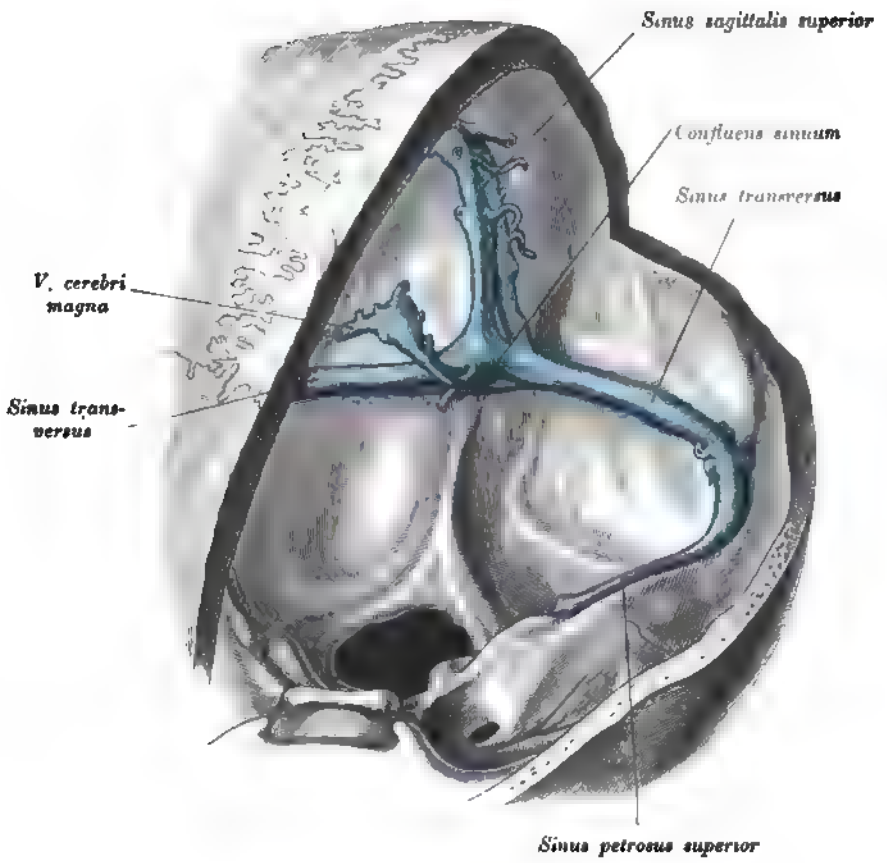

Fig. 721. Die Sinus der hinteren Schädelgrube.

(Korrosionspräparat.)

(Der *Sinus sagittalis superior* spaltet sich an der Mündungsstelle in zwei Schenkel. Am *Confluens sinuum* der *Sinus rectus* mit der *V. magna cerebri.)*

Fig. 722. Hirnvenen (von oben).

Der *Sinus transversus* ist paarig (Fig. 717 u. 718). Der *Sinus sagittalis superior* verläuft im oberen Rande des Sichelfortsatzes. Der *Sinus sagittalis inferior* im unteren Rande desselben. Der *Sinus rectus* steigt schief nach hinten. Alle diese Blutleiter hängen an der *Protuberantia occipitalis interna* untereinander zusammen (*Confluens sinuum*, Fig. 721). Der *Sinus cavernosus* paarig an der Seite der *Sella turcica* (Fig. 719 u. 720); seine Verlängerung bilden die *Sinus alae parvae*, beide hängen durch den *Sinus intercavernosus anterior et posterior* zusammen. Der *Sinus petrosus superior* am oberen Rande der Felsenbeinpyramide. Der *Sinus petrosus inferior* zwischen *Clivus* und Pyramide (beide paarig). Der *Sinus circularis* umgibt das große Hinterhauptloch.

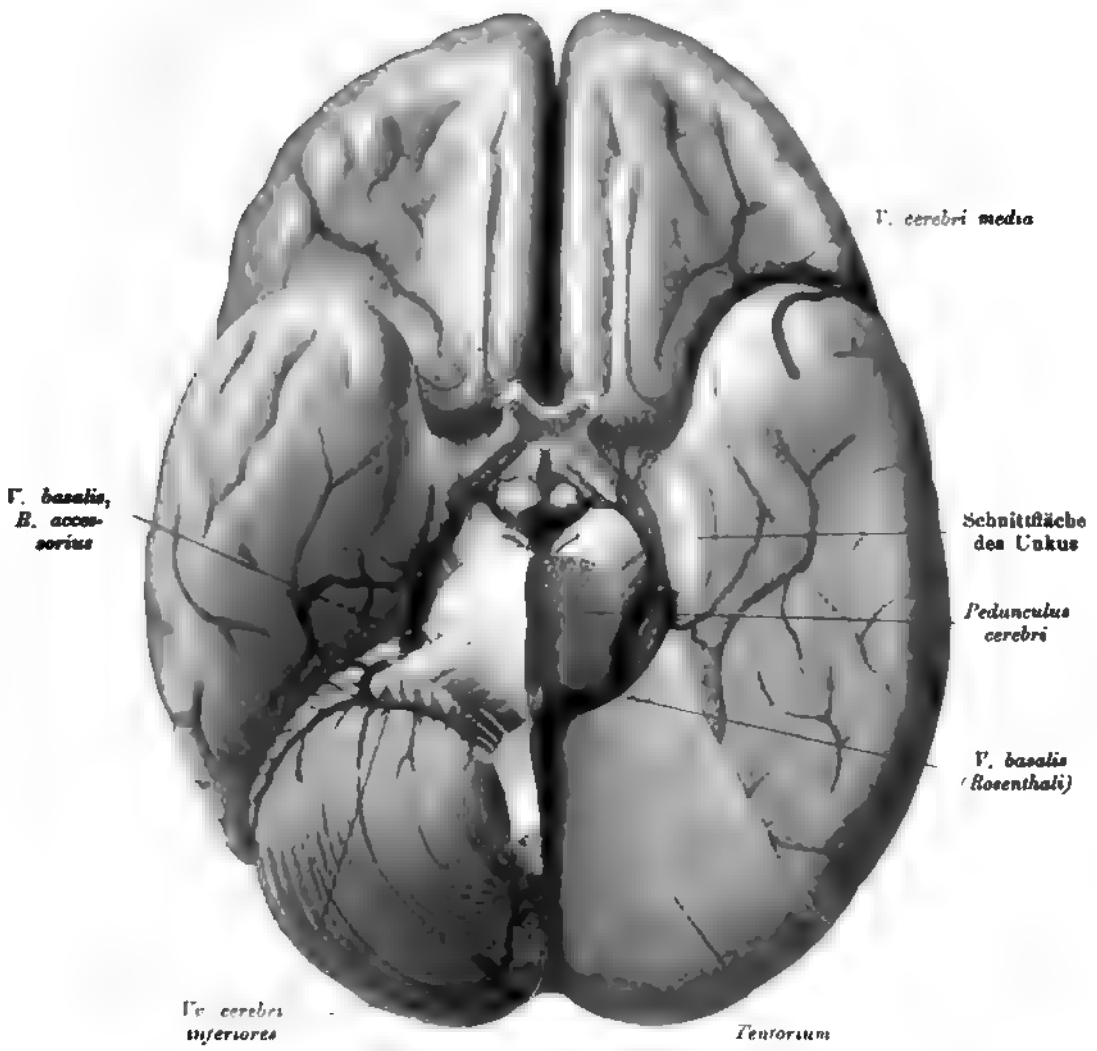

Fig. 723. Hirnvenen (von unten).

Die Gehirnvenen, *Venae cerebrales*, sind folgende: *Venae cerebri superiores* zum *Sinus longitudinalis superior* (Fig. 722; die *V. cerebri magna Galeni*, und die *V. basalis (Rosenthali)* zum *Sinus rectus*; die *Venae cerebrales inferiores* zum *Sinus cavernosus, petrosus superior* und *Sinus transversus*; die *Venae cerebelli superiores* zum *Sinus rectus* und die *Venae cerebelli inferiores* zum *Sinus petrosus inferior, transversus* und *circularis*.

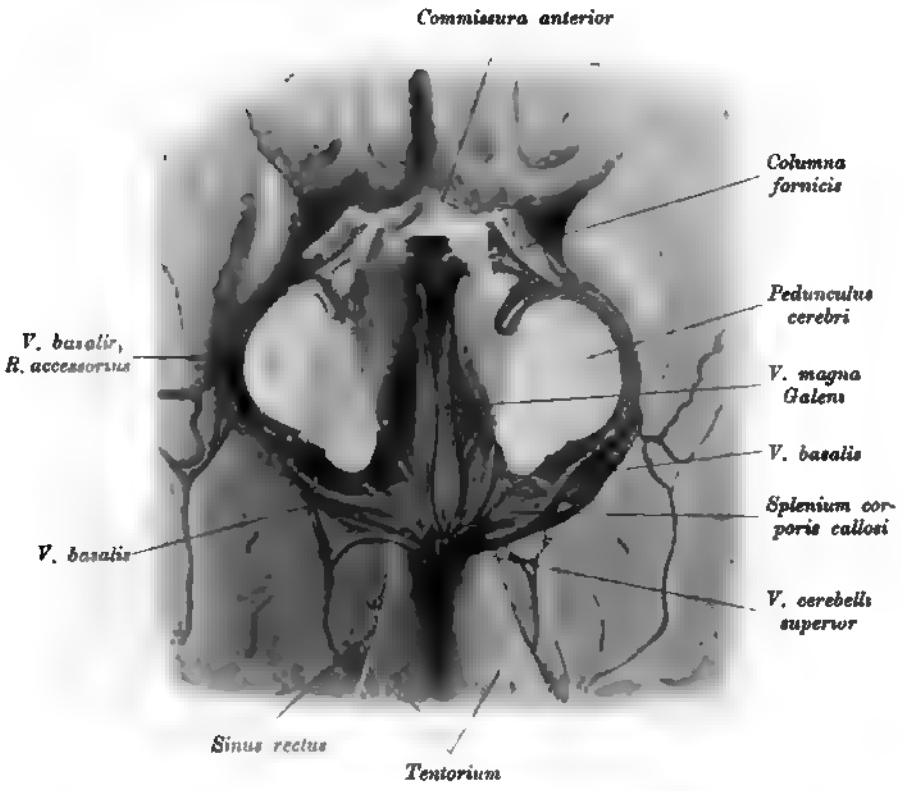

Fig. 724. Hirnvenen (von unten). *Vena magna Galeni, Vena basalis (Rosenthali)* **und deren Mündung in den** *Sinus rectus*

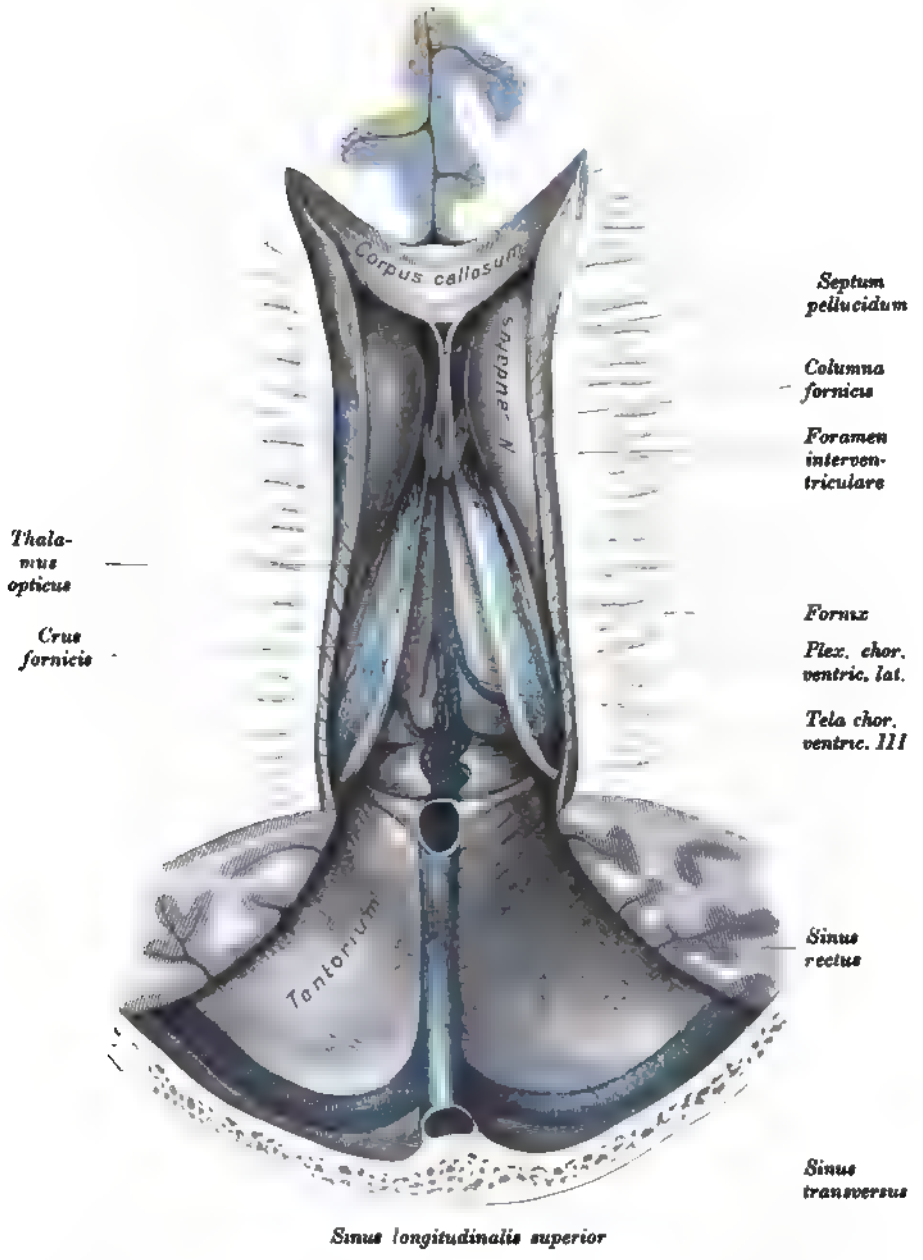

Fig. 725. Venen der *Tela chorioidea ventriculi III (V. magna cerebri)* und des *Plexus chorioideus ventriculi lateralis.*

Fig. 726. Die Venen der *Diploe*,

nach Entfernung der äußeren Tafel der Schädelknochen.

Nach Breschet.

Die *Venae meningeae* münden in die zunächst liegenden Blutleiter.

Die Venen der *Diploe* entleeren sich teils in die *Sinus durae matris*, teils in die äußeren Schädelvenen.

Die *V. ophthalmica* beginnt am inneren Augenwinkel, gelangt an der inneren Augenhöhlenwand rückwärts zur *Fissura orbitalis superior* und entleert sich in den *Sinus cavernosus*. Folgende Venen bilden dieselbe: *V. frontalis*, *V. sacci lacrymalis*, *Venae musculares*, *Venae ciliares*, *V. glandulae lacrymalis*, *V. centralis retinae* und *V. ophthalmica inferior*.

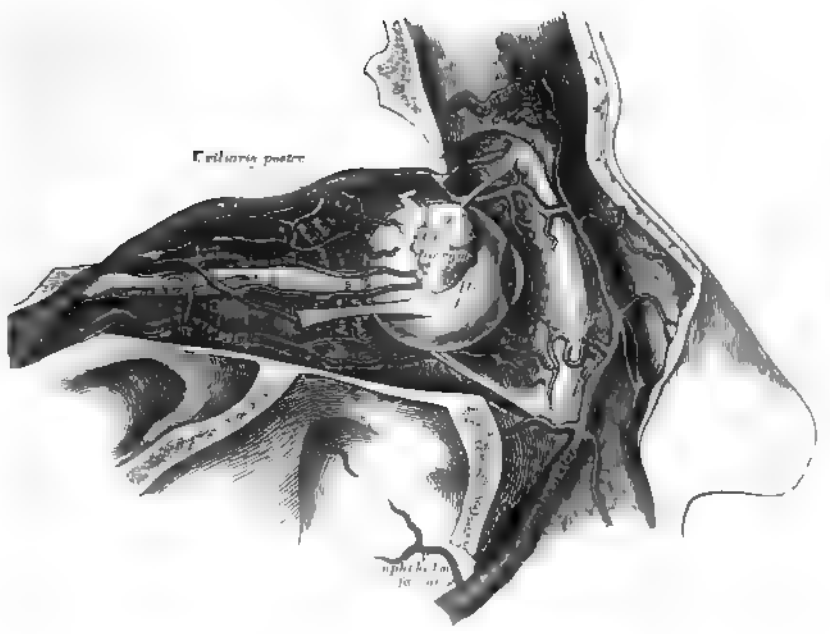

Fig. 727. Die Venen der Augenhöhle.

Die *V. facialis communis* entsteht aus der vorderen und hinteren Gesichtsvene und nimmt die *V. thyreoidea superior* auf.

a) Die *V. facialis anterior* beginnt an der Nasenwurzel als *V. angularis*, anastomosiert hier mit der *V. ophthalmica* und nimmt folgende Venen auf: *V. supra orbitalis; Venae nasales dorsales* und *laterales; Venae palpebrales inferiores; Venae labiales superiores et inferiores; Venae buccales et massetericae; V. submentalis; V. palatina; V. ranina.*

Fig. 728. Die oberflächlichen Venen des Kopfes.

b Die *V. facialis posterior* bezieht folgende Venen: *V. temporalis superficialis; V. temporalis media; Venae auriculares anteriores; Venae transversae faciei; Venae parotideae* und die *V. maxillaris interna.*

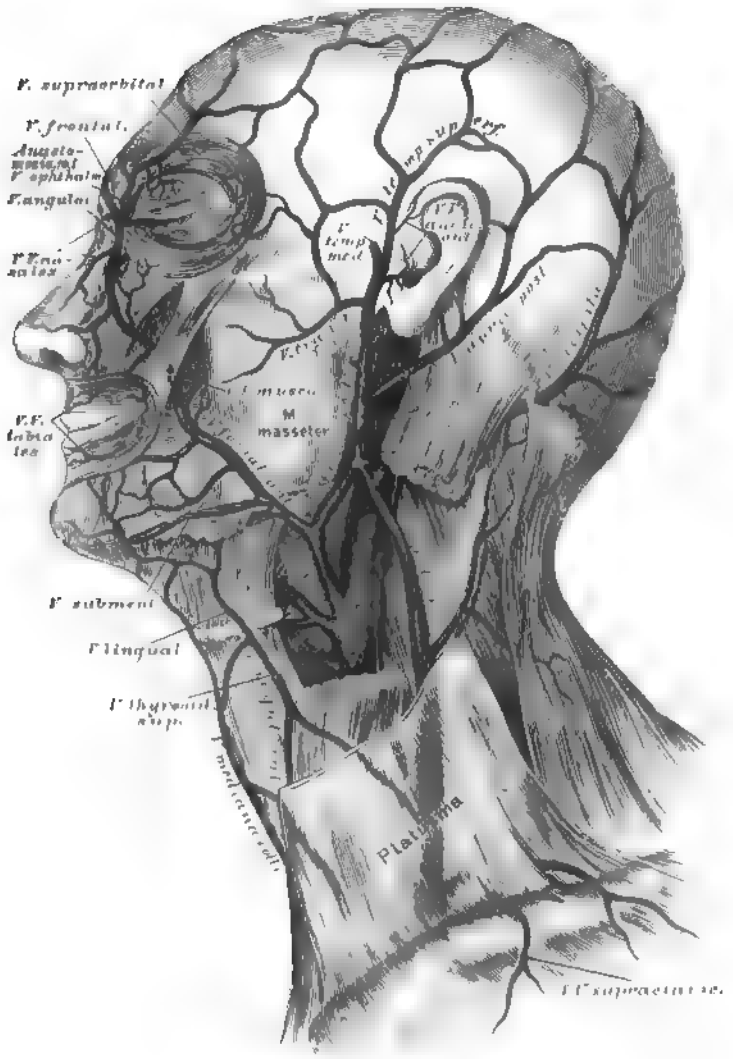

Fig. 729. Die Venen des Gesichtes und des Halses.

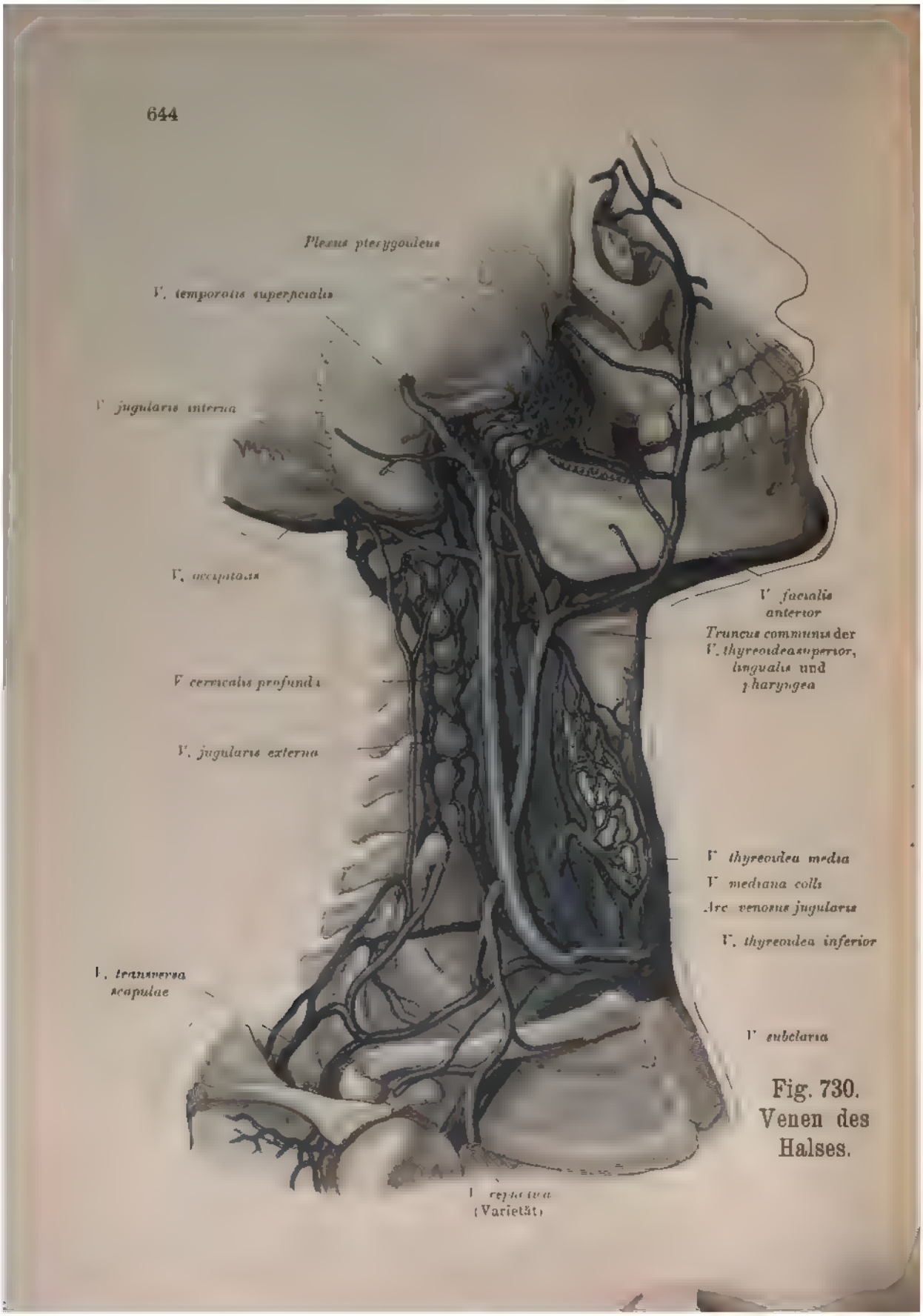

Fig. 730. Venen des Halses.

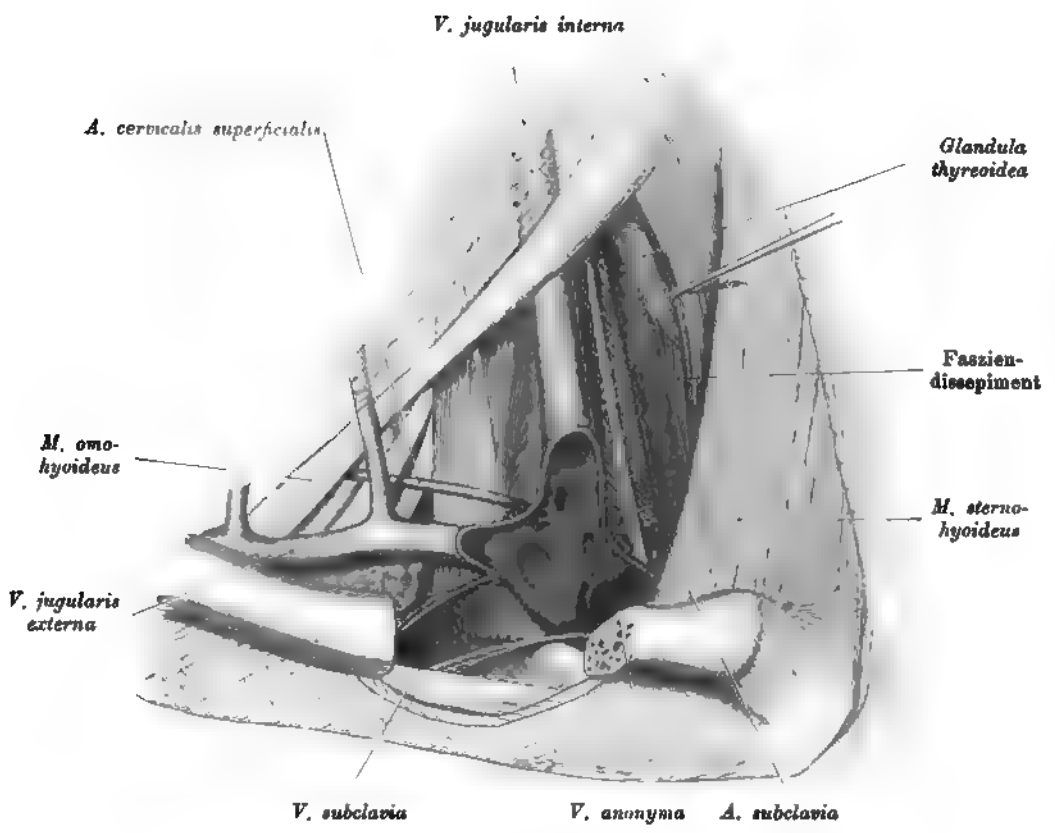

Fig. 731. *Vena jugularis interna* und *externa*, *Vena subclavia*

(am Venenwinkel eröffnet).

Die oberflächlichen Halsvenen sind:

a) V. jugularis externa, aus den *Venae occipitales* und *auriculares posteriores* hervorgegangen; sie verbindet sich mit der *V. facialis posterior* und mündet im Vereinigungswinkel der *V. subclavia* und *V. jugularis interna.*

b) Die *V. jugularis anterior* geht aus oberflächlichen Venen der Unterkinngegend hervor, zieht am vorderen Rande des *M. sternocleidomastoideus* in die Drosselgrube herab, ist mit dem gleichnamigen Gefäße der anderen Seite durch den *Arcus venosus juguli* verbunden und zieht horizontal nach außen, um in die *V. jugularis interna* zu münden.

c) Die *V. mediana colli* geht in der Mittellinie zur Drosselgrube, wo sie sich in den *Arcus venosus juguli,* oder in die *V. jugularis anterior* oder *interna* einsenkt. Sie fehlt nicht selten vollständig.

Die tiefen Halsvenen sind nebst der *V. pharyngea, lingualis* und *thyreoidea superior* folgende:

a) Die *V. vertebralis* verläuft im Kanale der Halswirbelquerfortsätze, nimmt die Venen aus dem Wirbelkanale und dem Nacken auf und ergießt sich in die *V. anonyma* oder *V. subclavia.*

b) Die *V. thyreoidea inferior* nimmt Venen aus dem *Pharynx* und *Larynx* auf, verbindet sich mit dem gleichnamigen Gefäße der anderen Seite, erzeugt dadurch den *Plexus thyreoideus imus,* hierauf die *V. thyreoidea impar,* welche in die *V. anonyma sinistra* mündet.

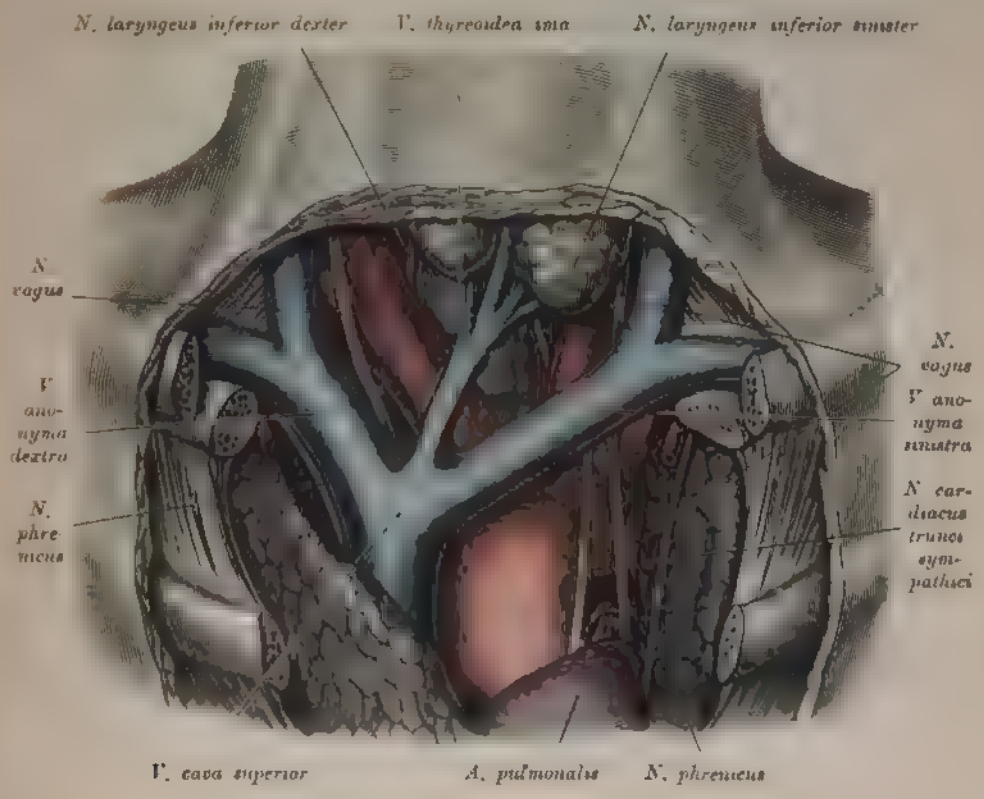

Fig. 732. *Venae anonymae* und *Vena cava superior.*

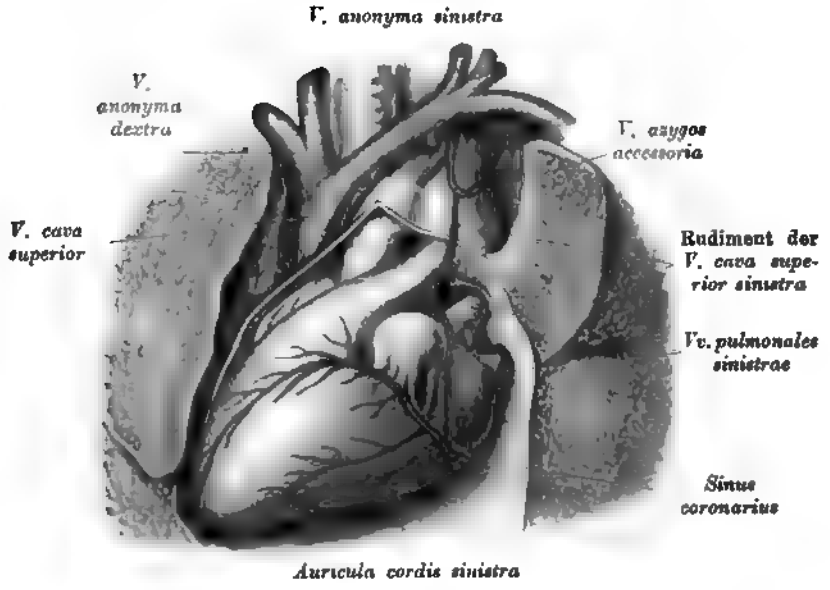

Fig. 733. Rudiment der *Vena cava superior sinistra.*

(Neugeborenes Kind.)

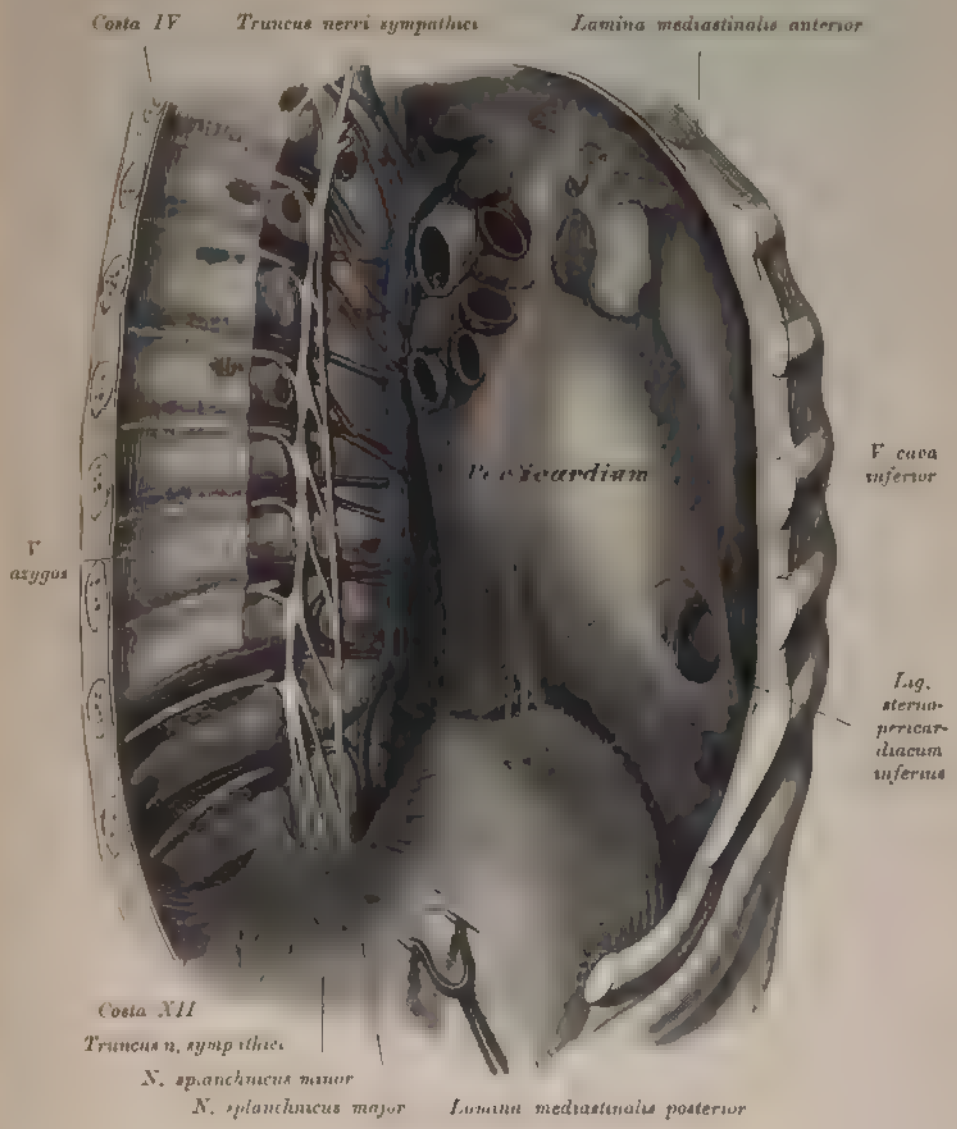

Fig. 734. *Vena azygos.*

Die Venen der Brustwand sammeln sich zur *Vena azygos.* Dieselbe geht zur rechten Seite der Wirbelsäule aus dem *Plexus venosus lumbalis* hervor, zieht zwischen innerem und mittlerem Schenkel des Zwerchfelles in die Brusthöhle bis zum III. Brustwirbel, wo sie sich über den rechten *Bronchus* behufs Einmündung in die *V. cava superior* wendet. In die *V. azygos* ergießen sich die Venen der Luftröhre, der Speiseröhre und der Brustwand, ferner die entsprechende Vene auf der linken Seite, die *V. hemiazygos,* welche nur bis zum VII. oder VIII. Brustwirbel aufsteigt, dann hinter der *Aorta* zur *V. azygos* zieht. Die oberen linken *Venae intercostales* vereinigen sich in der Regel zur *V. hemiazygos superior,* welche in die *V. hemiazygos* oder in die *V. anonyma sinistra* einmündet (Fig. 733).

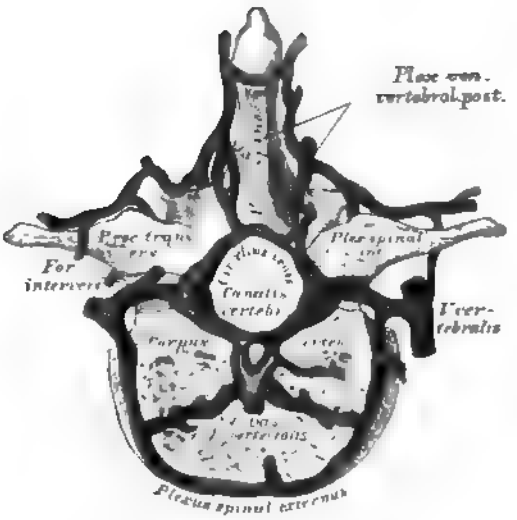

Fig. 735. Die Venengeflechte der Wirbelsäule

am Querschnitte. Nach Breschet.

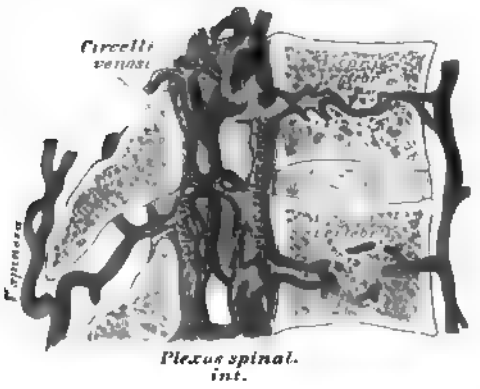

Fig. 736. Die Venengeflechte des Wirbelkanales.

Längsschnitt von zwei Rückenwirbeln nach Breschet.

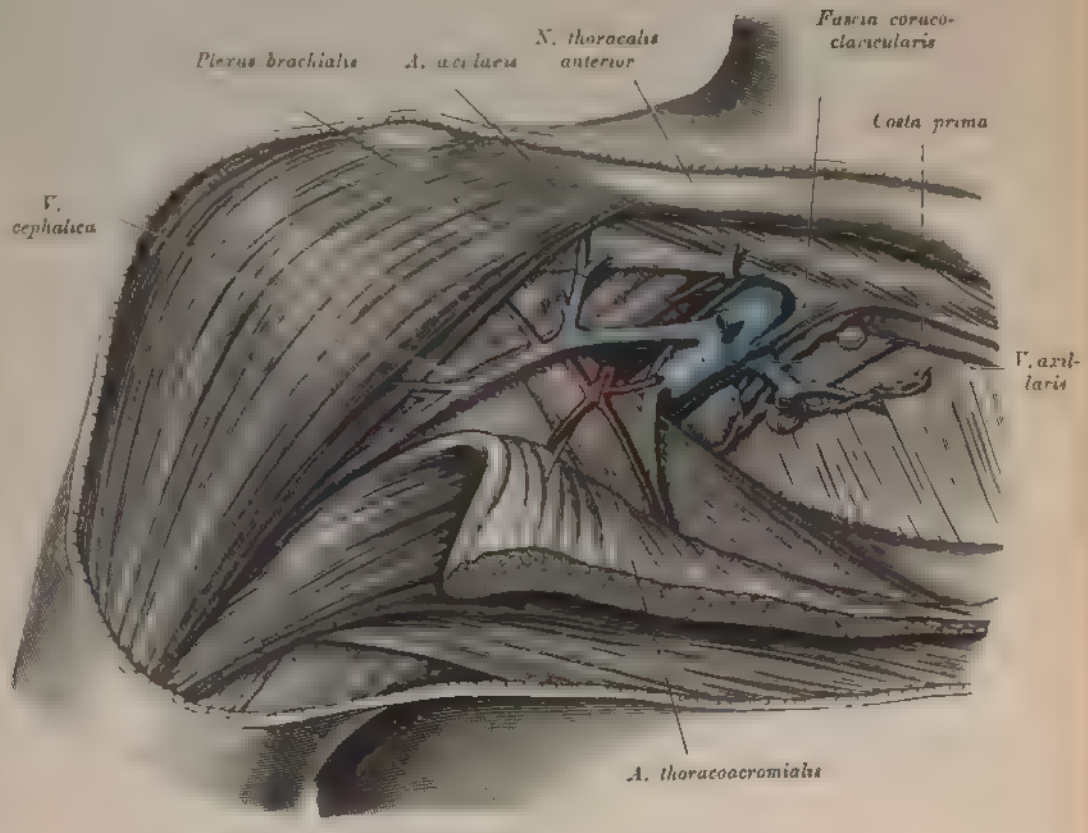

Fig. 737. *Vena cephalica* und *Vena axillaris.*

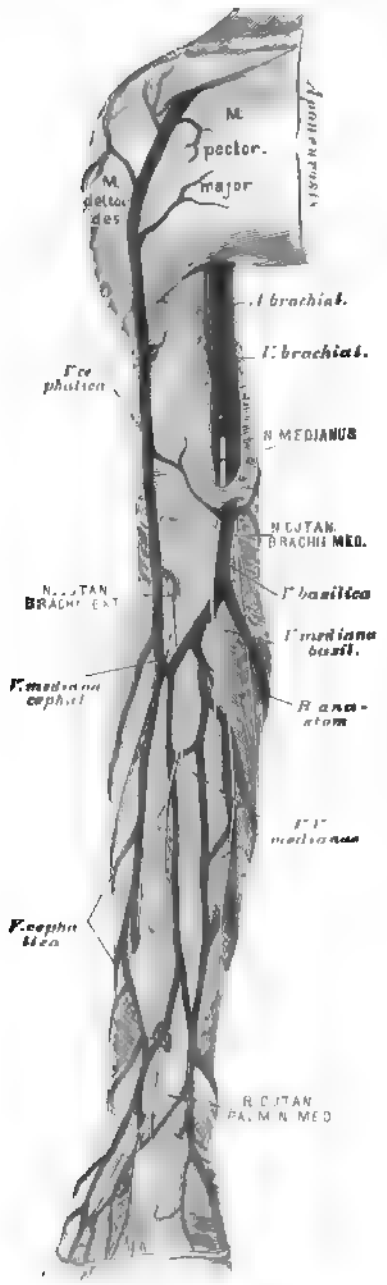

Fig. 738. Die Hautvenen des Armes. *Vena cephalica, Vena basilica.*

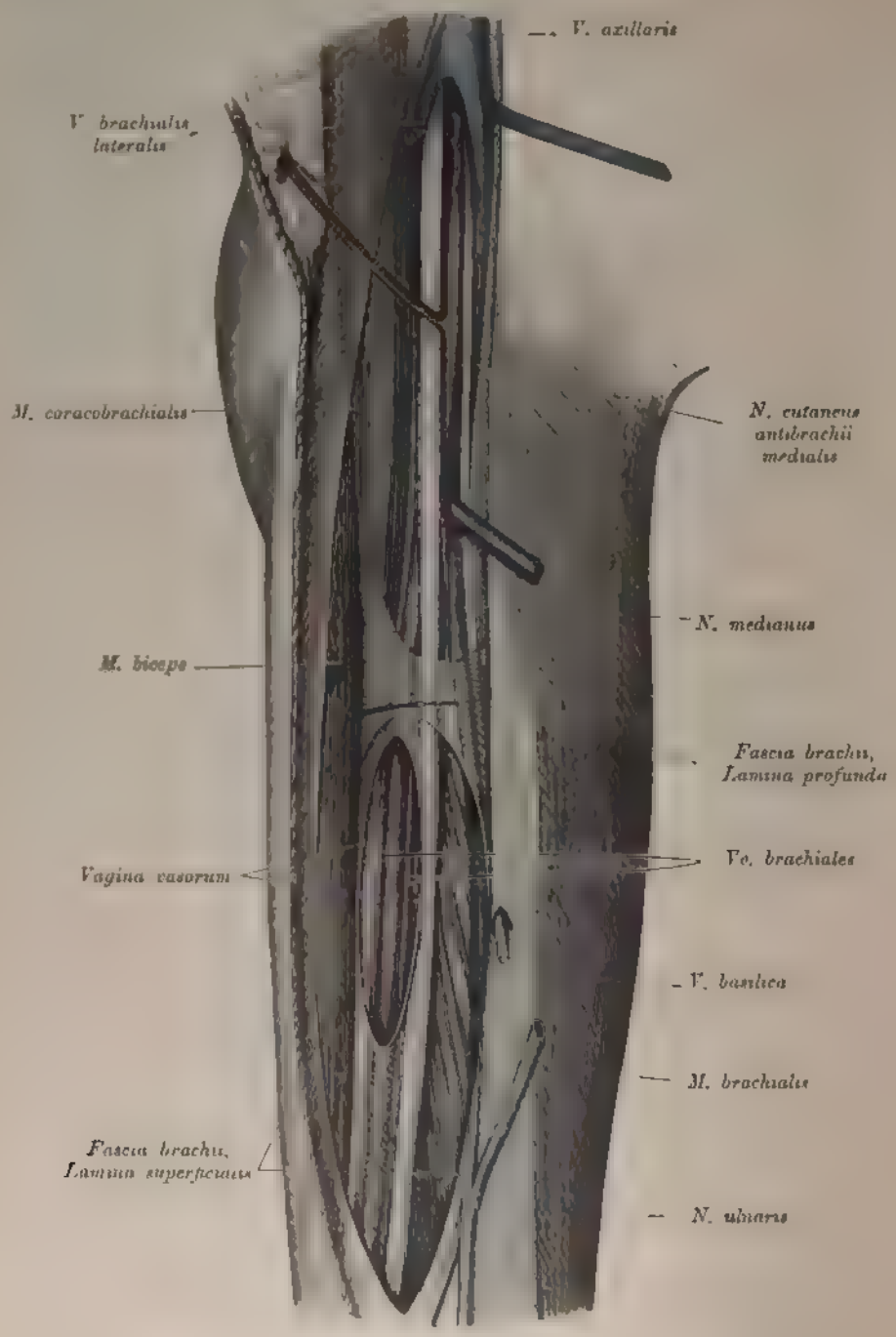

Fig. 739. *Vena basilica* und *Venae brachiales.*

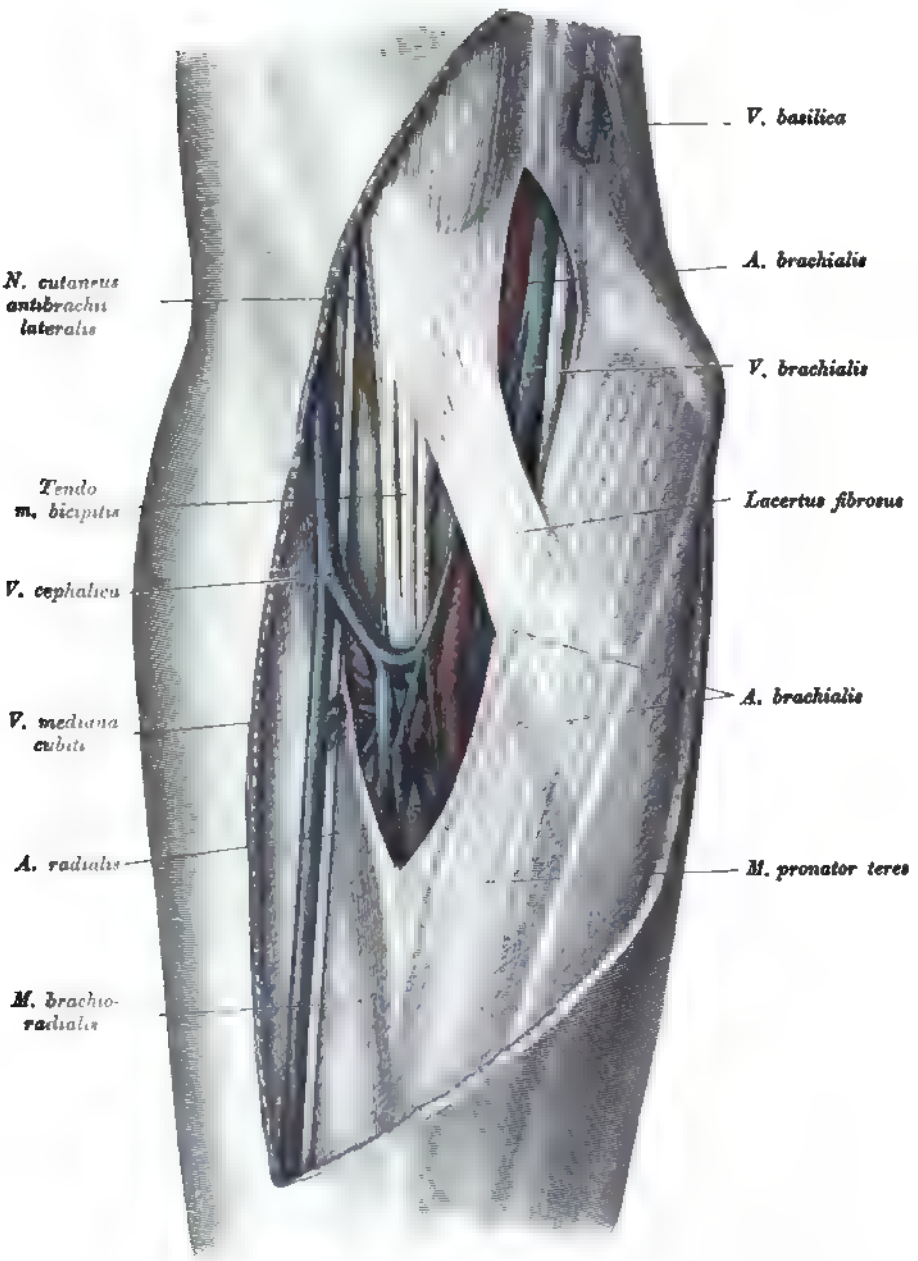

Fig. 740. Verbindung der oberflächlichen und der tiefliegenden Venen in der *Plica cubiti*.

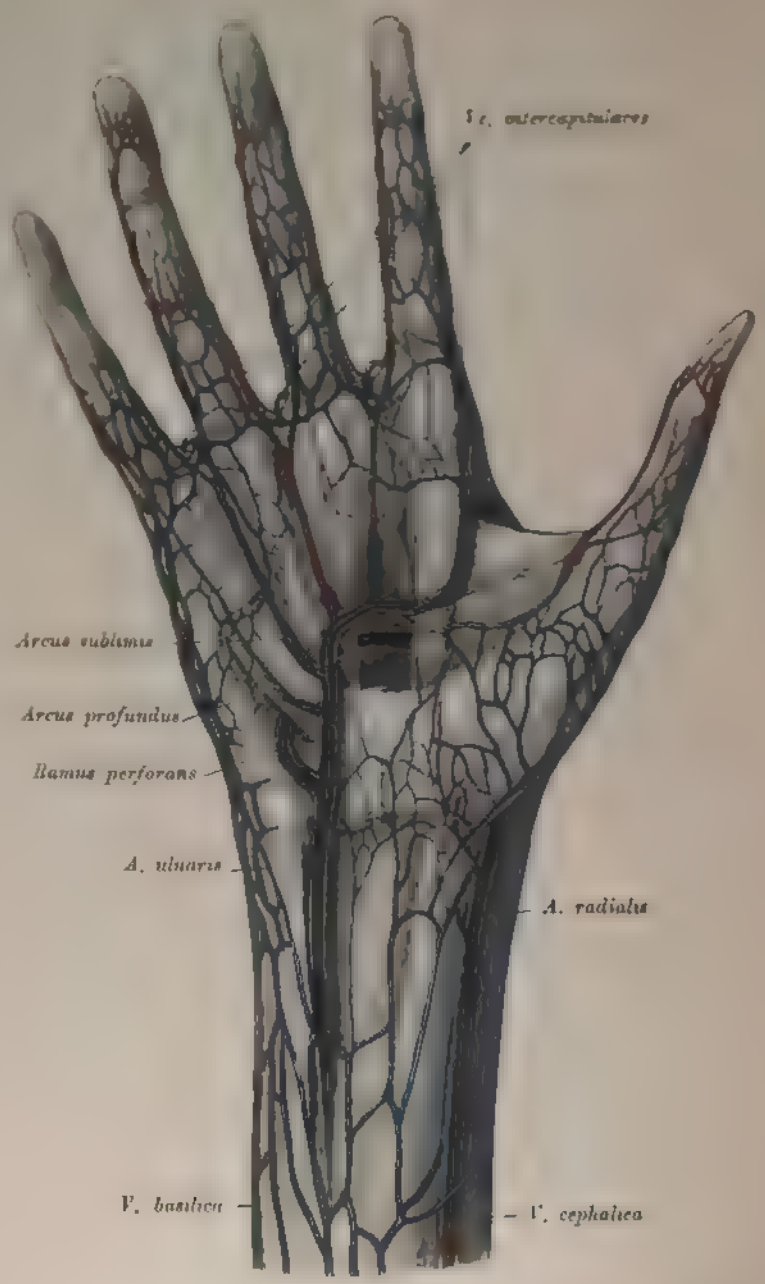

Fig. 741. Venenverästelung in der *Vola manus.*

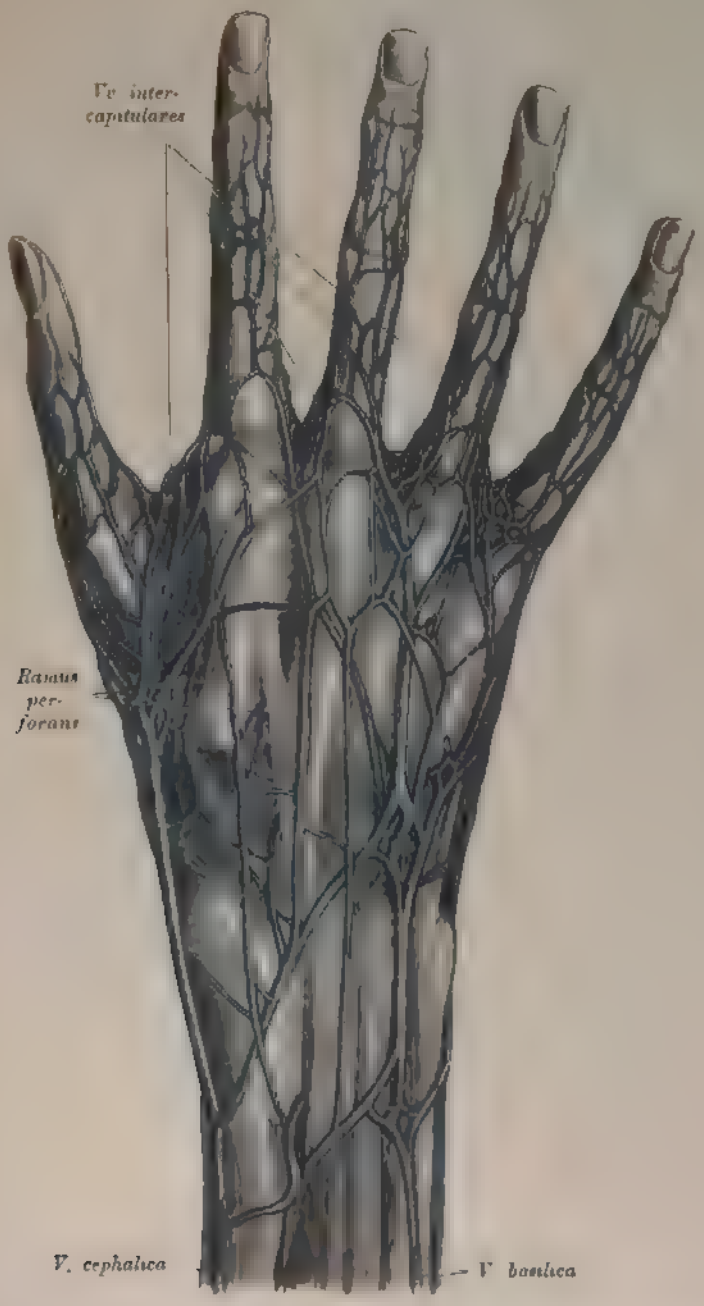

Fig. 742. Venenverästelung am *Dorsum manus.*

Die Schlüsselbeinvene, *V. subclavia,* nimmt die Venen des Armes und der Schulter auf. Dieselben sind:

1. Die tiefen Venen als Begleitvenen für die *Art. brachialis* und deren Zweige, doppelt. Sie entspringen als *Venae digitales volares,* bilden den *Arcus venosus sublimis et profundus,* hierauf *Venae radialis et ulnares,* schließlich zwei *Venae brachiales,* welche sich zur einfachen *V. axillaris* vereinigen, deren direkte Fortsetzung die *V. subclavia* ist.

2. Hautvenen, zwischen Haut und Faszie, welche, vielfach untereinander anastomosierend, aus dem *Rete venosum manus* hervorgehen.

a) Die *Vena cephalica* hat ihre Wurzeln am Handrücken, zieht an die innere Seite des Vorderarmes, über den Ellenbogen in den *Sulcus bicipitalis lateralis,* dann zwischen *M. pectoralis major* und *M. deltoideus,* um im Spalte zwischen diesen Muskeln in der *Fossa infraclavicularis* in die *V. subclavia* einzugehen.

b) Die *V. basilica* zieht längs der Ulnarseite des Vorderarmes häufig doppelt, hierauf einfach im *Sulcus bicipitalis medialis* aufwärts, durchbohrt in der Mitte des Oberarmes die Faszie und mündet in die tiefliegende *V. brachialis.*

c) Die *V. mediana* erscheint einfach oder doppelt als *V. mediana cephalica* und *V. mediana basilica;* die letztere pflegt die stärkere zu sein. Konstant ist ein *Ramus anastomoticus* zur tiefen *V. radialis* oder *V. brachialis.*

Die Venen des Handtellers und des Handrückens stehen untereinander in Verbindung durch die *Vv. intercapitulares.*

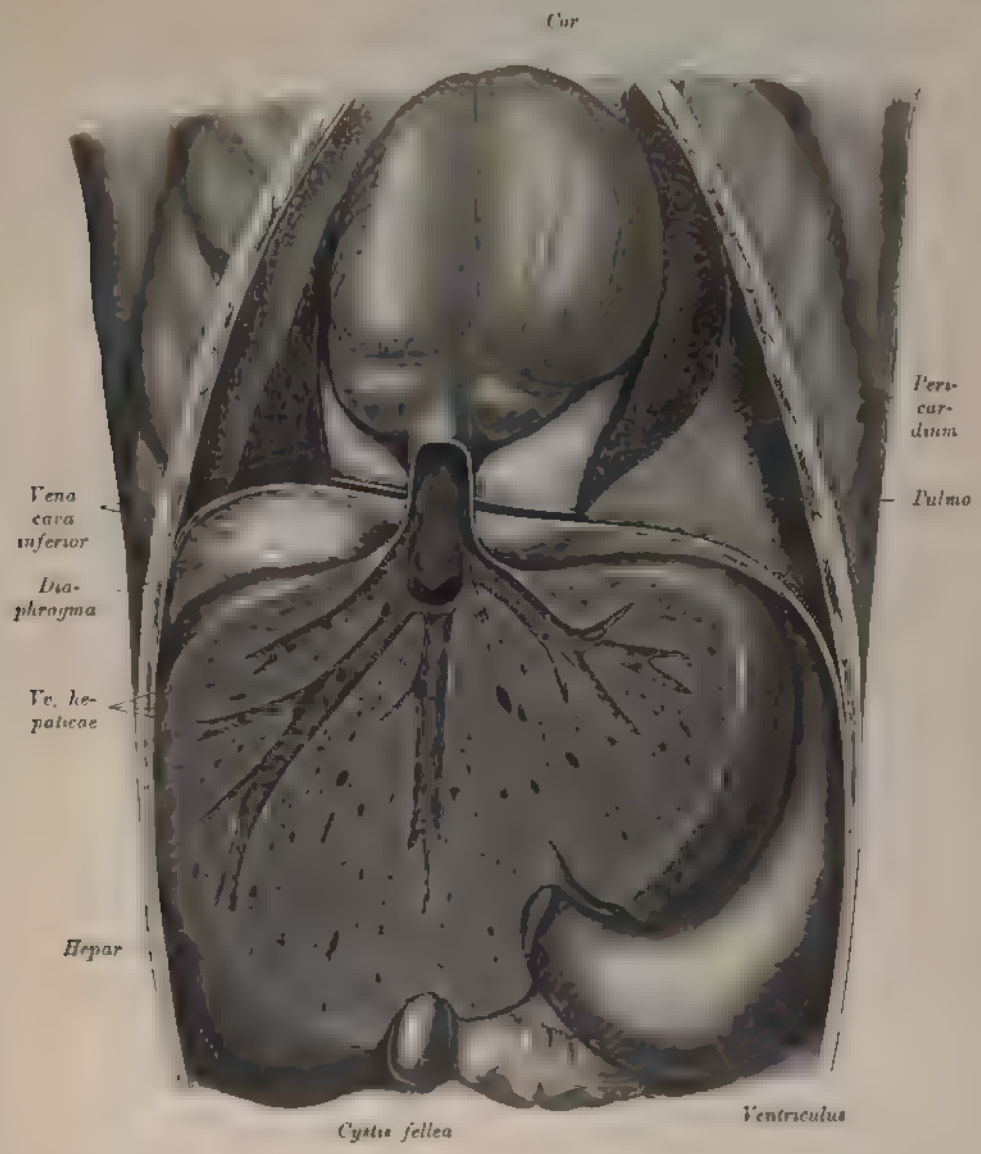

Fig. 743. *Vena cava inferior* **an der Durchtrittsstelle durch das Zwerchfell.** *Venae hepaticae.*

(Herz hinaufgeschlagen.)

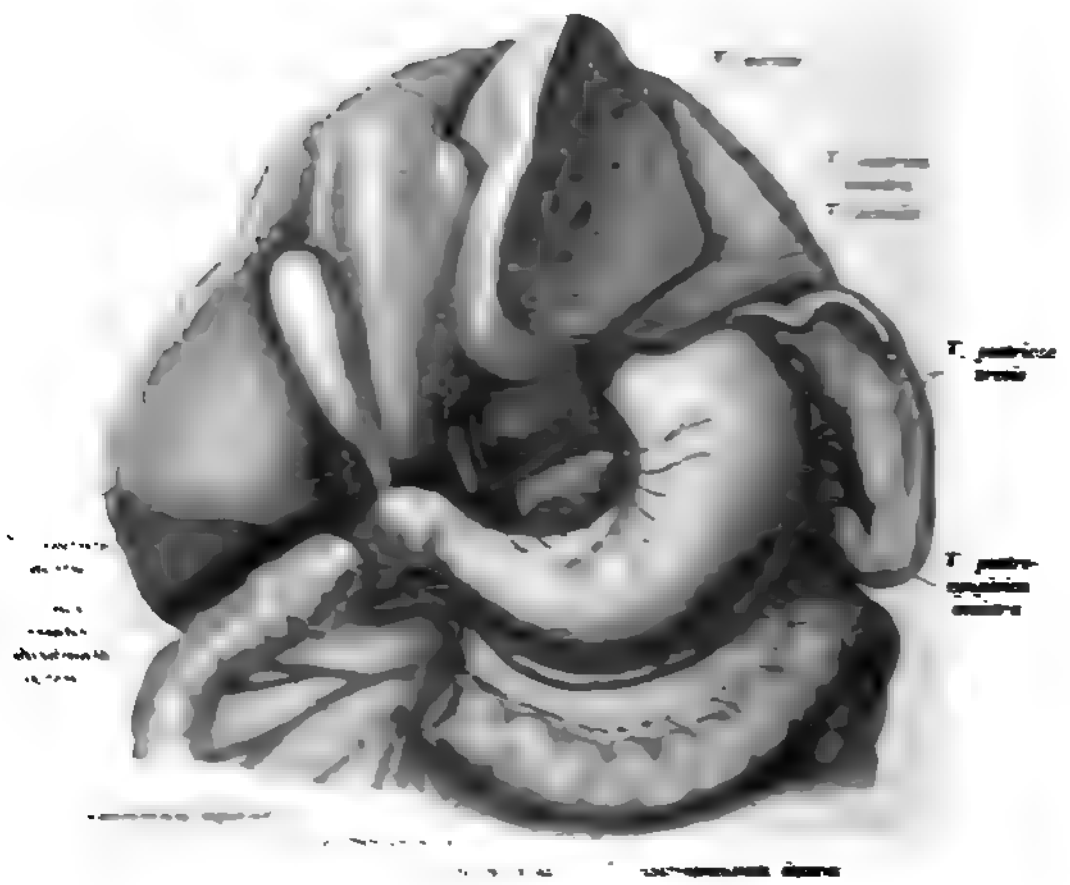

[illegible]

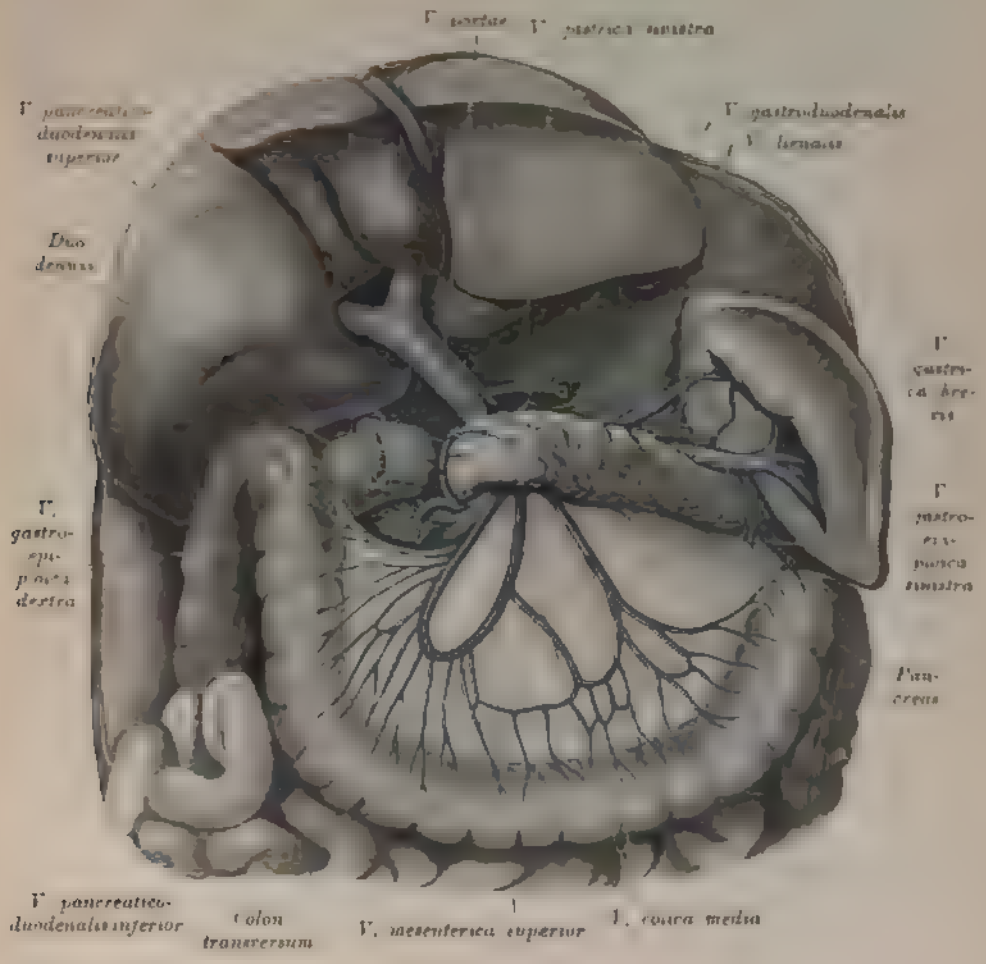

Fig. 745. *Vena portae, Vena lienalis, Vena colica media.*

(*Mesocolon transversum* herabgeschlagen, Magen entfernt, Pankreas freigelegt.)

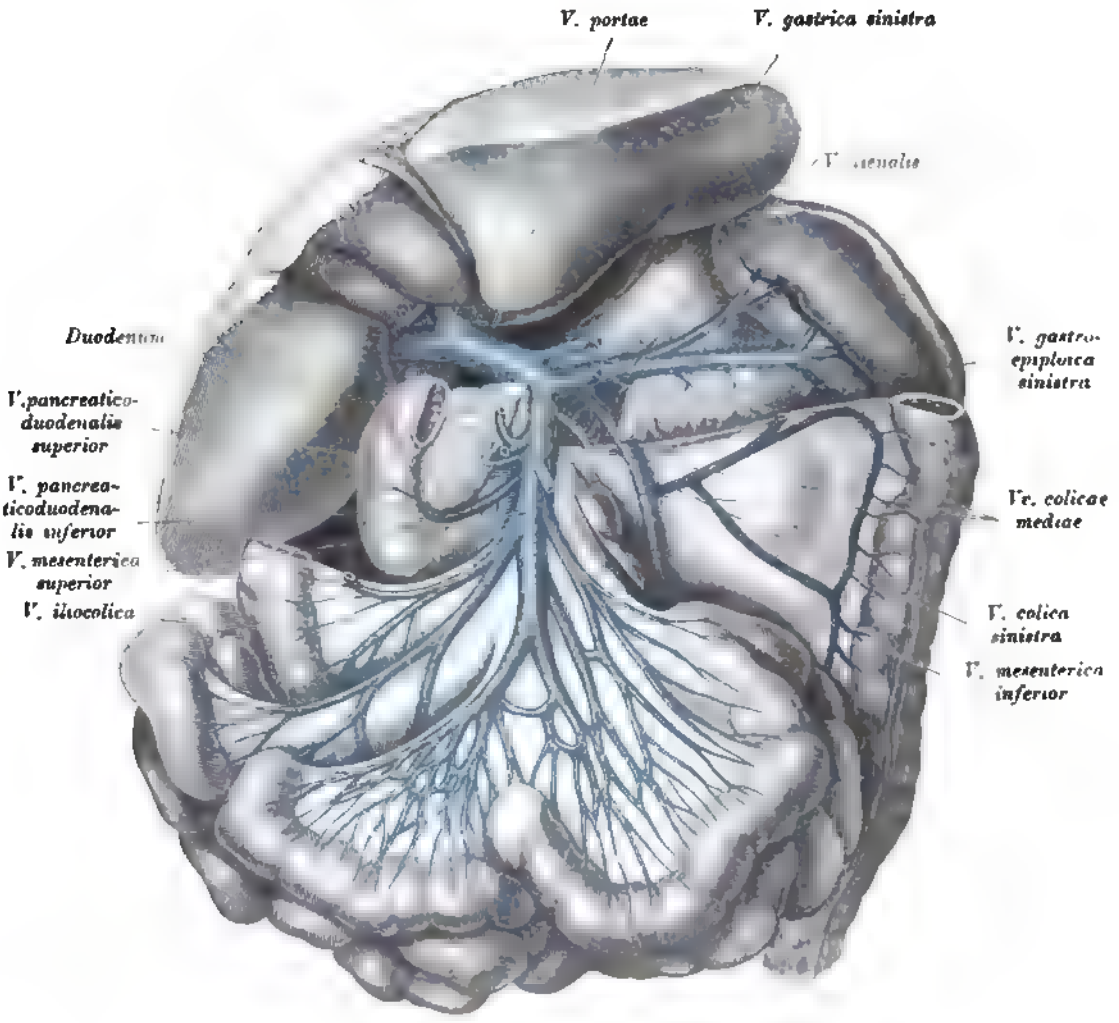

Fig. 746. Wurzeln der Pfortader. *Vena mesenterica superior et inferior, Vena lienalis.*

(Magen und *Colon transversum* entfernt, Pankreas durchschnitten.)

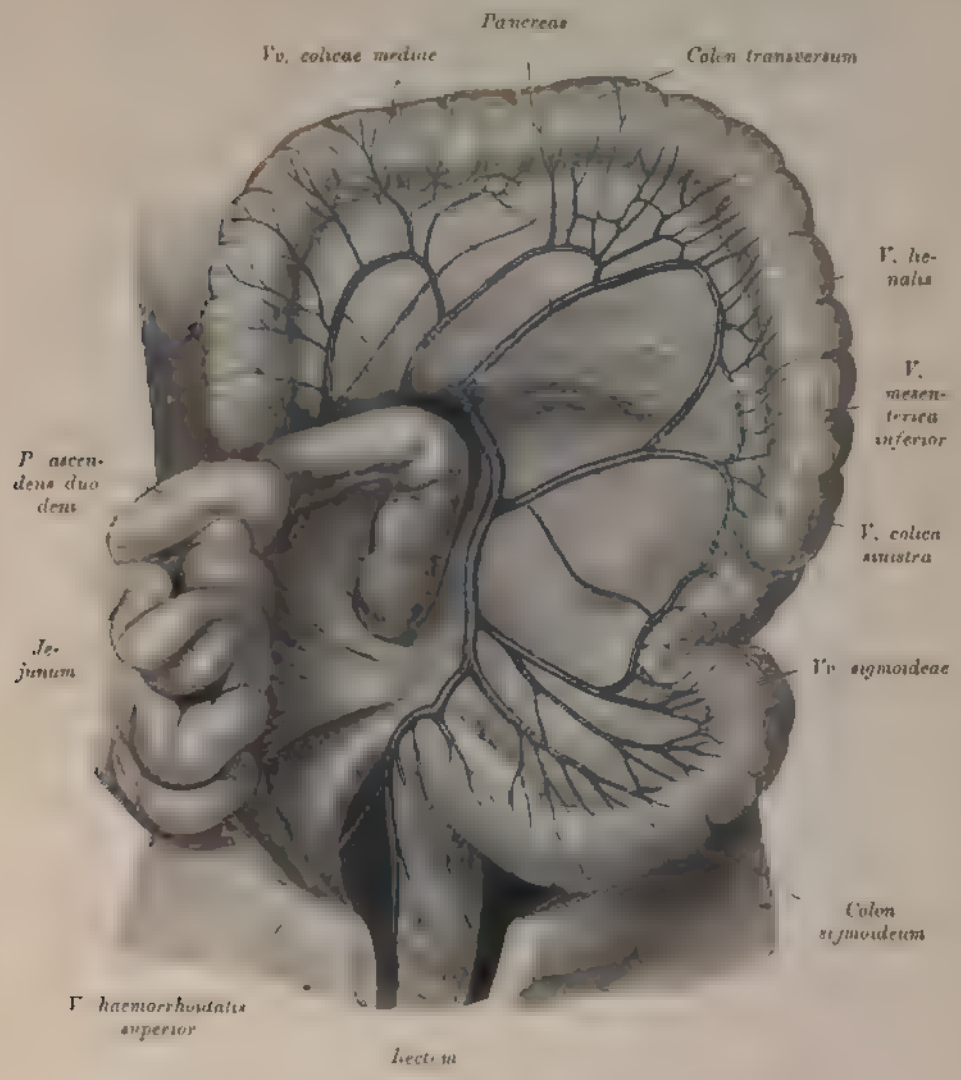

Fig. 747. *Vena mesenterica inferior.*

(Das Pankreas scheint durch das *Colon transversum* hindurch

Die Pfortader, *V. portae* (Fig. 745 u. 746), sammelt ihre Wurzeln aus den Verdauungsorganen und aus der Milz, um das Blut derselben der Leber zuzuführen. Die Wurzeln vereinigen sich zum *Truncus venae portae,* welcher sich in der Leber verzweigt.

Die Wurzeln der *V. portae* sind:

a) Die *V. gastrica sinistra* (Fig. 744) läuft am oberen Magenbogen von links nach rechts, sammelt das Blut aus dem oberen Teile des Magens und vom oberen Querstücke des Zwölffingerdarmes.

b) Die *V. mesenterica superior* (Fig. 745) sammelt das Blut aus jenen Bezirken der Gedärme, welche von der *Art. mesenterica superior* und dem *Ramus pancreaticoduodenalis* der *Art. hepatica* versorgt wurden.

c) Die *V. mesenterica inferior* (Fig. 747) entspricht in ihren Wurzeln den Zweigen der gleichnamigen Arterie und entleert sich in die *V. mesenterica superior* oder in die *V. lienalis* (siehe Fig. 746).

d) Die *V. lienalis* (Fig. 746) zieht entlang dem oberen Rande der Bauchspeicheldrüse, um in die *Vena portae* zu münden.

Die Wurzeln der Pfortader vereinigen sich hinter dem Kopfe der Bauchspeicheldrüse zum *Truncus venae portae*, welcher noch die *V. gastroepiploica dextra* aufnimmt.

Die Verzweigungen der Pfortader in der Leber gehen zunächst aus zwei Ästen hervor und lösen sich in den Leberläppchen in Kapillaren auf (vgl. Fig. 434).

Die untere Hohlvene, *V. cava inferior,* geht aus der rechten und linken Hüftvene, *V. iliaca communis*, hervor. Sie dringt durch das *Foramen venae cavae* des Zwerchfelles in den Herzbeutel, um sofort in die hintere Wand der rechten Vorkammer des Herzens einzumünden. — Jede *V. iliaca communis* entsteht aus der Vereinigung der *V. cruralis* und *V. hypogastrica.* Die linke *V. iliaca communis* ist länger als die rechte, erstere nimmt auch die beiden *Venae sacrales mediae* auf.

In die *V. cava inferior* ergießen sich:

a) Die *Venae lumbales,* welche vielfach untereinander anastomosieren und den *Plexus venosus lumbalis* erzeugen;

b) die *Vena spermatica interna* geht aus dem *Plexus pampiniformis* des Samenstranges hervor, verläuft einfach oder doppelt, rechts direkt zur *Vena cava inferior,* links zur *Vena renalis;* die entsprechende Vene bei der Frau, *V. ovarica,* anastomosiert mit der *V. uterina*;

c) die *Venae renales,* die rechte schräg aufsteigend, die linke hingegen in querer Richtung verlaufend;

d) die *Venae suprarenales,* deren linke sich in der Regel in die *V. renalis sinistra* einsenkt;

e) die *Venae hepaticae,* zwei bis drei größere und mehrere kleinere;

f) die *Venae phrenicae.*

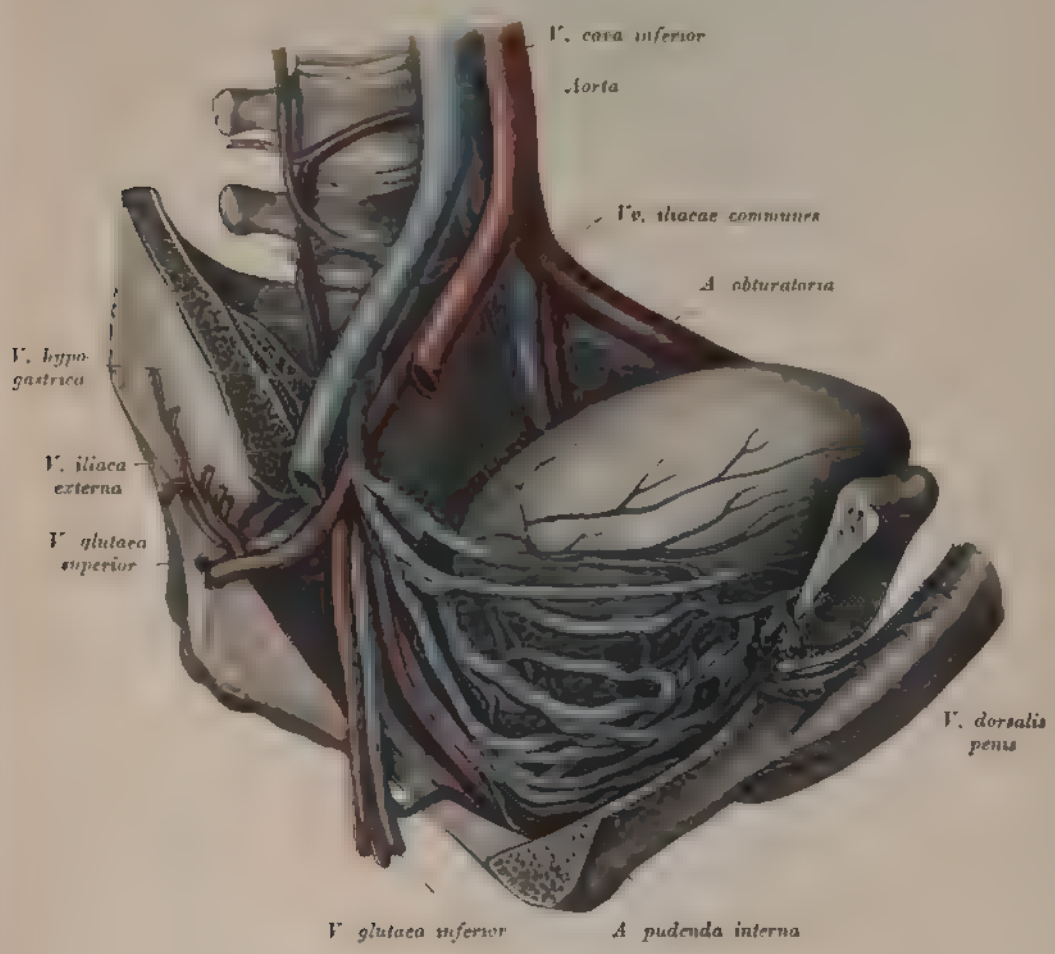

Fig. 748. Verzweigung der *Vena hypogastrica* (männliches Becken).

Fig. 749.
Venen des Hodens.

Fig. 750. *Vv. spermaticae*, Anastomosen der Hodenvenen mit den Skrotalvenen.

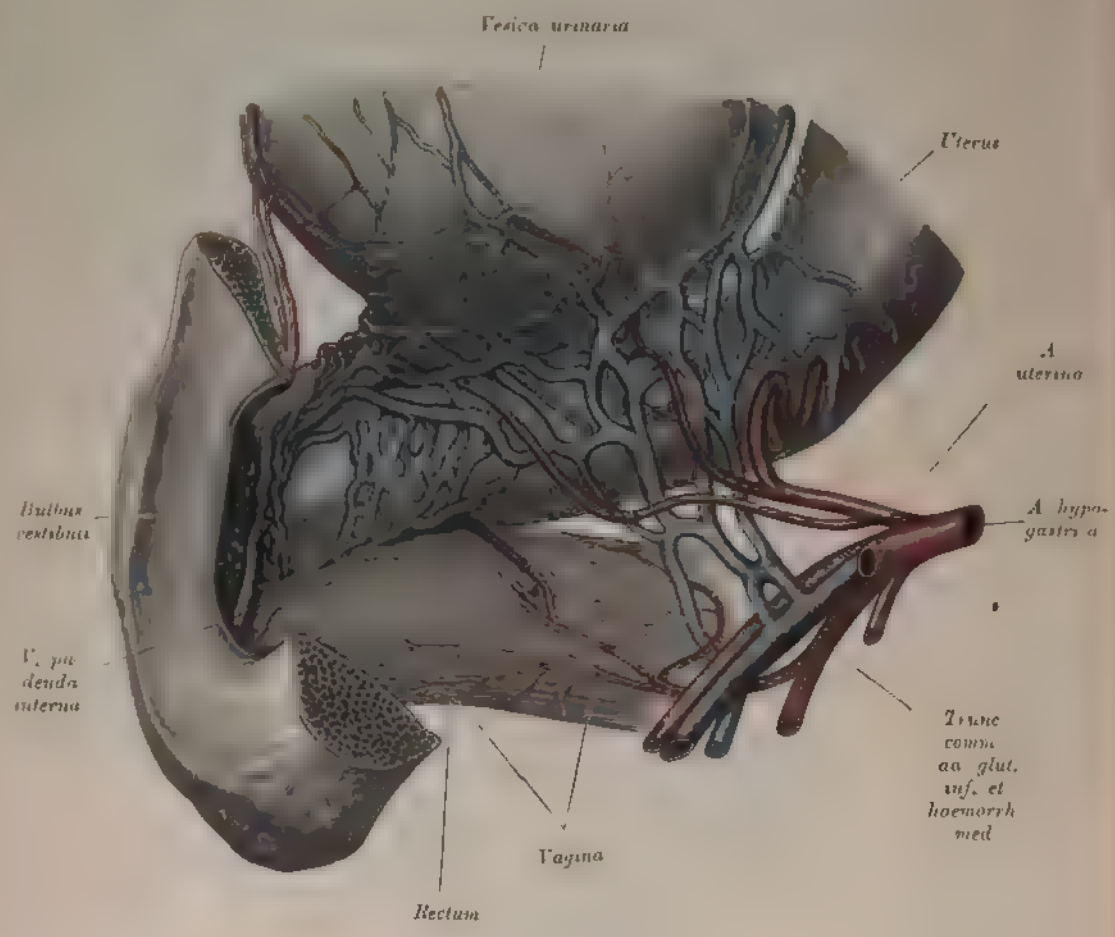

Fig. 751. Venen der Scheide und der Blase.

Fig. 752. Durch Arterien und Venen injizierte schwangere Gebärmutter.

Ansicht von vorne. — Nach Hyrtl.

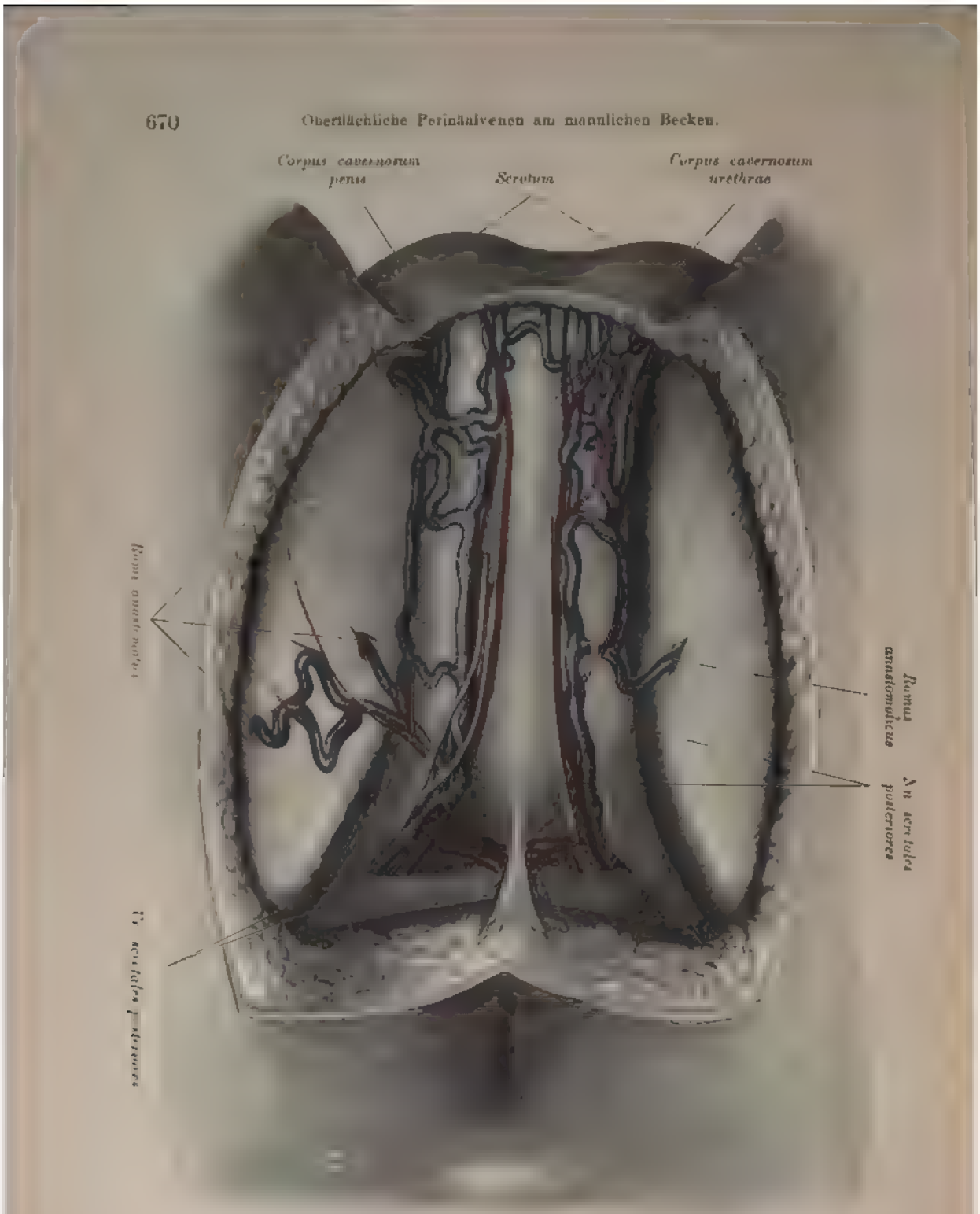

Fig. 753. Oberflächliche Perinäalvenen am männlichen Becken.

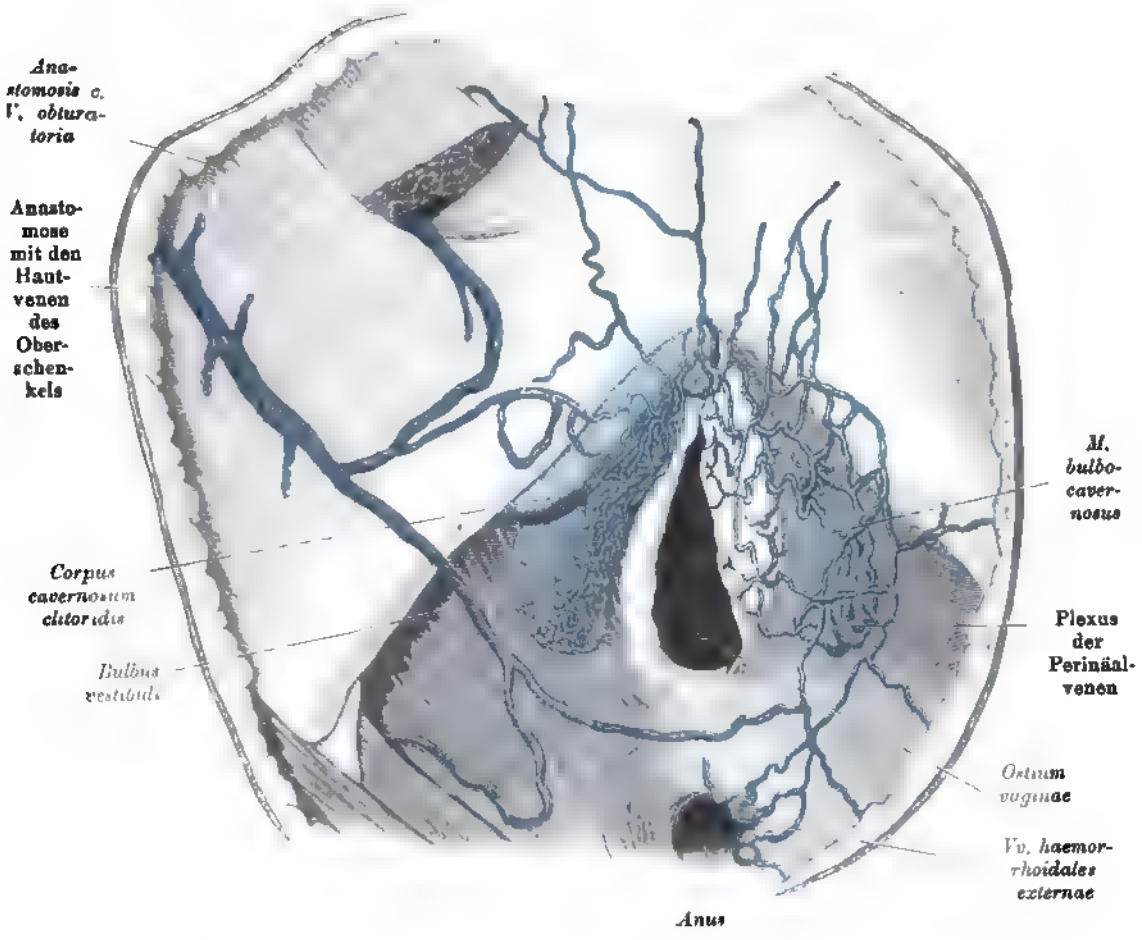

Fig. 754. Oberflächliche und tiefe Perinäalvenen am weiblichen Becken.

(Linkerseits sind die oberflächlichen Venen dargestellt, rechts ist der *M. bulbocavernosus* entfernt.)

Die *Vv. haemorrhoidales externae* anastomosieren mit den oberflächlichen Perinäalvenen, welche an einer Stelle einen Plexus bilden, ferner mit den oberflächlichen und den tiefen Venen des Oberschenkels und den Hautvenen der Schamgegend. Der *Bulbus vestibuli* ist mit diesen Venenanastomosen ebenfalls in Verbindung.)

Die Hüftvene, *V. iliaca communis,* welche aus den Venen des Beckens und der unteren Extremität hervorgeht, wird zunächst durch die *V. hypogastrica* und die *V. femoralis* zusammengesetzt.

Die *V. hypogastrica* entsteht aus den doppelten *Venae glutae superiores et inferiores, ileolumbales, obturatoriae, sacrales laterales,* den Venen der Harnblase, des Mastdarmes und der inneren Geschlechtsteile. Letztere bilden folgende Geflechte:

den *Plexus haemorrhoidalis,* im Zusammenhange mit dem Pfortadersystem;

den *Plexus vesicalis,* in Verbindung mit dem *Plexus haemorrhoidalis* und *pudendalis;*

den *Plexus pudendalis,* beim Manne um die *Prostata* gelegen, von den Venen dieser, dann der Samenbläschen, den *Venae profundae penis* und der *V. dorsalis penis* gebildet.

Beim Weibe umgibt der *Plexus pudendalis* die *Vagina,* beide Seiten des *Uterus* bis an dessen Grund; anastomosiert mit den übrigen Geflechten des Beckens und mündet durch die kurzen *Venae uterinae* in die *V. hypogastrica.* Eine besonders starke Entwicklung erfährt das Venengeflecht des *Uterus* in dessen schwangerem Zustande (Fig. 752).

Die Venen der unteren Extremität vereinigen sich zur *V. femoralis.* Diese bleibt gewöhnlich bis unter die Kniekehle einfach; sie liegt in der *Fossa iliopectinea* an der inneren Seite der *Art. femoralis* in der Kniekehle, wo sie *V. poplitea* heißt, hinter ihr (Fig. 759).

Die Venen der unteren Extremität sind tief- und oberflächlich liegende. Die ersteren verlaufen in Begleitung der Arterien, und zwar für den Unterschenkel in doppelter Zahl als *Venae tibiales posteriores, anteriores* und *peronaeae.* Die oberflächlich liegenden Venen gehen aus dem *Rete venosum pedis dorsale* hervor und sammeln sich in folgenden Stämmen:

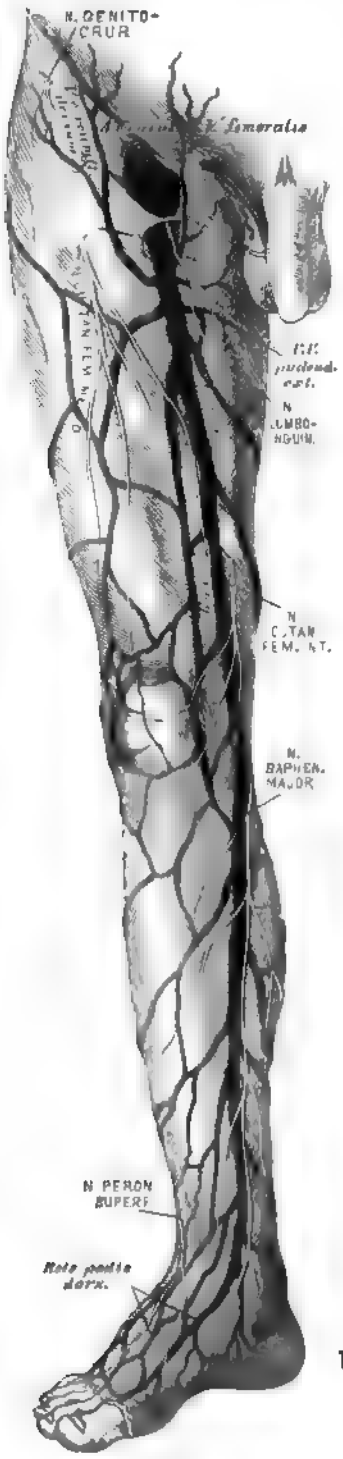

Fig. 755. Oberflächliche Venen der unteren Extremität.

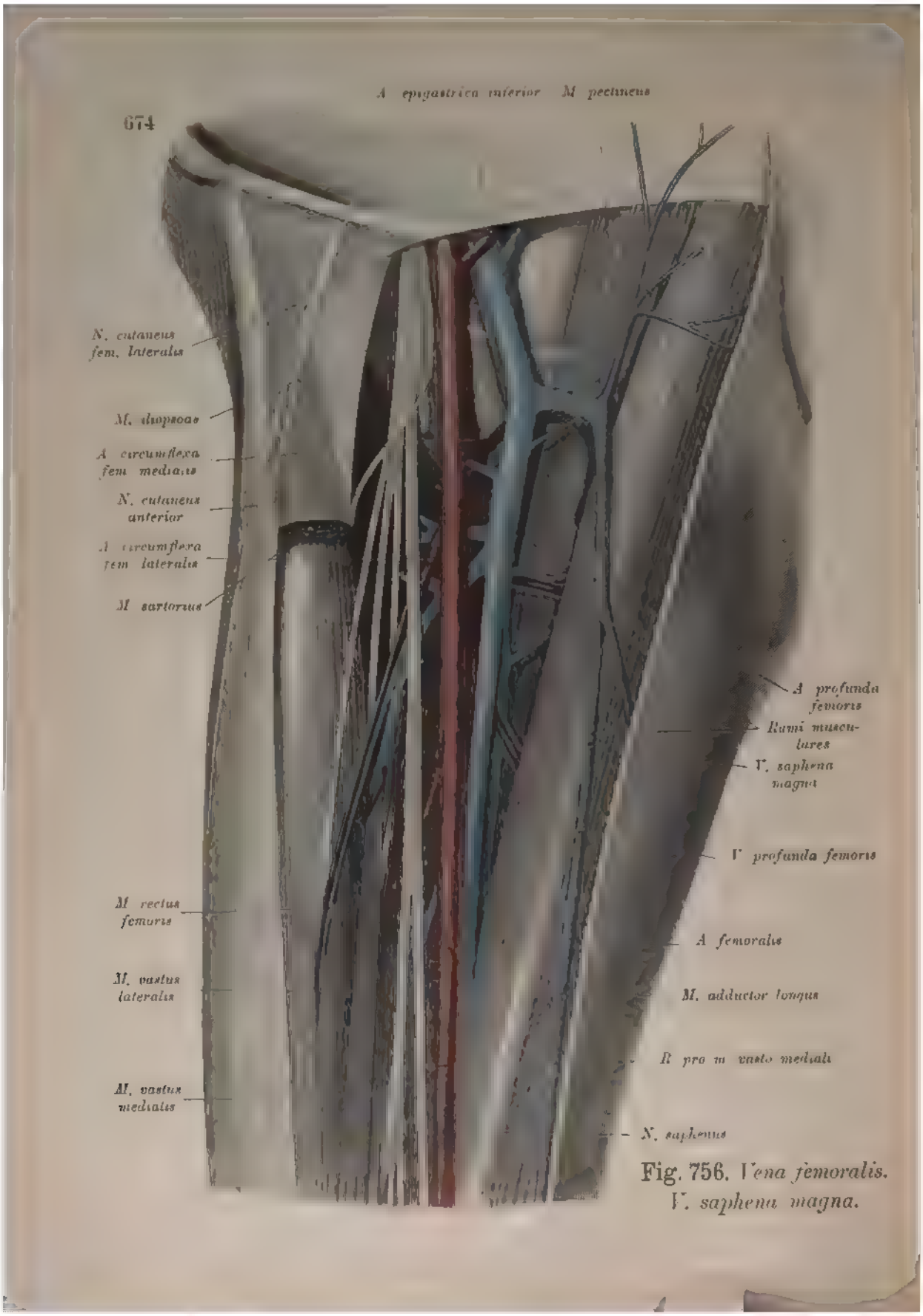

Fig. 756. *Vena femoralis.*
V. saphena magna.

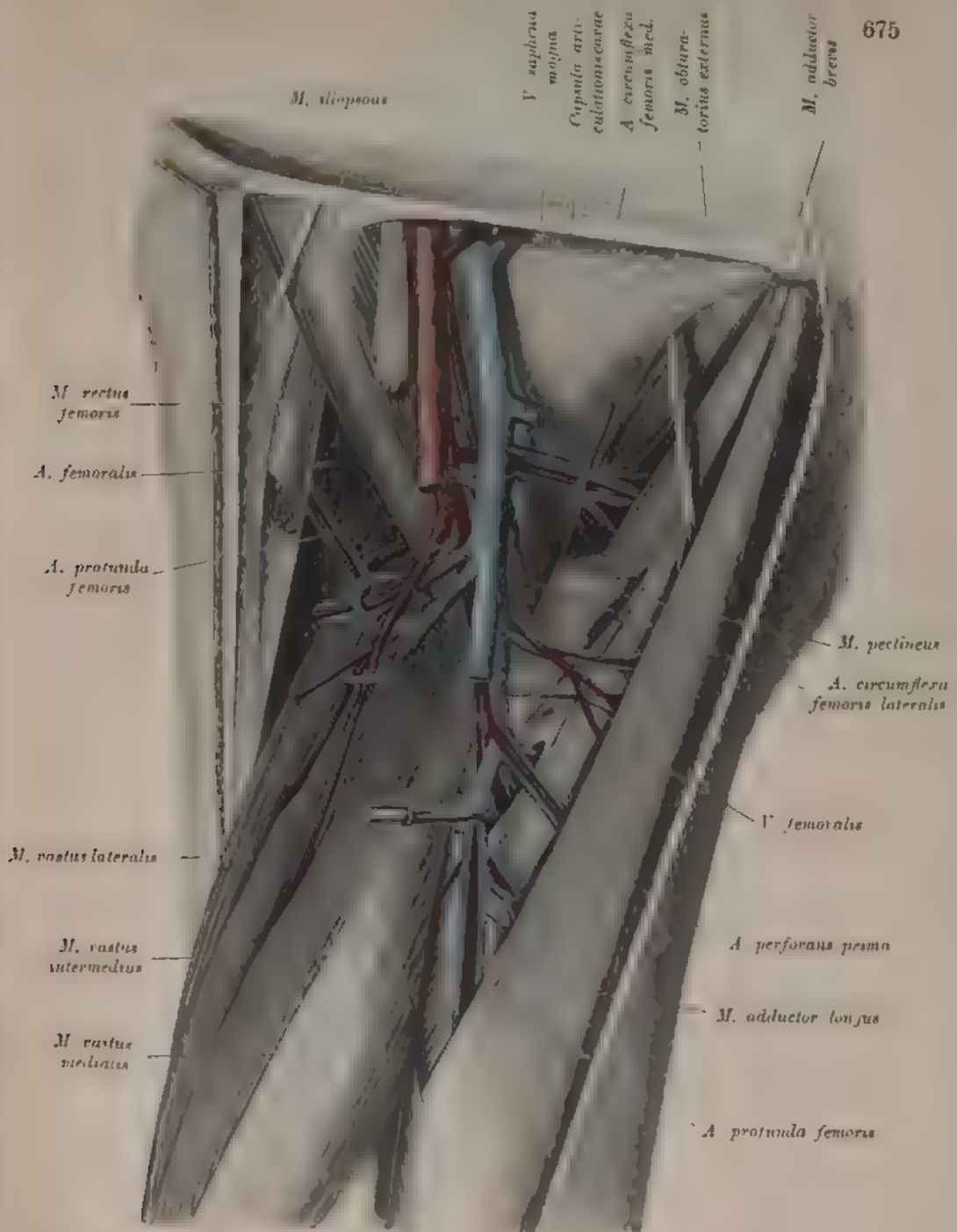

Fig. 757. *Vena profunda femoris.*

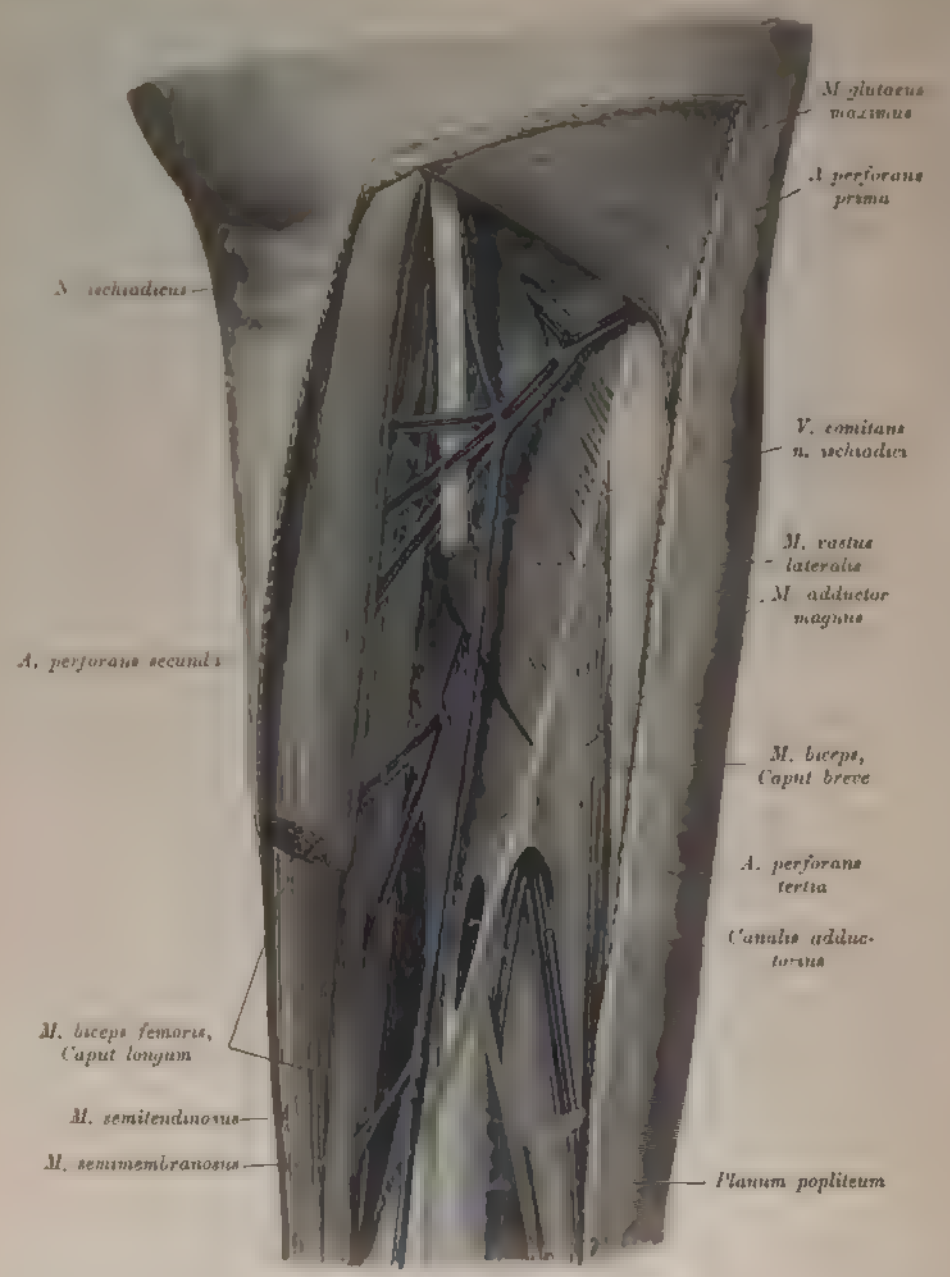

Fig. 758. Venen an der dorsalen Seite des Oberschenkels.
Vv. perforantes. V. comitans n. ischiadici.

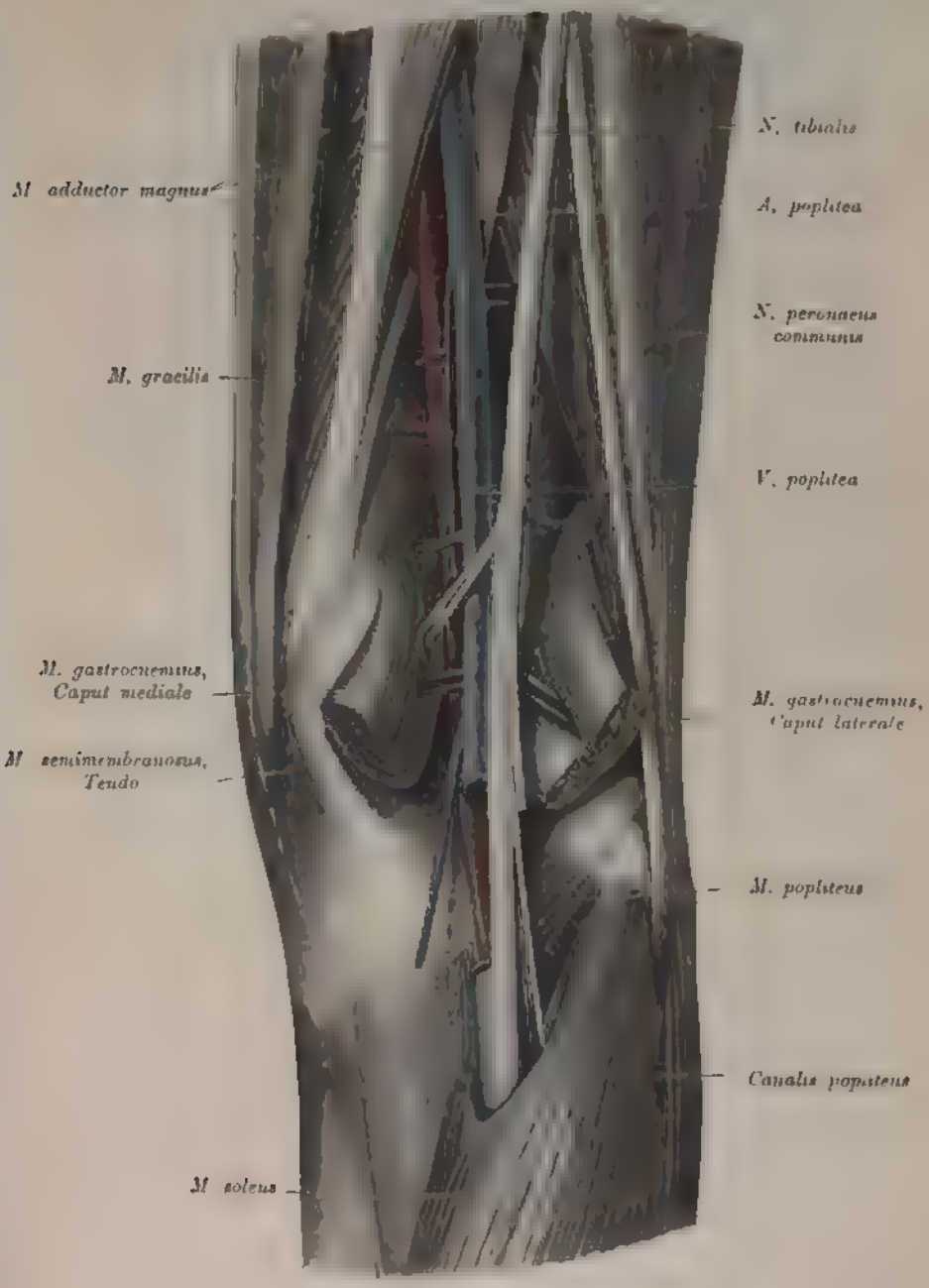

Fig. 759. *Vena poplitea.*

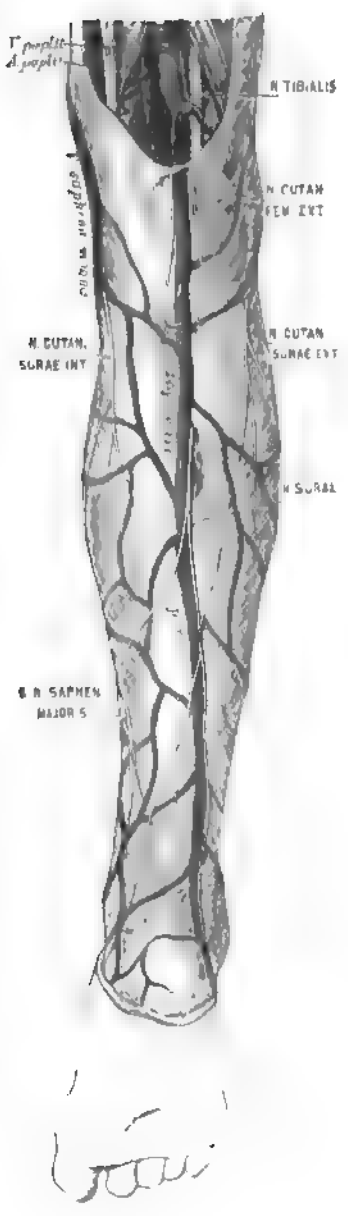

Fig. 760. *Vena saphena parva.*

a) Die *V. saphena magna,* vorwiegend aus dem inneren Anteile des *Rete dorsale* stammend, zieht vor dem inneren Knöchel zum Unterschenkel und über den *Condylus femoris internus* zum Oberschenkel. Durch die *Fovea ovalis* gelangt sie zur *V. femoralis.* In dieselbe entleeren sich die Hautvenen der inneren und zum Teil der hinteren Seite der unteren Extremität, überdies die *Venae pudendae externae, epigastricae superficiales* und *inguinales.* Bisweilen ist sie in ihrem ganzen Verlaufe doppelt.

b) Die *V. saphena parva* steigt vom äußeren Fußrande hinter dem äußeren Knöchel neben der Achillessehne nach aufwärts, gelangt dann zwischen beiden Köpfen des *M. gastrocnemius* in die Kniekehle, woselbst sie die *Fascia poplitea* durchbohrt und in die *V. poplitea* mündet.

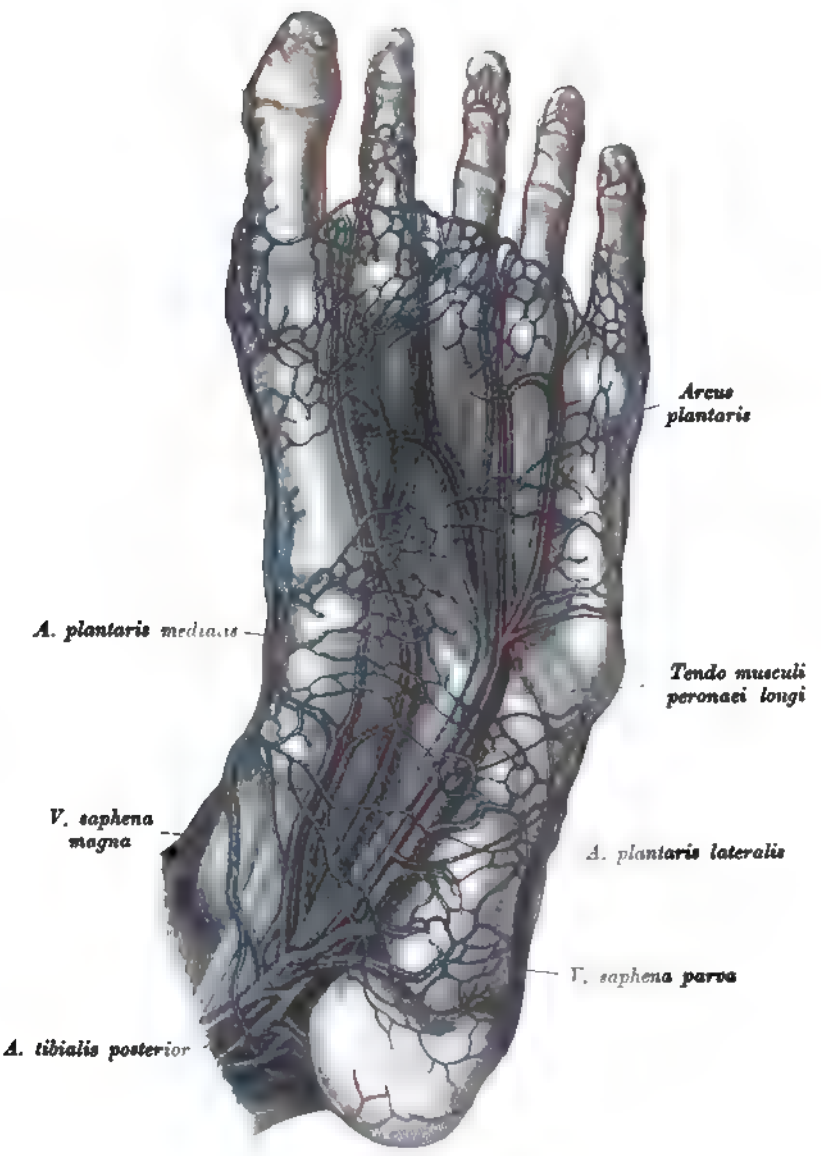

Fig. 761. Venen der *Planta pedis*.

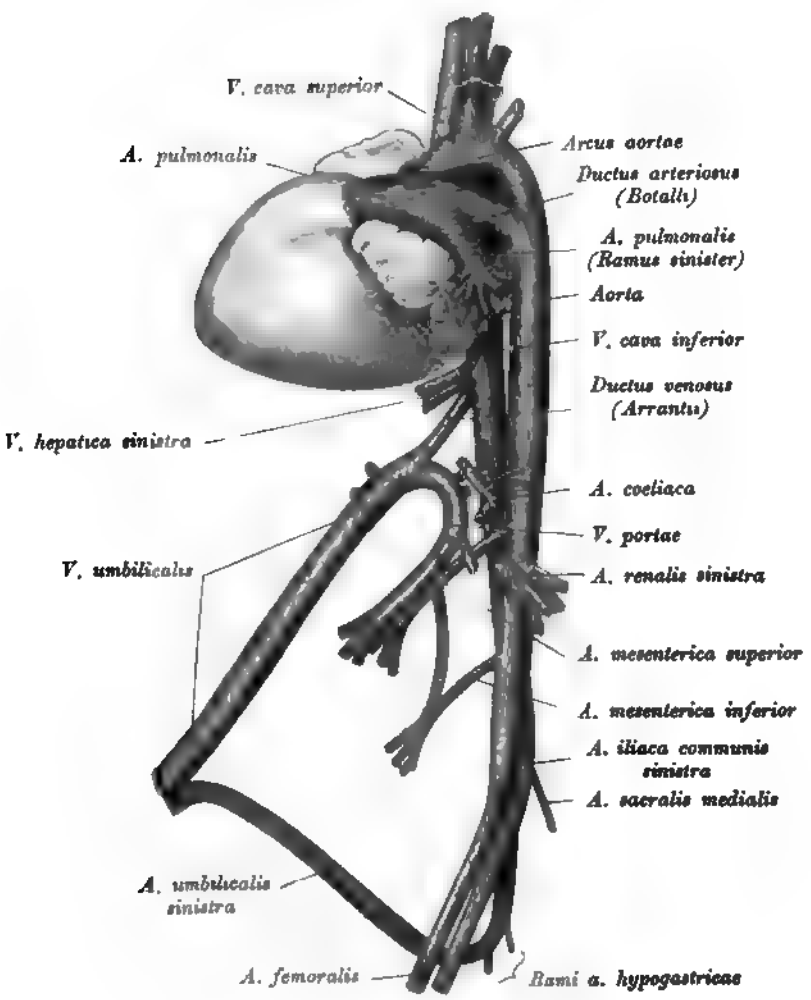

Fig. 762. Fötaler Kreislaufsapparat.

(Von links außen.)

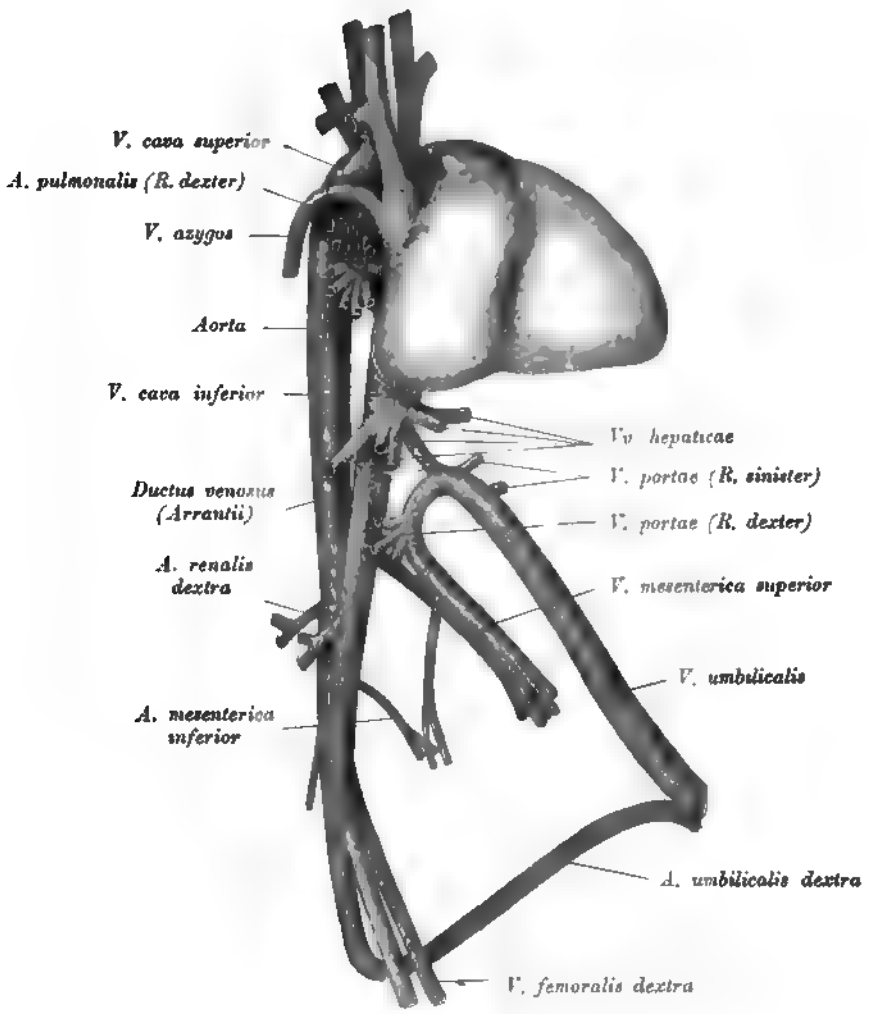

Fig. 763. Fötaler Kreislaufsapparat.

(Von rechts außen.)

Die Verhältnisse, welche der Kreislauf des Fötus darbietet, sind aus Fig. 762 und 763 ersichtlich. In denselben ist das Aortensystem rot, die *Art. pulmonalis* und der *Ductus arteriosus Botalli* lila, das Venensystem blau, die *V. umbilicalis* und der *Ductus venosus Arantii* gelb gefärbt.

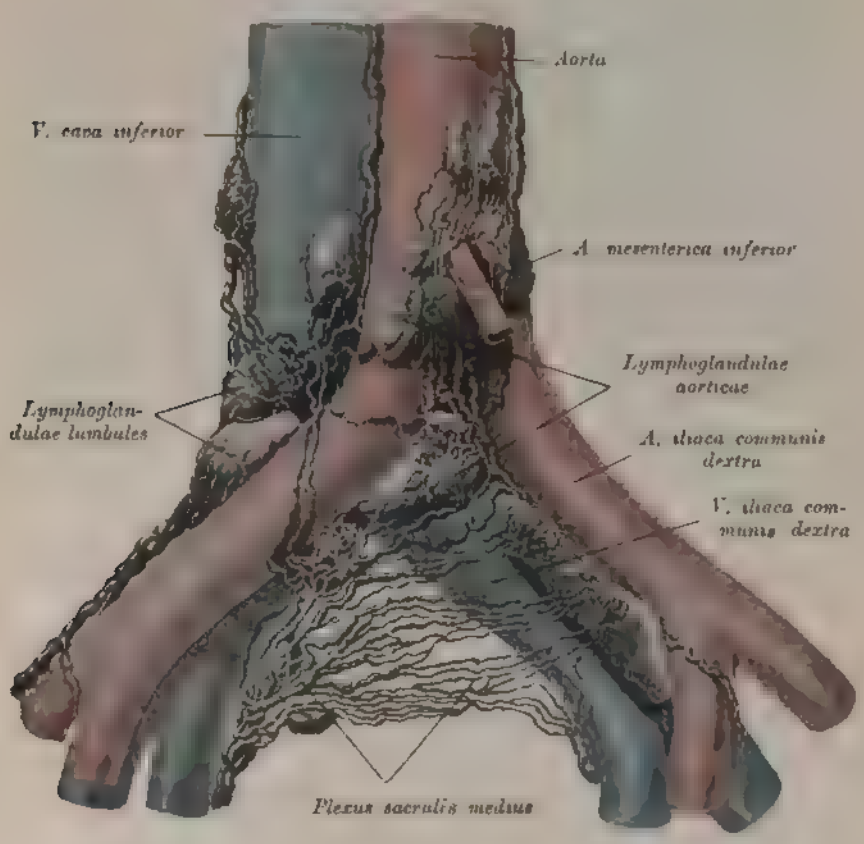

Fig. 764. Verhalten der *Lymphoglandulae* und der *Plexus lymphatici* zueinander.

Der Milchbrustgang, *Ductus thoracicus*, bildet den Hauptstamm des Lymphgefäßsystems. Derselbe geht an der vorderen Fläche des II. oder III. Lendenwirbels rechts und hinter der Aorta aus vier Wurzeln, *Radices ductus thoracici*, hervor, deren rechte und linke *Trunci lymphatici lumbales* heißen, während die beiden mittleren den *Truncus lymphaticus intestinalis dexter et sinister* darstellen. Die ersteren gehen aus den *Plexus lumbales* hervor, welche die Lymphgefäße des Beckens und der unteren Extremitäten sammeln; die letzteren bilden die Vereinigung der Chylusgefäße des Verdauungskanales. Die Vereinigungsstelle dieser Wurzeln heißt *Cysterna chyli*.

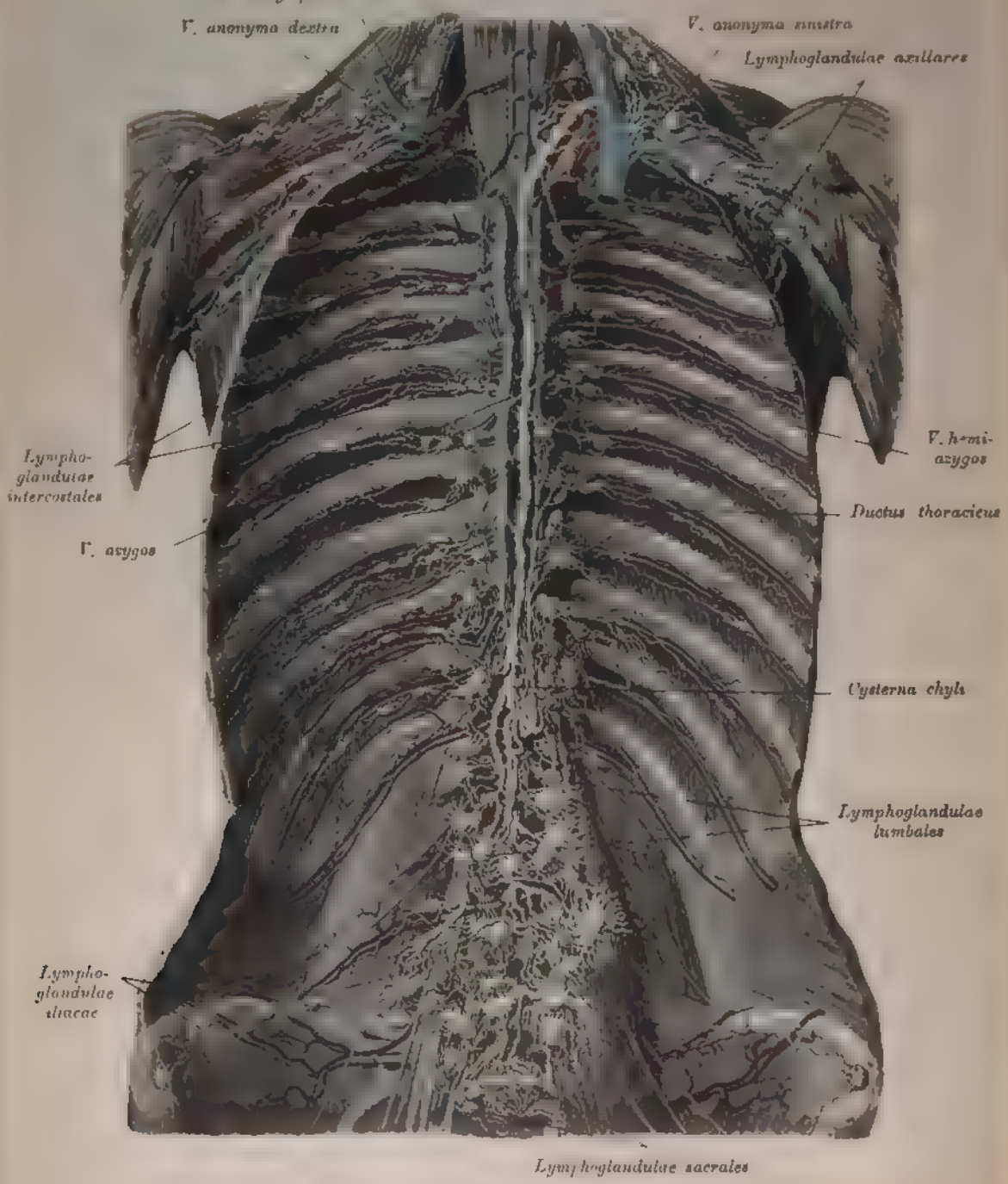

Fig. 765. *Ductus thoracicus.*

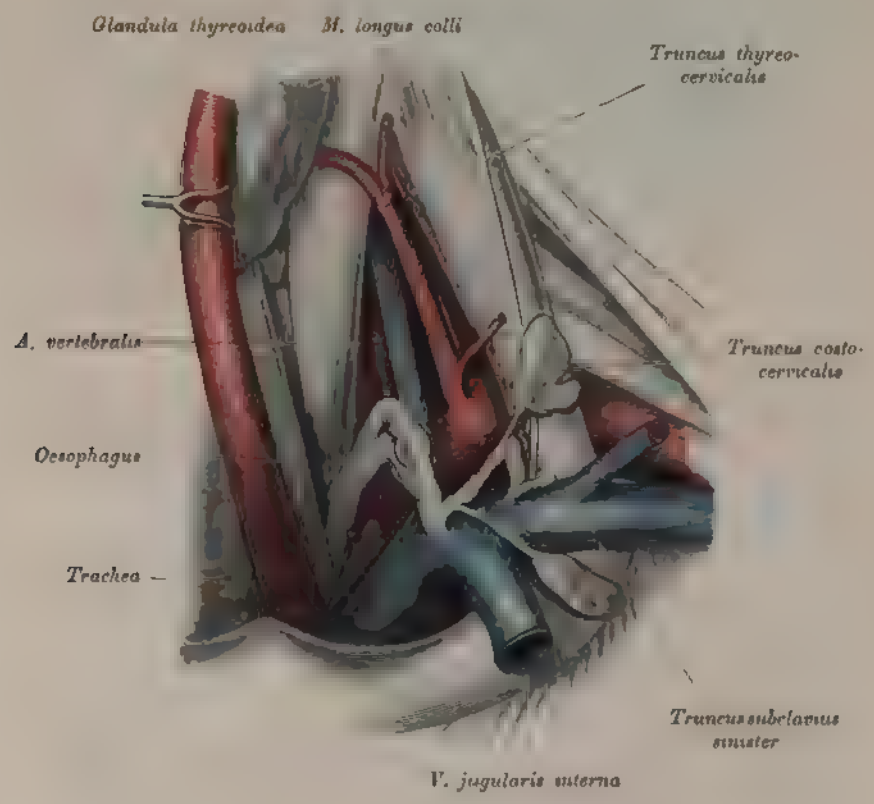

Fig. 766. Mündung des *Ductus thoracicus*.

Der *Ductus thoracicus* zieht mit der Aorta in den Brustraum, wo derselbe zwischen Aorta und *V. azygos* verläuft. In der Höhe des IV. Brustwirbels gelangt derselbe hinter der Speiseröhre nach links, biegt in der Höhe des IV. Halswirbels aus- und vorwärts und mündet in den Vereinigungswinkel der *V. jugularis communis sinistra* mit der *V. subclavia sinistra*. Der Ductus lagert an der medialen Seite der *A.* und *V. vertebralis*. Das obere, bogenförmige Ende des Ganges überragt ein wenig die *A. subclavia*. Von dieser wird der Ductus durch die Wirbelvene abgehalten. Die Doppelmündung des *Truncus axillaris* (*Var.*) ist an der dorsalen Seite der *V. subclavia* und des *Angulus venosus* zu sehen (Fig. 766).

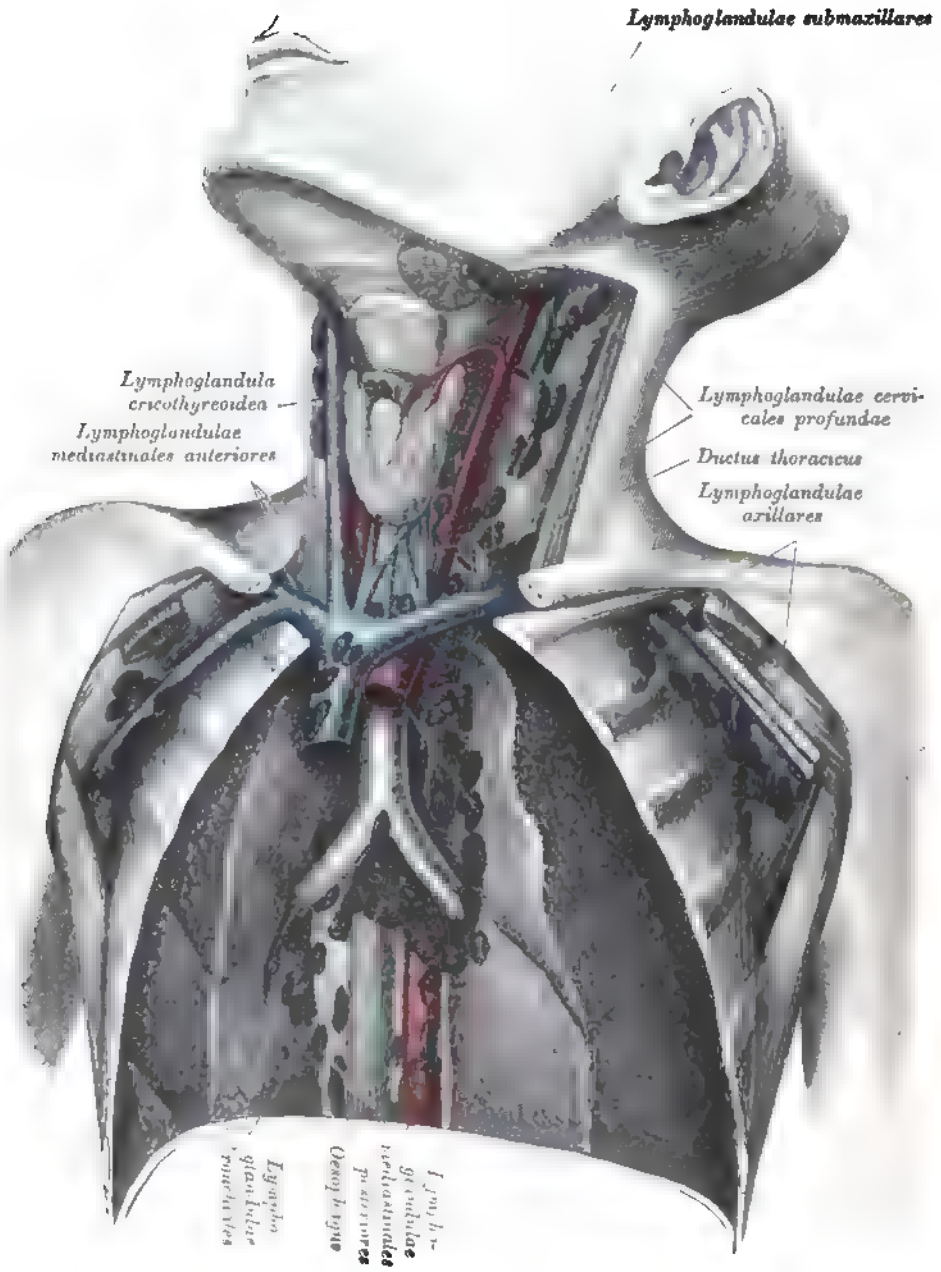

Fig. 767. *Lymphoglandulae cervicales et mediastinales.*

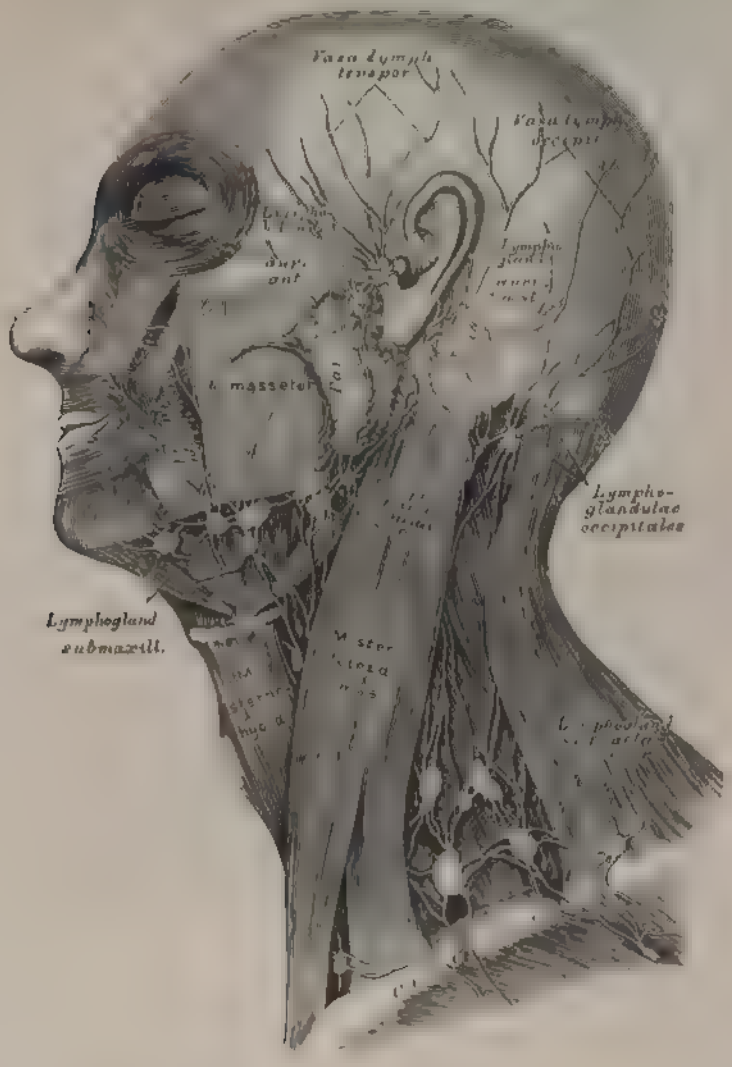

Fig. 768. Die oberflächlichen Saugadern des Kopfes und des Halses.

Die Saugadern des Kopfes und des Halses sammeln sich in oberflächlichen und tiefen Lymphdrusengruppen, zuletzt in den um die *V. jugularis communis* gelegenen *Plexus jugularis*, dessen *Vas efferens* als *Truncus jugularis* in den *Ductus thoracicus* resp. *Ductus lymphaticus* der entsprechenden Seite einmundet. Die Lymphknotengruppen sind folgende:

a) Lymphoglandulae auriculares anteriores et posteriores; erstere auf der Ohrspeicheldrüse, letztere in dem Ohre.

b) Lymphoglandulae faciales profundae in der *Fossa sphenomaxillaris* und an der Seitenwand des Schlundkopfes.

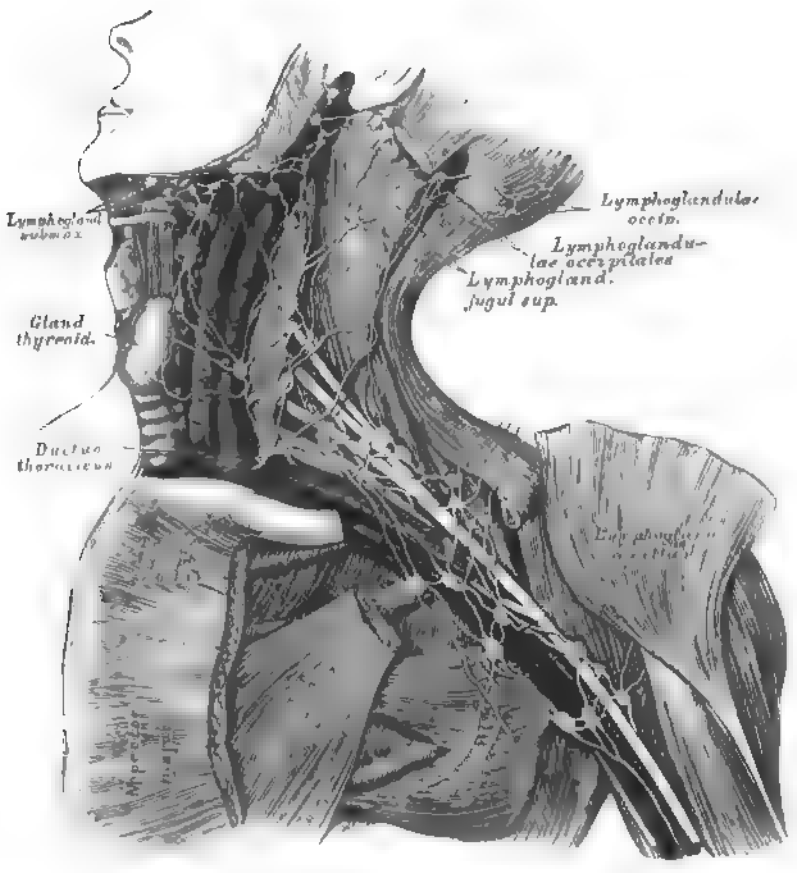

Fig. 769. Die tiefliegenden Saugadern des Halses und der Achselhöhle.

c) Lymphoglandulae submaxillares am unteren Rande des Unterkiefers;

d) Lymphoglandulae cervicales superficiales am oberen Seitenteile des Halses vor und auf dem *M. sternocleidomastoideus.*

Die austretenden Gefäße dieser Lymphdrüsen münden in die:

e) Lymphoglandulae jugulares superiores im oberen Halsdreieck und in die

f) Lymphoglandulae jugulares inferiores in der Schlüsselbeingrube, welche, 15—20 an der Zahl, sich netzartig untereinander verbinden und den *Plexus lymphaticus jugularis* herstellen, welcher bis zum *Foramen jugulare* hinaufreicht.

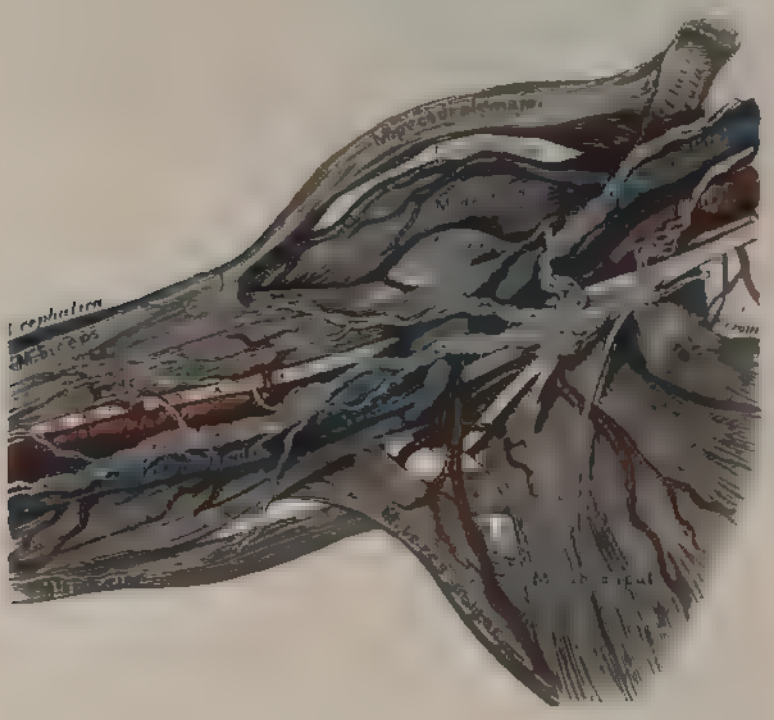

Fig. 770. Die tiefliegenden Saugadern der Achselhöhle.

Die Lymphgefäße der Brustwand sind gleichfalls oberflächliche und tiefe.

a) Die oberflächlichen ziehen zum Spalte zwischen *M. deltoideus* und *M. pectoralis major* und am unteren Rande des *M. pectoralis major* zur Achselhöhle.

b) Die tiefliegenden begleiten die Blutgefäße der Brustwand, nehmen die Saugadern der Brustdrüse auf und stehen durch Zweige mit den inneren Brustsaugadern in Verbindung.

Die Lymphgefäße der Schulter kommen aus der Nacken-, Rücken- und Lendengegend und ziehen am Rande des *M. latissimus dorsi* empor, teilweise auch mit den Ästen der *Art. axillaris*.

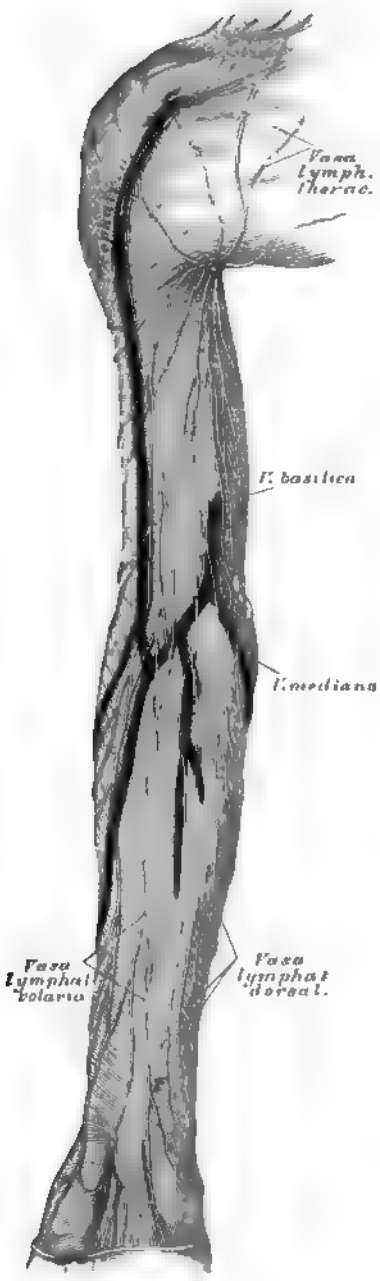

Fig. 771. Die oberflächlichen Saugadern der oberen Extremität.

Die Lymphgefäße der oberen Extremität, der Brustwand und der Schulter sammeln sich im *Plexus lymphaticus axillaris*, mit 8—12 *Glandulae axillares*. Dieser setzt sich in den *Truncus subclavius* fort, welcher in den *Ductus thoracicus* resp. *Ductus lymphaticus* der entsprechenden Seite mündet.

Die Lymphgefäße der oberen Extremität sind teils hochliegende, teils tiefliegende.

a) Die hochliegenden beginnen an den Fingern; die von der Volarseite kommenden gehen an der Innenseite des Vorderarmes empor, die von der Dorsalseite kommenden zuerst an der Außenseite, dann über den Ulnarrand zur inneren Fläche des Vorderarmes. Im Ellbogenbuge befinden sich 1 bis 2 *Lymphoglandulae cubitales*. Die Saugadern ziehen teils direkt in die Achselhöhle, teils mit der *V. cephalica* zum Spalte zwischen *M. deltoideus* und *M. pectoralis major*.

b) Die tiefliegenden Saugadern verlaufen mit den Armvenen, sind aber weniger zahlreich als die hochliegenden, bilden einige *Lymphoglandulae cubitales* und *Ganglia brachiales profundae*.

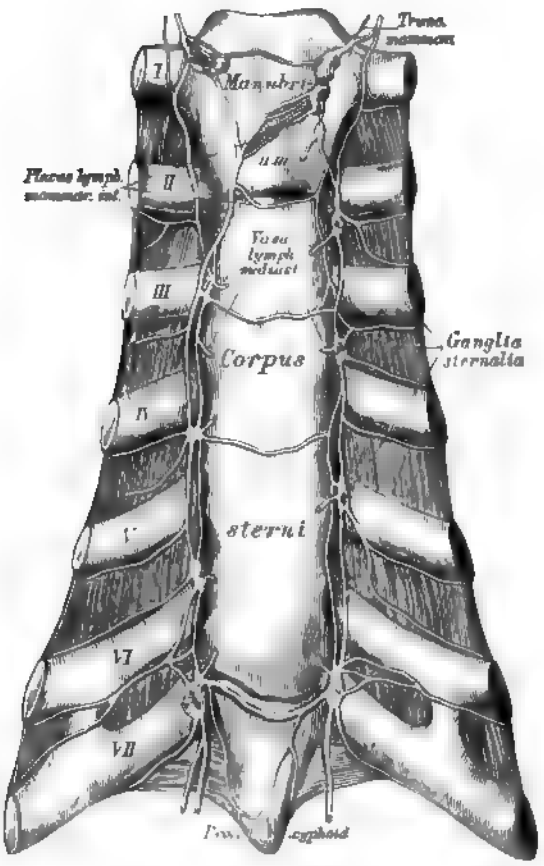

Fig. 772. Die inneren Brustsaugadern.

Die Saugadern der Brusthöhle sind folgende:

a) Die Zwischenrippensaugadern, welche die *Vasa intercostalia* begleiten. Sie kommen aus der seitlichen Brust- und Bauchwand, aus dem Zwerchfelle, der Pleura, den Rückenmuskeln und der Wirbelsäule und passieren 16—20 *Ganglia intercostalia*.

b) Die Mittelfellsaugadern kommen aus dem Herzbeutel, der Speiseröhre, dem hinteren *Mediastinum* und gehen durch 8—12 *Ganglia mediastini posteriora*.

c) Die inneren Brustsaugadern passieren 10—14 *Ganglia mediastini anteriora*, überdies 6—8 *Ganglia sternalia*. Sie bilden den *Plexus mammarius internus*, welcher sich schließlich mittels der *Trunci mammarii* in die beiden *Ductus thoracici* entleert.

d) Die Lungensaugadern, teils oberflächliche, teils tiefe, ziehen durch die *Ganglia bronchialia*, gehen links zum *Ductus thoracicus*, rechts durch den *Truncus bronchomediastinicus* in den rechten Brustgang.

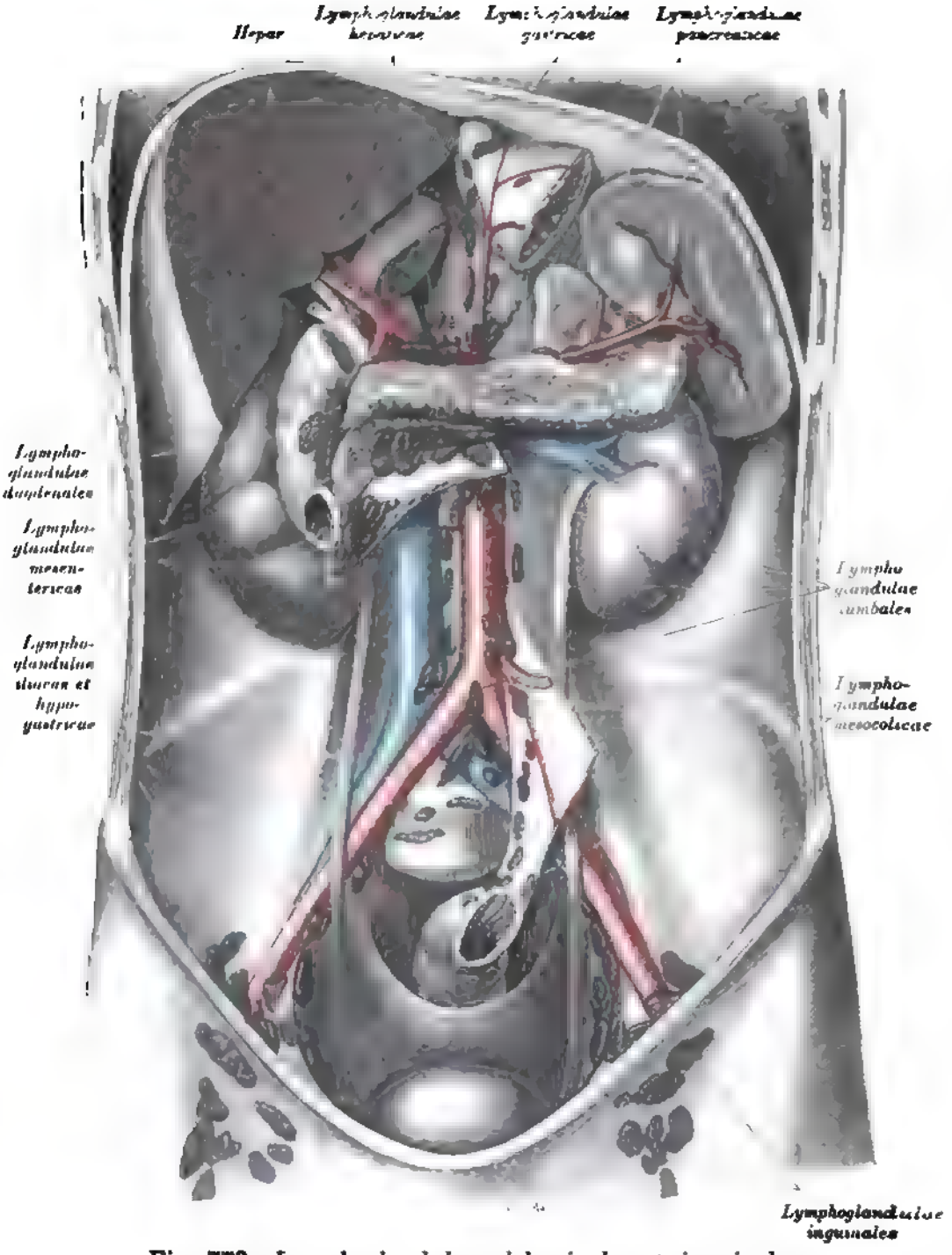

Fig. 773. *Lymphoglandulae abdominales et inguinales.*

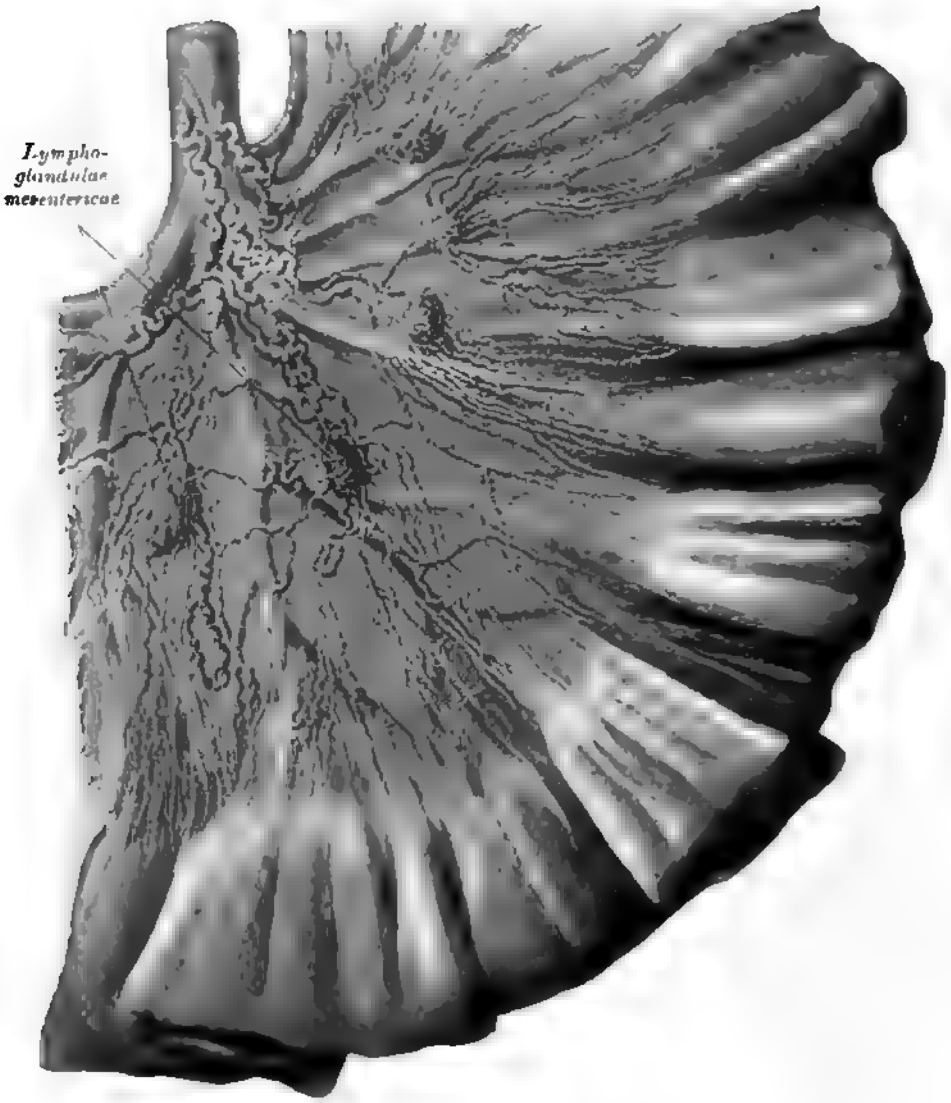

Fig. 774. *Vasa chylifera et Lymphoglandulae mesentericae.*

Die Lymphgefäße, welche den *Plexus coeliacus* zusammensetzen, sind folgende:

Lymphgefäße des Magens, welche ihrerseits wieder drei Geflechte bilden: ein linkes, ein oberes und ein unteres;

Lymphgefäße des Dünndarmes, eigentlich Milch- oder Chylusgefäße, *Vasa chylifera* (Fig. 774), genannt, verlaufen zwischen den Blättern des Gekröses und ziehen durch eine mehrfache Reihe von Gekrösknoten, *Lymphoglandulae mesentericae;*

Lymphgefäße des Dickdarmes (Fig. 775); sie bilden nur 1—2 Reihen kleiner Knötchen;

Lymphgefäße der Milz und des Pankreas, längs der *V. splenica* verlaufend.

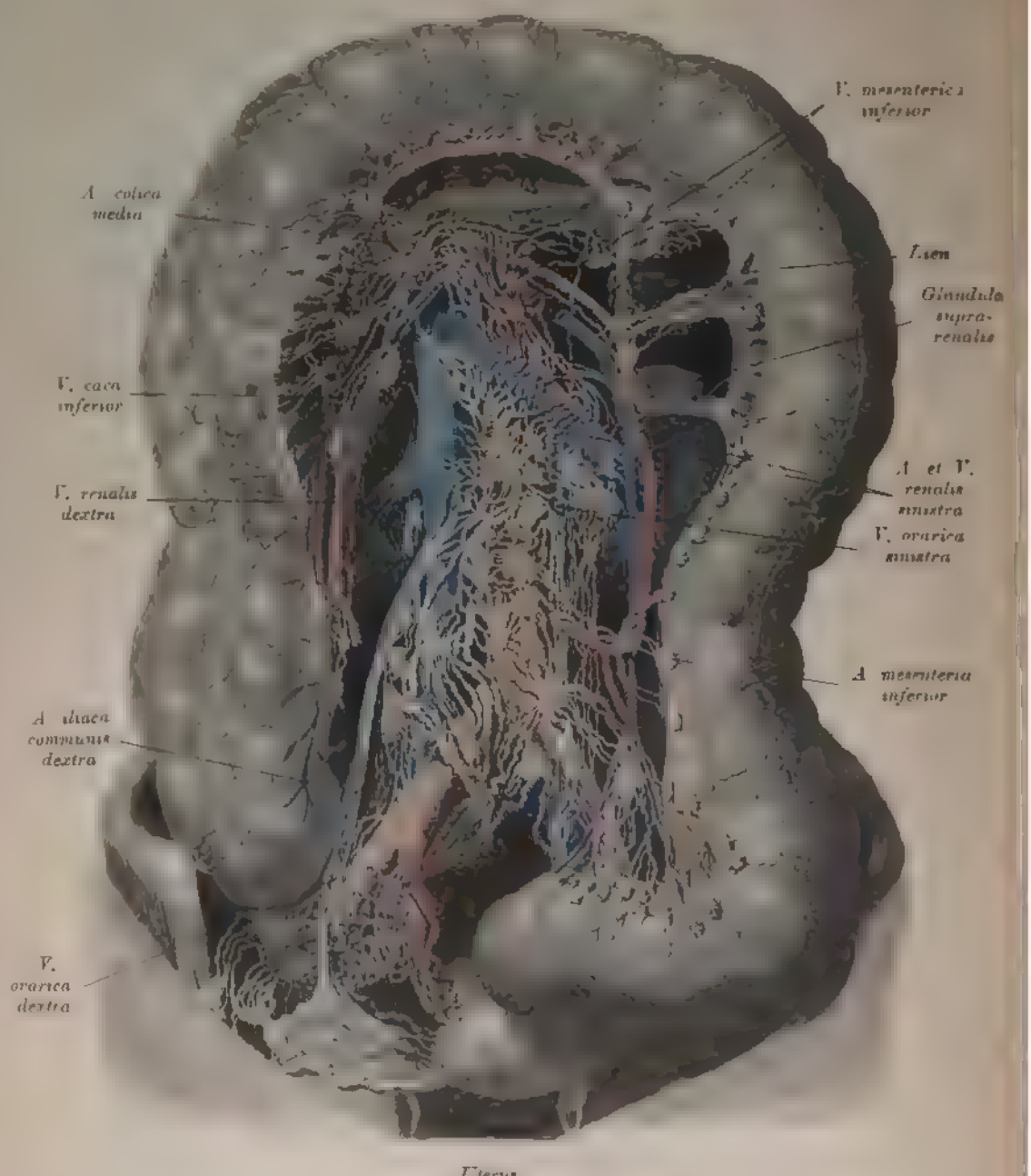

Fig. 775. *Vasa chylifera* des Dickdarmes und *Plexus lymphaticus retroperitonealis.*

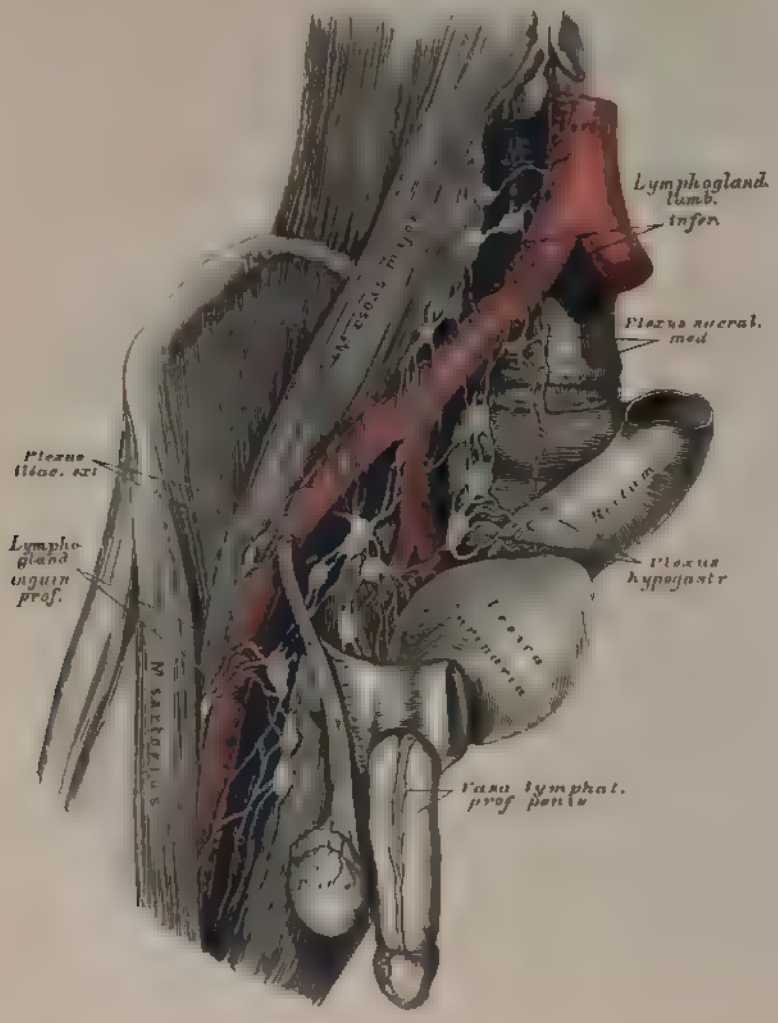

Fig. 776. Die tiefen Saugadern des Beckens und der Leiste.

Aus den Leistenknoten gehen die Saugaderstämme mit den Schenkelgefäßen in die Beckenhöhle, nehmen Saugadern von den vorderen und den seitlichen Wänden der Bauchhöhle auf und bilden den *Plexus iliacus externus*, welcher sich in die *Lymphoglandulae lumbales inferiores* entleert. Dasselbe tut der *Plexus hypogastricus* und der *Plexus sacralis medius*. Der *Plexus hypogastricus* geht aus Ästen hervor, welche die *Art. hypogastrica* begleiten; der *Plexus sacralis medius* hingegen nimmt die Saugadern der hinteren Beckenwand, des *Canalis sacralis* und des Mastdarmes auf

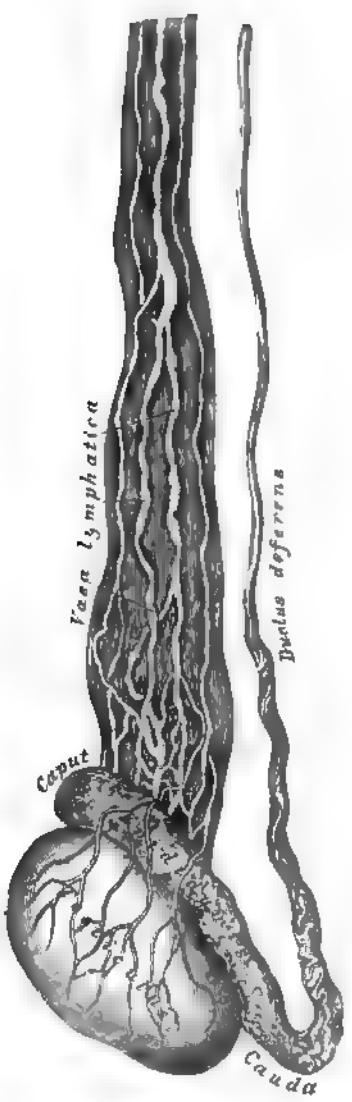

Fig. 777. Die Saugadern des Hodens und des Nebenhodens.

Die Saugadern der Lendengegend und der Gedärme bilden den paarigen *Plexus lumbalis* und den einfachen *Plexus mesentericus*; aus diesen gehen die beiden *Trunci lymphatici lumbales* und der *Truncus lymphaticus intestinalis dexter et sinister* hervor.

a) Die *Plexus lumbales* liegen auf den Lendenmuskeln und auf der Lendenwirbelsäule und bilden 20—30 *Lymphoglandulae lumbales*. Außer den genannten Geflechten münden in dieselben noch folgende Saugadern:

Die Samensaugadern vom Hoden und dessen Hüllen, beim Weibe vom Eierstocke; in letztere münden auch die Saugadern des Gebärmuttergrundes und der Muttertrompeten;

die Nieren- und Nebennierensaugadern;

die Lendensaugadern aus der seitlichen Bauchwand;

die Saugadern des *Colon sigmoideum* und des *Rectum* linkerseits.

b) Der *Plexus coeliacus* ist unpaar, umgibt die Aorta und die oberen unpaaren Äste derselben, desgleichen die *V. portae* und bildet 16—20 *Lymphoglandulae coeliacae*.

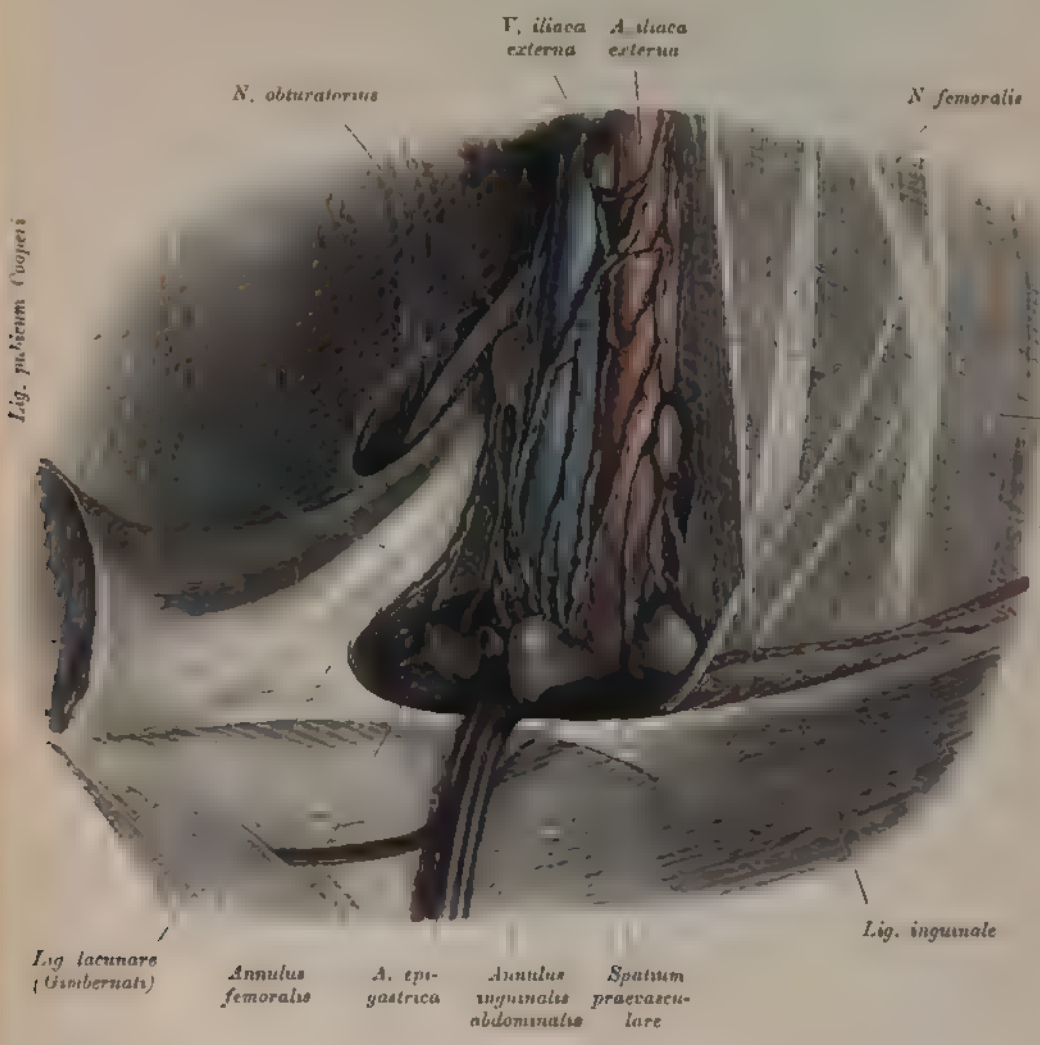

Fig. 778. *Lymphoglandulae iliacae* und *Plexus iliacus externus.*

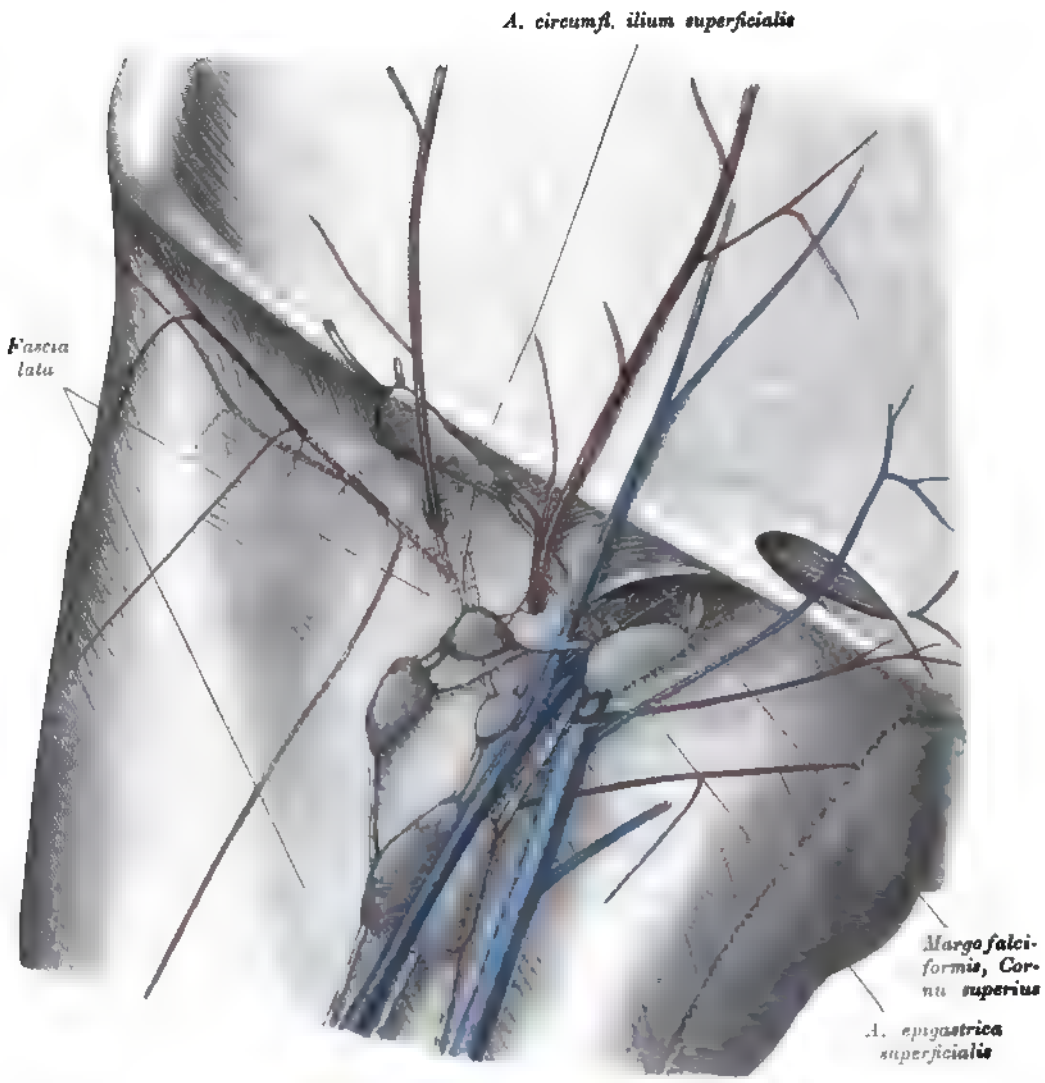

Fig. 779. *Lymphoglandulae inguinales.*

Fig. 780. Die oberflächlichen Saugadern der unteren Extremität.

Die Lymphgefäße der unteren Extremität münden in die Leistenknoten, *Lymphoglandulae inguinales*, welche teils hochliegende, teils tiefliegende sind und durch zahlreiche Anastomosen den *Plexus inguinalis* erzeugen. Die ersteren liegen zwischen *Ligamentum Poupartii* und *Fovea ovalis*, die letzteren dicht auf den Schenkelgefäßen bis zum *Septum crurale*. Die Saugadern sind folgende:

a) Lymphgefäße des Schenkels. Sie ziehen teils oberhalb der *Fascia lata*, teils unter derselben. Die hochliegenden kommen vom Fuße, ziehen mit der *V. saphena major*, zum Teil auch unter der Haut der Wade. Die tiefliegenden begleiten die tiefen Blutgefäße und ziehen in die Kniekehle durch 1—4 *Lymphoglandulae popliteae profundae*.

b) Die Lymphgefäße der *Regio hypogastrica* des Unterleibes gehen über das *Ligamentum Poupartii* herab, um sich in die obersten Leistendrüsen einzusenken.

c) Die Lymphgefäße der äußeren Genitalien ziehen vom *Penis* oder von der *Clitoris* in das Fettlager des *Mons veneris*, von da zu den oberflächlichen Leistendrüsen. Die Saugadern des Hodensackes und der großen Schamlippen gehen quer nach außen zu den Leistenknoten.

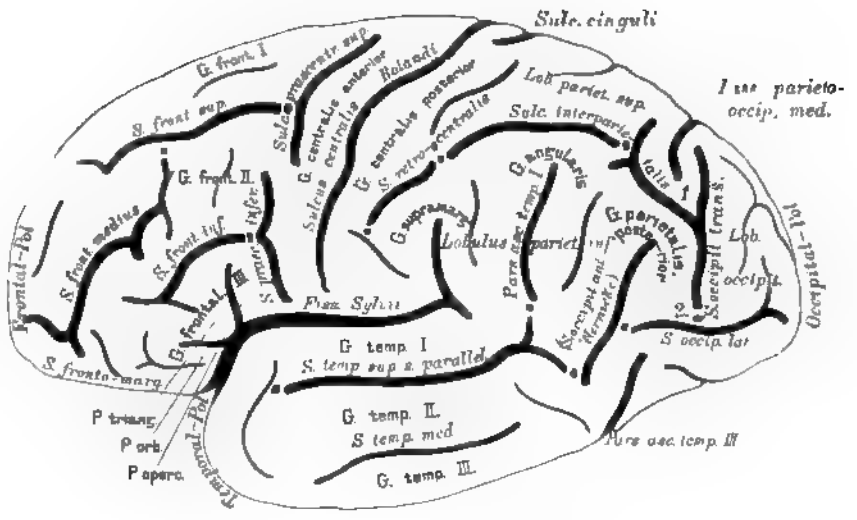

Fig. 781. Linke Hemisphäre, von außen. Nach Eberstaller.

Das Gehirn zerfällt in zwei Abteilungen, in den Hirnstamm und in den Hirnmantel, i. e. die Hemisphären des Großhirnes.

Jede Hemisphäre besitzt eine Dorsal- oder Außenfläche, eine Innenfläche und eine untere Fläche; das vordere Ende heißt Frontal- oder Stirnpol, das hintere Ende Occipitalpol. Die Dorsalfläche und die Innenfläche gehen längs des großen Hirnspaltes *(Fissura longitudinalis cerebri)* in der Mantelkante ineinander über, die Außenfläche und die Unterfläche in der Hemisphärenkante.

Die Großhirnoberfläche wird von den Windungen *(Gyri)* eingenommen; dazwischen sinken die Furchen *(Sulci)* ein. An gewissen Stellen pflegen sonst getrennte *Sulci* öfters zusammenzufließen, wodurch hauptsächlich die so große Variabilität der Hirnwindungen bedingt wird; immer aber ist dann ein verborgener Windungszug (die scheinbar eingesunkene, trennende Brücke) in der Tiefe der Furchenanastomose zu finden, und heißt dann Tiefen- oder Übergangswindung; die Stellen, wo solche am häufigsten vorkommen, sind durch Punkte im Schema gekennzeichnet.

Die tiefste aller Furchen ist die *Fissura Sylvii;* sie beginnt als *Fossa Sylvii,* über welche der Temporalpol sich vorwölbt, auf der Unterseite des Gehirnes, biegt dann nach außen und hinten *(Ramus posterior fissura Sylvii)* und endet mit einem *Ramus ascendens* und einem kurzen *Ramus descendens.* An der Umbiegungsstelle zweigt sich der *Ramus anterior ascendens* ab, öfter auch ein *Ramus anterior horizontalis.* Die *Fissura Sylvii* trennt den Frontallappen und teilweise auch den Parietallappen (siehe später) von dem Temporallappen; in ihrer Tiefe verborgen, und erst durch Emporklappen des oberen Begrenzungsrandes sichtbar gemacht, liegt der Stammlappen oder die Insel, *Insula (Reilii)* (Fig. 788); die diese deckenden Hemisphärenteile heißen der Klappdeckel *(Operculum).*

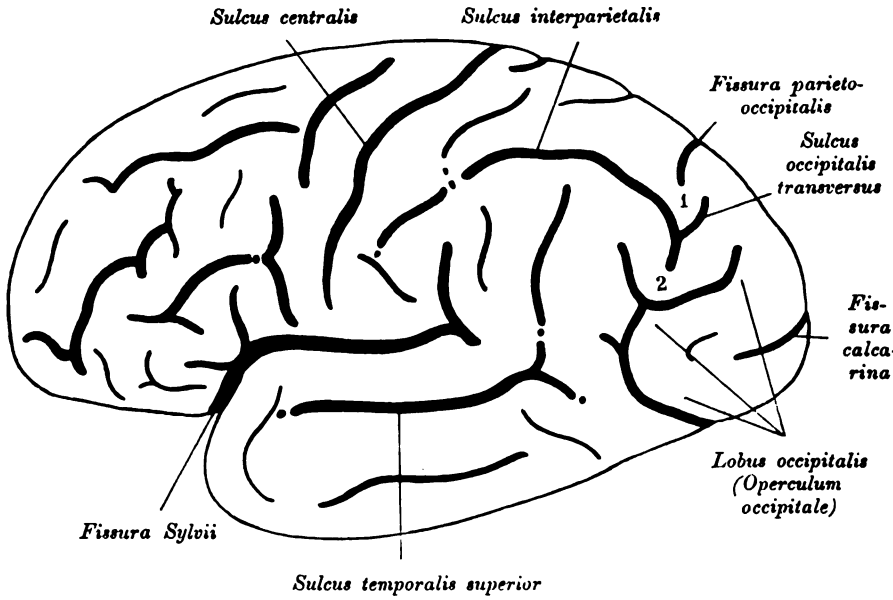

Fig. 782. Linke Hemisphäre von außen mit deutlich begrenztem *Operculum occipitale.*

(Vor dem *Operculum* der *Sulcus parietooccipitalis lateralis.)*

So ziemlich in der Mitte des Abstandes vom Frontal- zum Occipitalpole zieht eine tiefe quere Furche von der Mantelkante schräg nach außen und etwas vorne nahezu bis an die Sylvische Spalte; es ist die Zentralspalte, *Sulcus centralis Rolandi*, die begleitenden Windungszüge sind die vordere und die hintere Zentralwindung; alles, was von der Sylvischen und der Rolandsspalte aus nach vorne liegt, heißt Stirnlappen, *Lobus frontalis.*

Die vordere Zentralwindung wird nach vorne durch den *Sulcus praecentralis* abgegrenzt, der gewöhnlich in zwei Teile zerfällt: *S. praecentralis superior* und *inferior.* Von der vorderen Zentralwindung gehen drei Windungszüge nach vorne: 1., 2. und 3. Stirnwindung *(Gyrus frontalis I, II* und *III);* die sie trennenden Furchen sind die obere und die untere Stirnfurche *(S. frontalis superior* und *inferior);* die mittlere Stirnwindung ist die breiteste; sie zerfällt oft vorne durch den *S. frontalis medius* in zwei Abschnitte. Am *G. frontalis inferior* unterscheidet man eine *Pars opercularis,* eine *Pars triangularis* und eine *Pars orbitalis.*

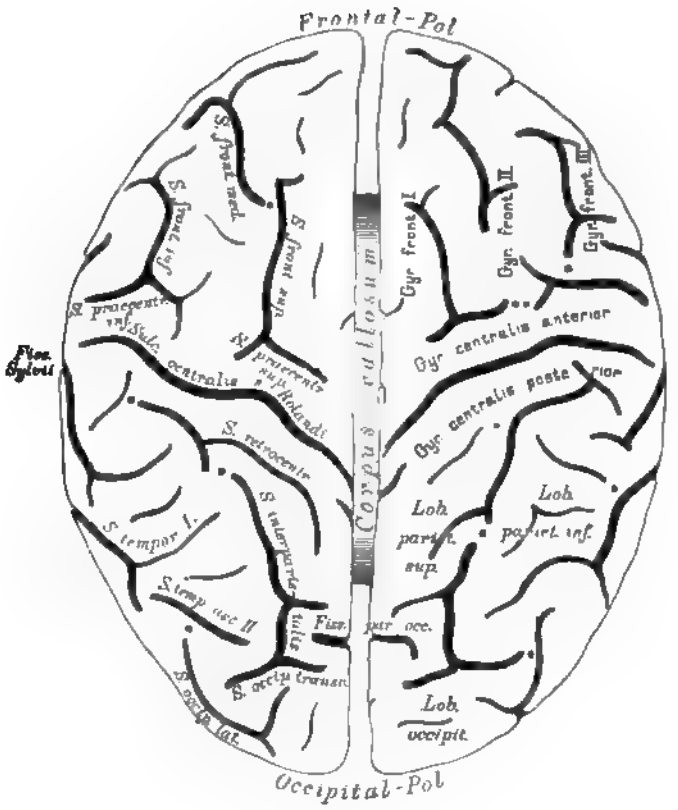

Fig. 783. Großhirn, von oben. Nach Eberstaller.

Die hintere Zentralwindung ist nach hinten abgegrenzt durch den *Sulcus retrocentalis;* von ihr ziehen zwei Windungszüge nach hinten; oberes und unteres Scheitelläppchen, *Lobus parietalis superior* und *inferior;* die trennende Furche ist der *S. interparietalis;* in das untere Scheitelläppchen schneiden die Furchen des Temporallappens ein, und es zerfällt demnach in drei hintereinanderliegende Abschnitte, *G. marginalis, G. angularis* und *G. parietalis posterior.*

Etwa an der Grenze des hintersten Fünftels der Mantelkante ragt eine Furche der Innenfläche eine kleine Strecke weit auf die dorsale Fläche herüber, es ist das die tiefe *Fissura parietooccipitalis med.* (Fig. 781), und einen gewohnlich schmalen Windungszug hinter ihr endet der *S. interparietalis* mit einem hinteren Querstück, *S. occipitalis transversus.* Jener Teil der dorsalen Oberfläche, der zwischen dem *S. Rolandi* und einer inkonstanten Furche, *S. parietooccipitalis lateralis* (Fig. 782), hinter dem *Sulcus occipitalis transversus* an der dorsalen Grenze der zweiten Übergangswindung (Fig. 782, *2)* liegt, heißt Parietallappen *(Lobus parietalis);* er umfaßt: die hintere Zentralwindung, das obere und untere Scheitelläppchen.

Der Occipitallappen *(Lobus occipitalis)* ist entweder durch eine Furche, *Fissura parietooccipitalis lateralis* (Fig. 782), begrenzt oder diese Furche fehlt, in welchem Falle die konvexe Fläche des Occipitallappens mit der zweiten Übergangswindung (Fig. 781) konfluiert.

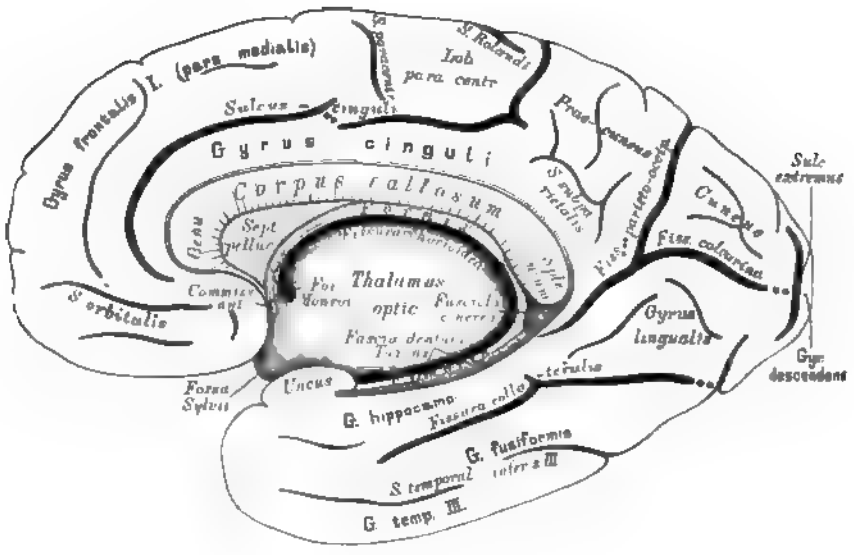

Fig. 784. Rechte Hemisphäre, von innen. Nach Eberstaller.

Von den beiden Scheitelläppchen gehen die Übergangswindungen (Fig. 781 und 782, *1* und *2*) zum *Lobus occipitalis*.

Der Temporallappen *(Lobus temporalis)* umfaßt das Rindengebiet unterhalb der *Fissura Sylvii*. Drei sagittal gerichtete Furchen, deren hintere Endstücke nach aufwärts umbiegen *(Pars ascendens)*, trennen ihn in drei Windungazüge. Die oberste dieser Furchen, *Sulcus temporalis primus*, ist immer am besten ausgeprägt; die mittlere, *S. temporalis secundus*, ist stets in mehrere Stücke zersprengt; die untere liegt schon auf der Unterseite des Schläfelappens: *S. temporalis tertius*. Zwischen ihnen liegen der Reihe nach der *Gyr. temporalis I* s. *superior*, *Gyr. temporalis II* s. *medius*, *Gyr. temporalis III* s. *inferior*. Nach hinten gehen diese teils in das untere Scheitelläppchen über *(I* und *II)*, teils streben sie dem Occipitalpole zu.

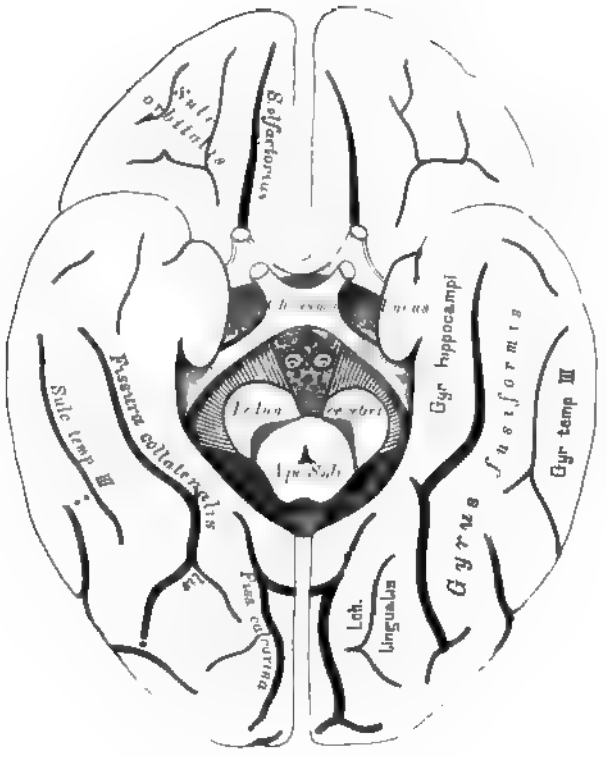

Fig. 785. Großhirn, von unten. Nach Eberstaller.

Auf der Innenfläche der Hemisphäre fällt zunächst ein Windungszug auf, welcher das *Corpus callosum* und den Hirnstamm ringförmig umgibt, vorne durch die *Fossa Sylvii* unterbrochen; seine untere Hälfte ist der *Gyrus hippocampi*, der im *Uncus* endet. Der *G. hippocampi* grenzt gegen den Hirnstamm die *Fissura hippocampi* ab; in ihr liegen verborgen die graue *Fascia dentata Tarini* und die weiße *Fimbria*. Die obere Bogenhälfte, *Gyrus cinguli*, begrenzt gegen die *Pars medialis* des Frontallappens der *Sulcus cinguli*, welcher etwas unter dem *Genu corporis callosi* beginnt und an der Mantelkante unmittelbar hinter der Rolandsspalte endigt.

Etwas hinter und unter dem *Splenium corporis callosi* beginnt im *Gyrus cinguli* eine tiefe Furche, die nach hinten sich in zwei Äste gabelt: der eine steigt empor und überschreitet die Mantelkante nach außen: *Fissura parietooccipitalis*, der andere ziemlich horizontal nach rückwärts: *Fissura calcarina*, und endet am Pole im *Sulcus extremus*.

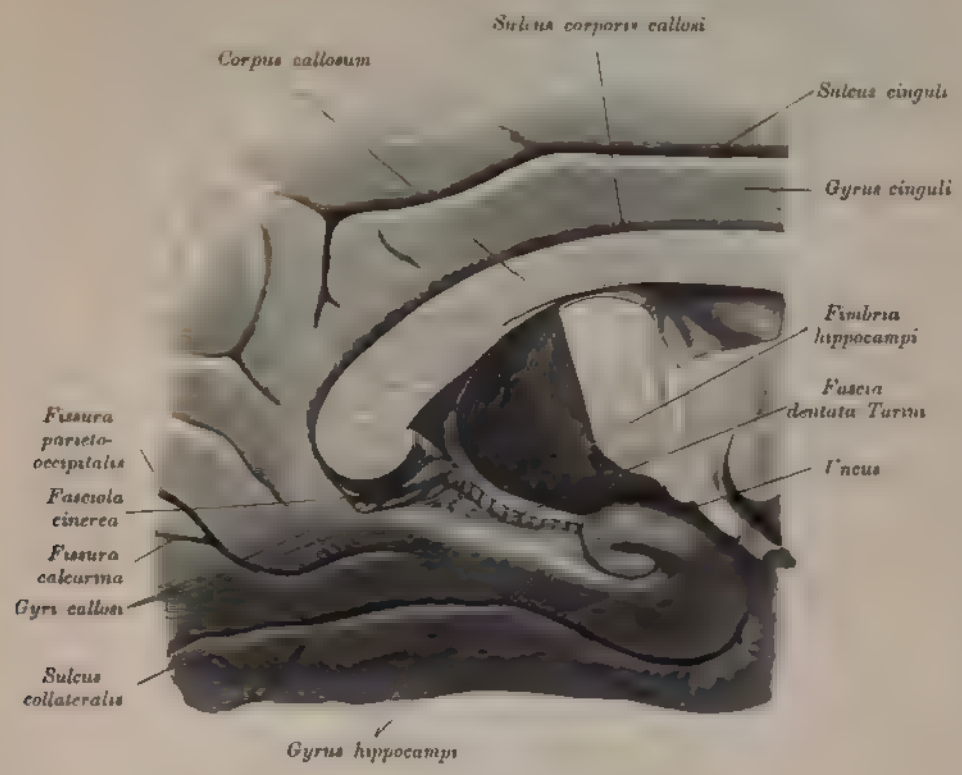

Fig. 786. *Gyrus cinguli, Gyrus hippocampi, Gyri callosi, Fasciola cinerea* und *Fascia dentata Tarini.*

Das zwischen *Fissura calcarina* und *Fissura parietooccipitalis* liegende dreieckige Rindengebiet ist der Zwickel *(Cuneus)*, das viereckige zwischen *Fissura parieto-occipitalis* und *Sulcus cinguli* der Vorzwickel *(Praecuneus)*, letzterer vom *Gyr. cinguli* unvollkommen abgegrenzt durch den *Sulcus subparietalis*. Die auf der medialen Fläche erfolgende Vereinigung beider Zentralwindungen heißt *Lobulus paracentralis*. Von der Spitze des *Cuneus* zieht immer eine Tiefenwindung durch das untere Ende der *Fissura parietooccipitalis* zum *Gyr. cinguli*.

Die Unterseite des Frontallappens enthält nur zwei Furchen: 1. den *Sulcus olfactorius*, in welchem *Tractus* und *Bulbus olfactorius* lagern, 2 lateral davon den vielfach variierenden *Sulcus orbitalis*. Die Rindenpartie zwischen *Sulcus olfactorius* und Mantelkante heißt *Gyrus rectus* und ist der orbitale Anteil des *Gyrus frontalis superior*; das Gebiet zwischen *Sulcus orbitalis* und *Fossa Sylvii* ist die *Pars orbitalis* des *Gyrus frontalis inferior* (Fig. 781).

Auf der Unterseite des vereinigten Temporal- und Occipitallappens trennt eine tiefe, sagittal gerichtete Furche: *Fissura collateralis*, einen lateralen von einem medialen Abschnitte: ersterer schiebt sich zwischen dieser Furche und dem *Sulcus temporalis tertius* ein und ist der *Gyrus fusiformis*, letzterer der *Lobulus lingualis* (Fig. 785).

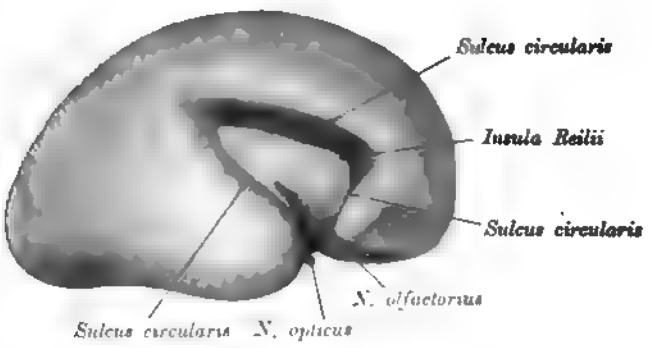

Fig. 787. *Fossa Sylvii* **und** *Insula Reilii* **eines Fötus.**

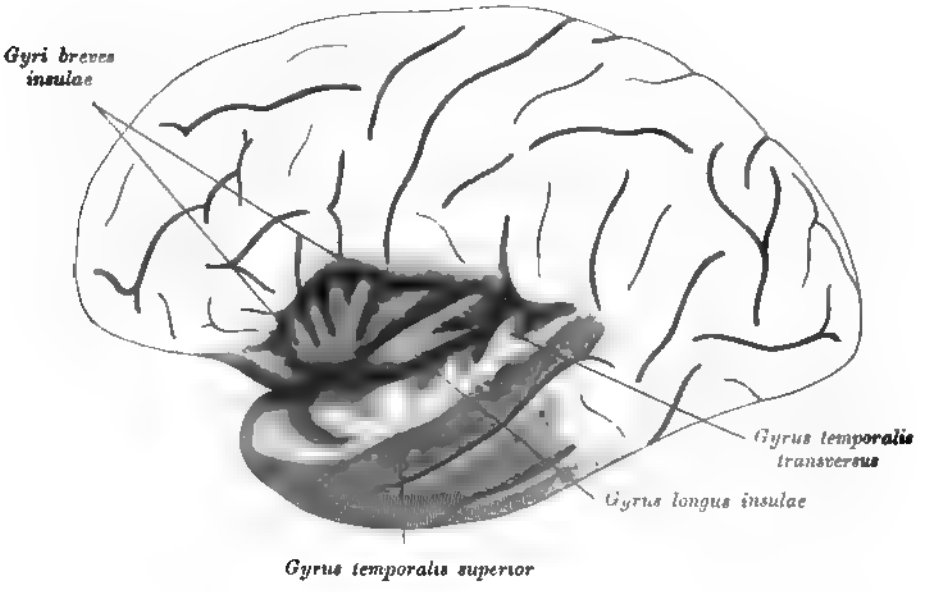

Fig. 788. *Fissura Sylvii* **geöffnet,** *Insula Reilii* **eines Erwachsenen.**

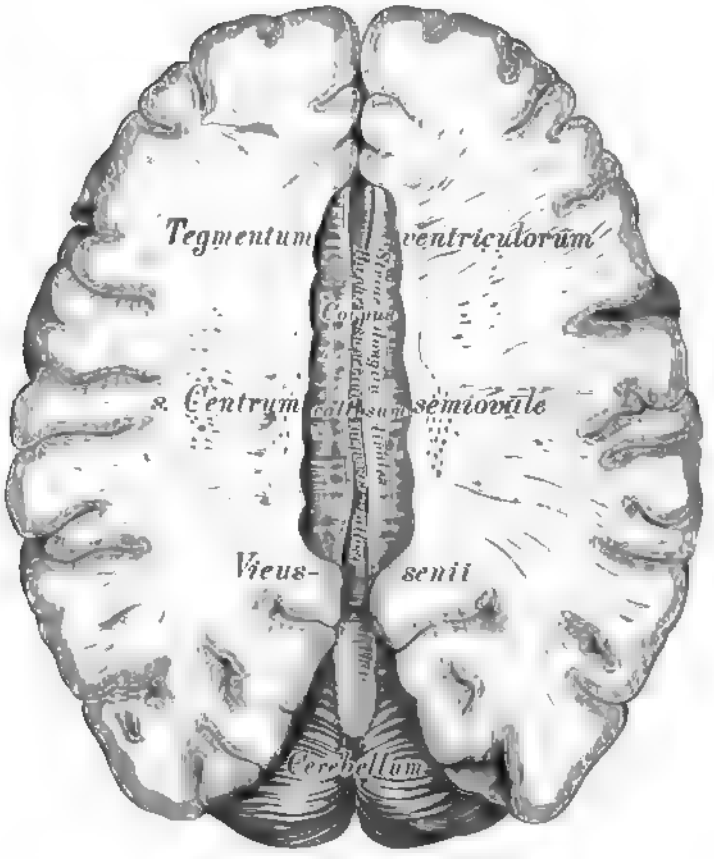

Fig. 789. Horizontaldurchschnitt des Großhirnes,
in der Ebene des Balkens.

Die Untersuchung des Großhirnes geschieht in folgender Weise:

Das Schädeldach wird entfernt, nachdem mit der Säge ein Kreisschnitt zwischen den *Arcus superciliares* und den *Tubera frontalia* und oberhalb der *Protuberantia occipitalis externa* geführt wurde. Die *Dura mater* wird beiderseits des Sichelblutleiters der Länge und von der Mitte dieser Schnitte aus der Quere nach eingeschnitten und zurückgeklappt. Der große Sichelfortsatz ist an der *Crista galli* abzutrennen und nach hinten umzulegen, dabei sind die in den Sichelblutleiter mündenden Venen durchzuschneiden. Man bekommt dadurch die beiden Hemisphären des großen Gehirnes und den dieselben trennenden Zwischenspalt zur Ansicht. — Die beiden Großhirnhemisphären werden durch Horizontalschnitte bis zur oberen Fläche des Balkens entfernt.

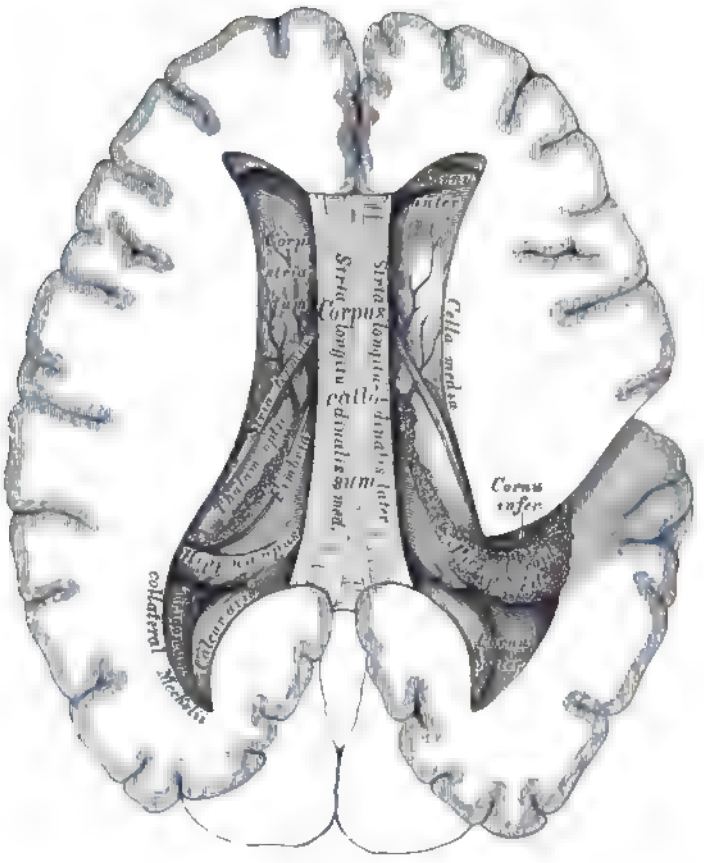

Fig. 790. Horizontaldurchschnitt des Großhirnes,

mit teilweise eröffneten Seitenkammern.

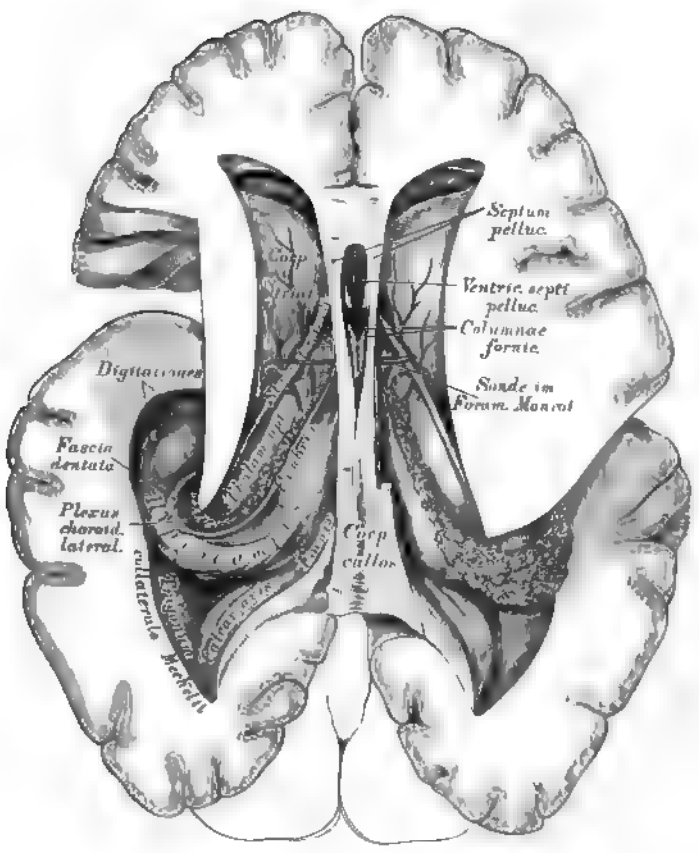

Fig. 791. Horizontaldurchschnitt durch das Großhirn

mit völlig eröffneter linker Seitenkammer.

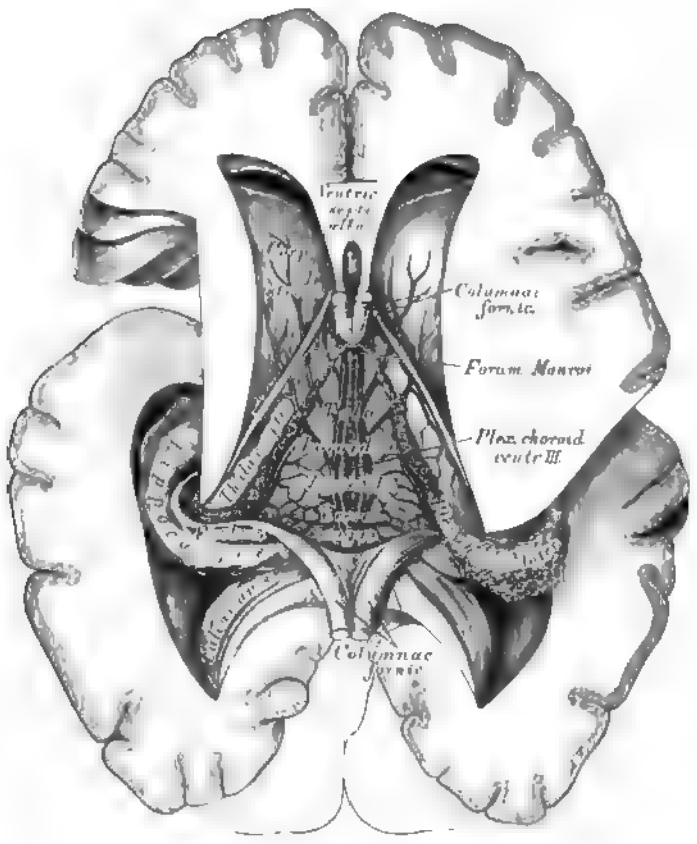

Fig. 792. Horizontaldurchschnitt durch das Großhirn

mit der Ansicht der *Tela choroidea superior.*

Der **Balken**, *Corpus callosum* (Fig. 801 u. 804) verbindet die beiden Großhirnhemisphären miteinander, indem dessen Seitenränder in das Hemisphärenmark ausstrahlen, das *Tegmentum ventriculorum* s. *Centrum semiovale Vieussenii* erzeugend. Die obere Fläche des Balkens zeigt eine Längsfurche, *Raphe superior corporis callosi*, neben welcher jederseits zwei erhabene *Striae longitudinales (Lancisii) (Stria longitudinalis lateralis et medialis)* lagern, ferner Querstreifen, *Striae transversae (Willisii)*. Der vordere Balkenrand biegt nach unten und hinten an die Gehirnbasis um; die Umbeugungsstelle heißt das **Balkenknie**, *Genu corporis callosi;* der hintere Balkenrand bildet den **Balkenwulst**, *Splenium corporis callosi.*

Der **Balken** und das unter ihm liegende **Gewölbe**, *Fornix*, bilden die Decke der **dritten Gehirnkammer**. Beim Emporheben des Balkens trifft man zwischen dessen vorderer Hälfte und dem *Fornix* die senkrechte durchsichtige **Scheidewand**, *Septum pellucidum*, aufgerichtet zwischen beiden Vorderhörnern der Seitenkammern, mit einer schmalen Höhle versehen, dem *Ventriculus septi pellucidi.* Die hintere Balkenhälfte ruht unmittelbar am Gewölbe.

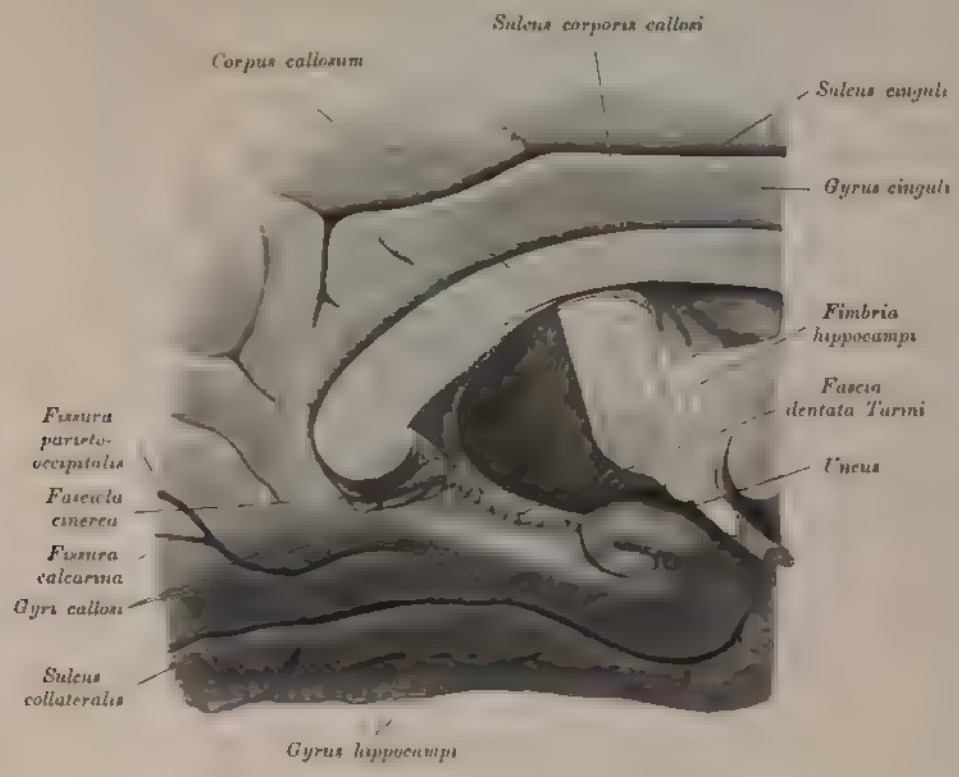

Fig. 793. *Fascia dentata, Fasciola cinerea, Fimbria et Gyri callosi* von der medialen Seite freigelegt.

Das Gewölbe liegt keilförmig zwischen beiden Sehhügeln und spaltet sich vorne und hinten in zwei Schenkel. Die vorderen Schenkel, *Columnae fornicis*, gehen vor den Sehhügeln bogenförmig in die Tiefe, um an der Hirnbasis zu den Markhügeln, *Corpora mammillaria*, zu gelangen und von da wieder zu den Sehhügeln als *Fasciculus thalamomammillaris* (Vicq d'Azyri) aufzusteigen.

Die beiden hinteren Schenkel des Gewölbes, *Crura fornicis*, lassen zwischen sich einen dreieckigen Winkel frei, welcher von der unteren Balkenfläche bedeckt ist; diese Balkenfläche ist streifig und heißt die Leier, *Psalterium*. Die hinteren Gewölbeschenkel übergehen beiderseits in die Fimbrien des Ammonshornes.

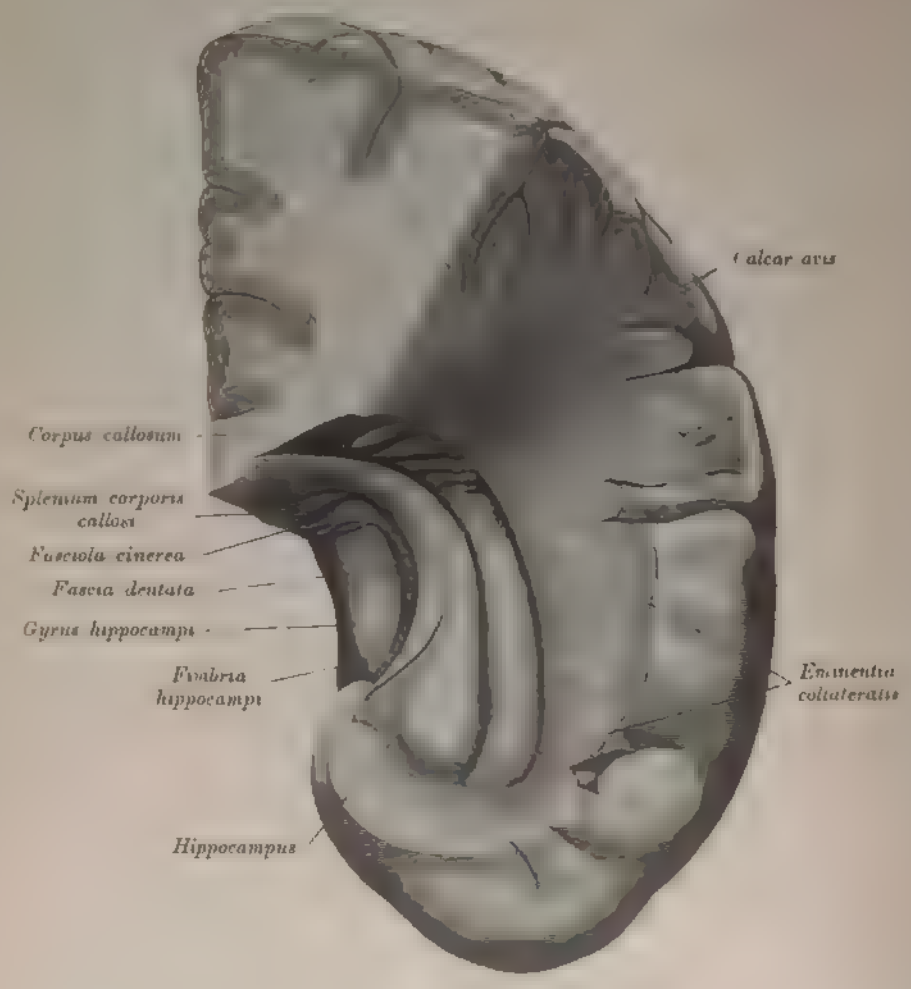

Fig. 794. *Fascia dentata, Fimbria* und *Hippocampus* am Boden des geöffneten Unterhornes.

Nach Durchschneidung des Fornix und Umschlagen beider Hälften bekommt man als Fortsetzung der *Pia mater* eine gefäßreiche Membran zur Ansicht; die *Tela chorioidea superior;* dieselbe führt Endäste der *Art. profunda cerebri* und in ihrer Mitte zwei Venenstämme, welche nach hinten zur unpaaren *Vena cerebri magna* zusammenfließen. Sie führt ferner zwei strangartige, körnige Gefäßknäuel, die *Plexus choroidei,* welche anfänglich beisammen liegen (*Plexus choroideus Ventriculi III*), dann hinter dem *Foramen Monroi* durch die *Fissura chorioidea* in die Seitenkammern treten als *Plexus choroidei laterales.*

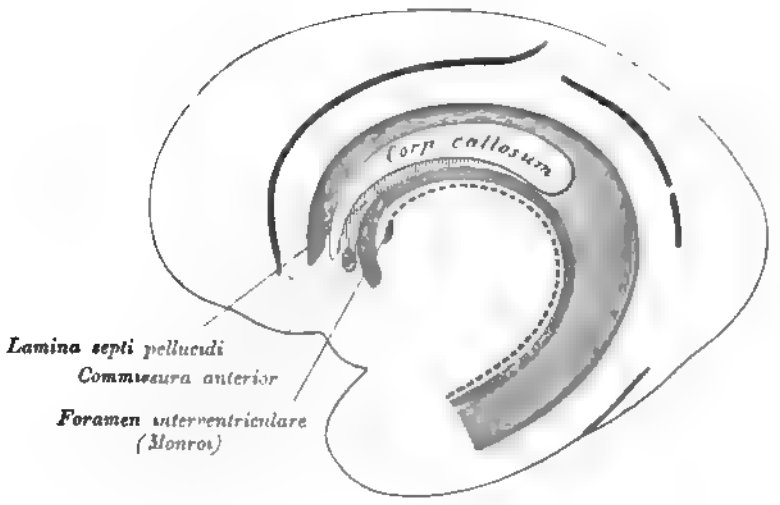

Fig. 795. Randbogen am embryonalen Gehirn (Schema).

In Fig. 795 u. 796 sind der Randbogen und seine Derivate schematisch zur Darstellung gebracht. Der Randbogen liegt zwischen der *Fissura chorioidea* und der *Fissura hippocampi*, deren dorsaler Anteil als *Sulcus corporis callosi* bezeichnet wird. Aus dem Randbogen gehen hervor: Unterhalb des Balkens das *Septum pellucidum*, der Fornix und das Ammonshorn, oberhalb des Balkens die *Striae longitudinales Lancisii*.

In Fig. 795 u. 796 bedeuten: Die punktierte Linie = *Fissura chorioidea*, die schmale rote Linie = *Fissura hippocampi*, respective = *Sulcus corporis callosi*, der rote Streifen = *Fornix*, die blaue Zone = Ammonshorn, respektive *Gyrus supracallosus* und *Stria Lancisii*, grau getonte Stelle = *Gyrus cinguli* und *Gyrus hippocampi*.

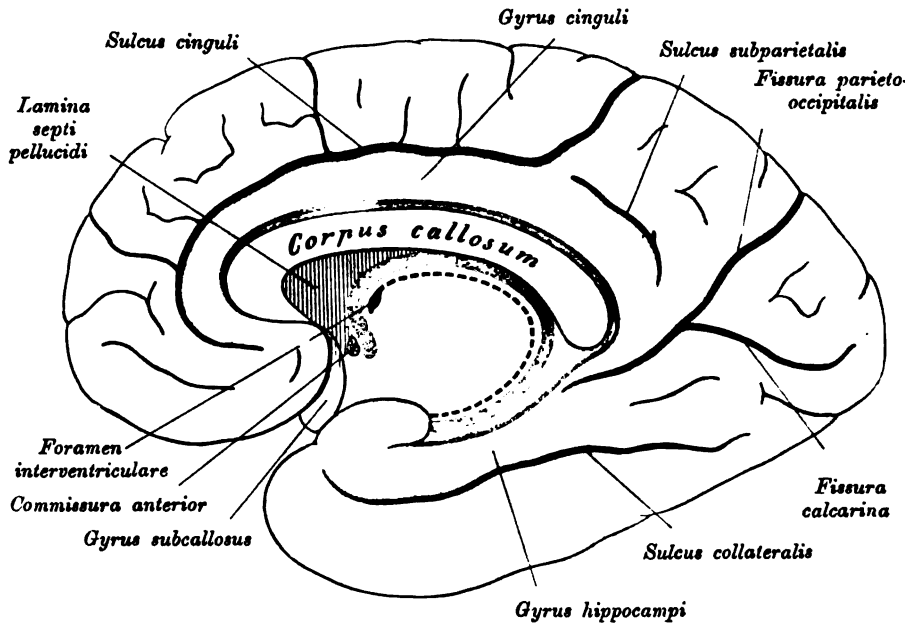

Fig. 796. Randbogenderivate am Gehirn des Erwachsenen (Schema).

Wird die *Tela choroidea superior* abgelöst und drängt man die Innenflächen beider Sehhügel voneinander, so bekommt man die dritte Gehirnkammer, *Ventriculus tertius*, zur Ansicht. Dieselbe weist sechs Wände auf; eine obere, die *Tela choroidea superior;* zwei seitliche, die Innenflächen der beiden Sehhügel; eine untere, entsprechend der Mitte der Gehirnbasis; eine vordere, gebildet durch die *Columnae fornicis*, und eine hintere, erzeugt vom *Corpus quadrigeminum*. Die Seitenwände sind durch drei *Commissurae* verbunden; die *Commissura anterior* vor den absteigenden Gewölbsschenkeln, die *Commissura posterior* vor dem *Corpus quadrigeminum*, die *Massa intermedia*, eine Verbindung des grauen Belages der Innenflächen beider Sehhügel (zuweilen fehlend).

Unter der *Commissura anterior* liegt der Trichtereingang, *Aditus ad infundibulum*, und unter der *Commissura posterior* der Eingang in die Sylvische Wasserleitung, *Aditus ad aquaeductum Sylvii*, welch letztere, unter dem Vierhügel verlaufend, die Verbindung zwischen der dritten und vierten Gehirnkammer herstellt.

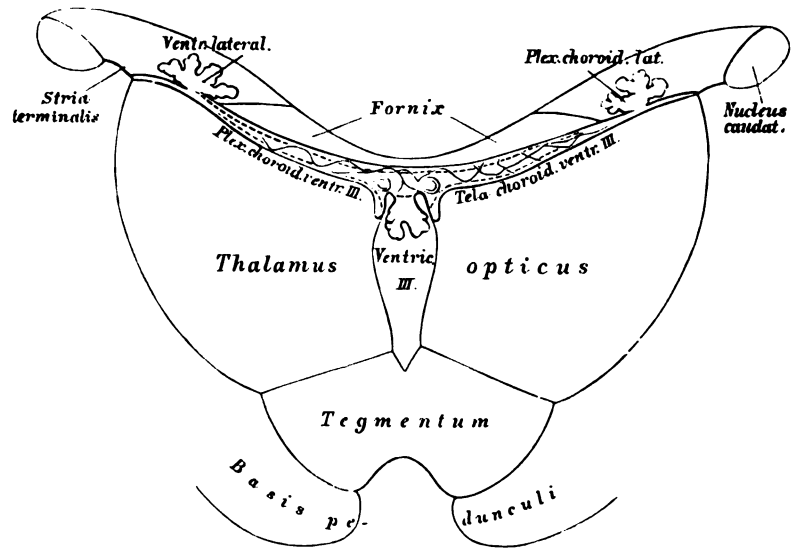

Fig. 797. Schema des *Plexus choroideus* und der *Tela choroidea* des dritten Ventrikels und deren Verhalten zum Seitenventrikel.

Nach F. Hochstetter.

An den Seitenrändern des Balkens dringt man durch Vertikalschnitte in die Seitenkammern, *Ventriculi laterales*, ein und legt dieselben nach Entfernung der Decke bloß. Jede Seitenkammer weist einen mittleren Teil, *Cella media*, auf, und von diesen ausgehend bogenförmige hohle Hörner: das Vorderhorn, das Hinterhorn und das Unterhorn.

Im Vorderhorne der Seitenkammer (Fig. 791 u. 792) befindet sich:

a) Der Streifenhügel, *Corpus striatum*, bestehend aus *Nucleus caudatus* und *Nucleus lentiformis*. Ersterer hat einen nach vorne gerichteten kolbigen Kopf und einen nach hinten und außen gerichteten zugespitzten Schweif. An der Außenseite

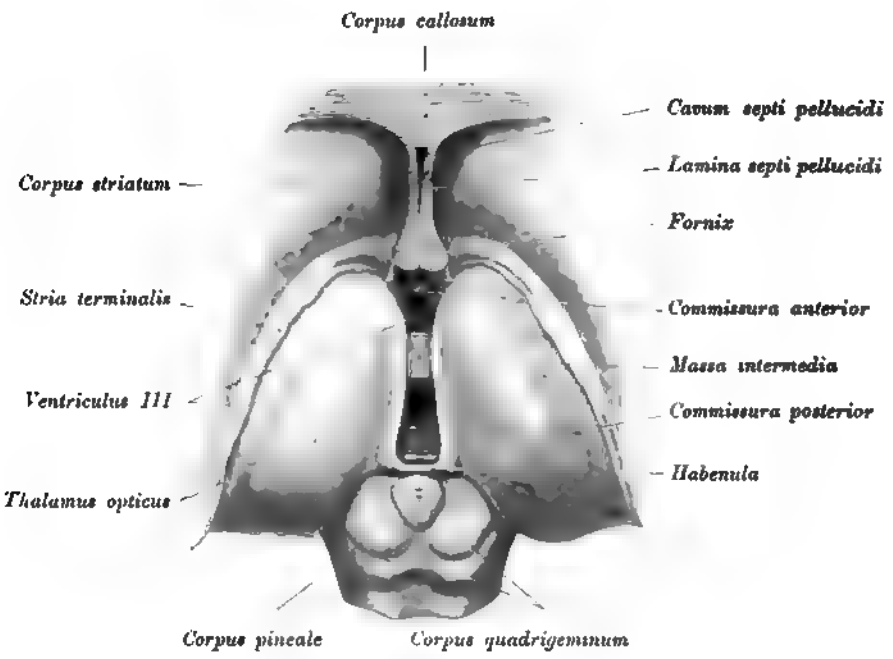

Fig. 798. Die eröffnete dritte Gehirnkammer.

Ansicht von oben in natürlicher Größe.

des Schweifkernes liegt der Linsenkern, *Nucleus lentiformis*, eine bikonvexe graue Masse, ringsum von weißem Marke umschlossen. Vor und unter dem Linsenkern trifft man im *Uncus* als graues Lager den Mandelkern, *Nucleus amygdalae* (Fig. 803 , und nach außen vom Linsenkern die graue Vormauer, *Claustrum* (Fig. 809). Die weiße Markmasse zwischen Linsenkern und Streifenhügel bildet die *Capsula interna*, jene zwischen Linsenkern, Thalamus und Vormauer die *Capsula externa*. Der Linsenkern zerfällt durch zwei weiße Lamellen in drei Kerne, von welchen der äußere *Putamen*, die zwei inneren *Globus pallidus* genannt werden.

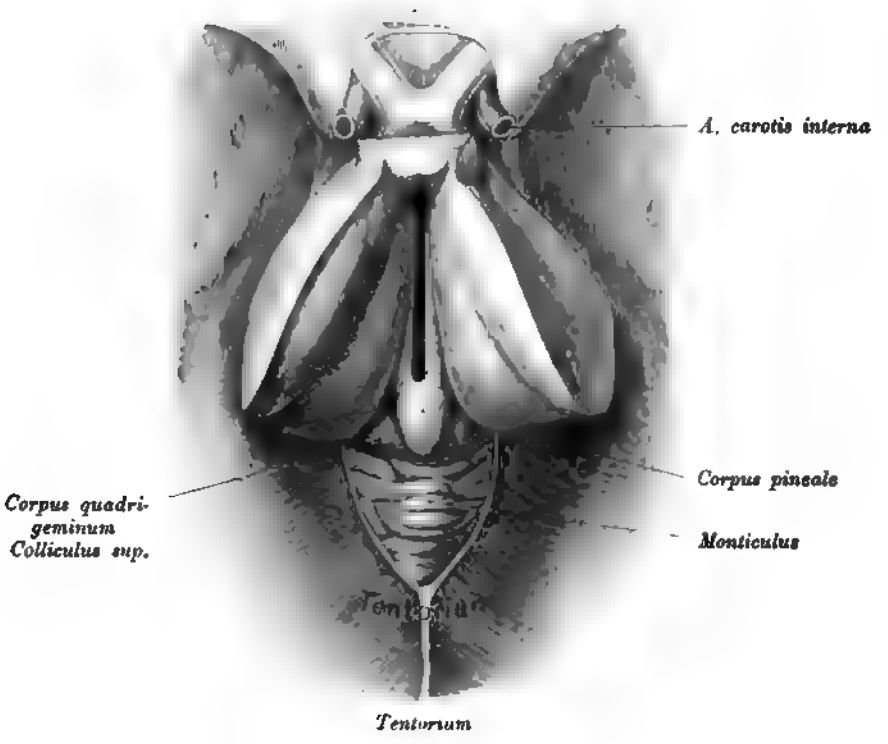

Fig. 799. *Thalamus opticus, Corpus pineale* und *Ventriculus III* von oben gesehen.

b) Der Sehhügel, *Thalamus opticus,* hinter dem Streifenhügel gelegen, ein Marklager mit drei grauen Kernen. Zwischen Streifen- und Sehhügel liegt:

c) Die *Stria terminalis,* von der *Vena terminalis* begleitet,

Im Hinterhorne erscheinen:

a) Der *Calcar avis,* ein Wulst längs der Innenwand des Hinterhornes. Die obere Wand dieses Hornes führt den Namen *Tapetum.*

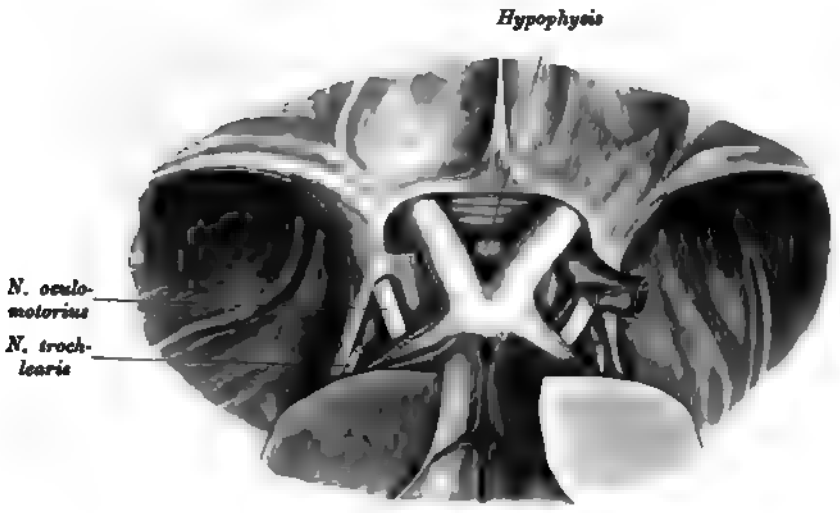

Fig. 800. Lage der *Hypophysis cerebri cum Chiasma nervorum opticorum* von oben.

b) Die *Eminentia collateralis (Meckelii).* Sie beginnt als dreieckiger Wulst im Hinterhorne und senkt sich in das Unterhorn.

Im Unterhorn (siehe Fig. 794) kommen zur Ansicht:

a) Das Ammonshorn, *Hippocampus* s. *Cornu Ammonis;* als gekrümmter Wulst den Sehhügel und die Hirnstiele umgreifend und am unteren Ende des Unterhornes mit 3—4 *Digitationes* endigend.

b) Der Saum, *Fimbria,* ein am konkaven Rande des Ammonshornes verlaufendes dünnes Markblatt, welches die *Fascia dentata Tarini* von oben her bedeckt (siehe Fig. 793).

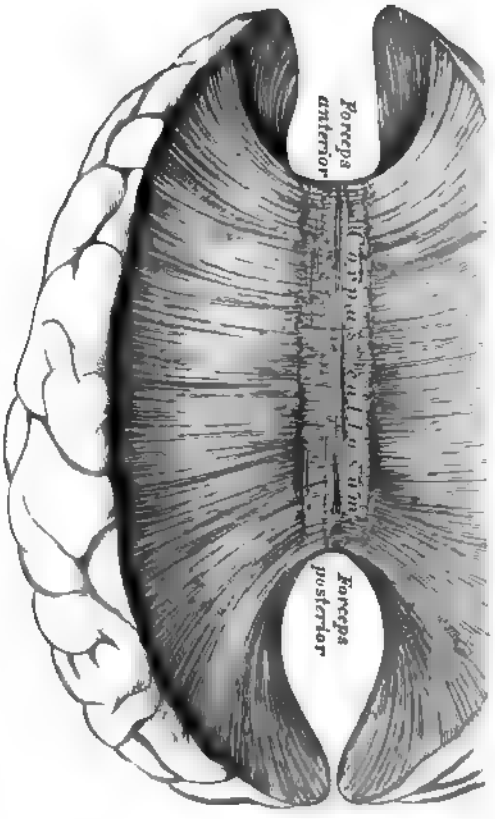

Fig. 801. Das *Corpus callosum* und seine Ausstrahlung in das Großhirn.

$^1/_2$ der natürlichen Größe.

Als **Hirnmantel** stehen dem Hirnstamme gegenüber: der Stabkranz, die Kommissuren und die Rindenwindungen. Vom *Corpus callosum* strahlen beiderseits die Faserzüge in die Großhirnhemisphären aus, deren Marklager darstellend; die in den Hinterlappen eintretenden Faserzüge erzeugen die **hintere Zange**, *Forceps posterior*, die in die Vorderlappen dringenden Züge die **vordere Zange**, *Forceps anterior*, endlich jene Züge, welche die Decke des Hinter- und Unterhornes der Seitenkammern bilden helfen, die **Tapete**.

Nach Ablösung des *Tentorium* von den Felsenbeinpyramiden und Durchtrennung der Ursprünge der Gehirnnerven, des verlängerten Markes und der Wirbelarterien wird das ganze Gehirn aus der Schädelhöhle herausgenommen, umgelegt und dadurch die **Gehirnbasis** zur Anschauung gebracht (siehe Fig. 805). Hier sind sichtbar:

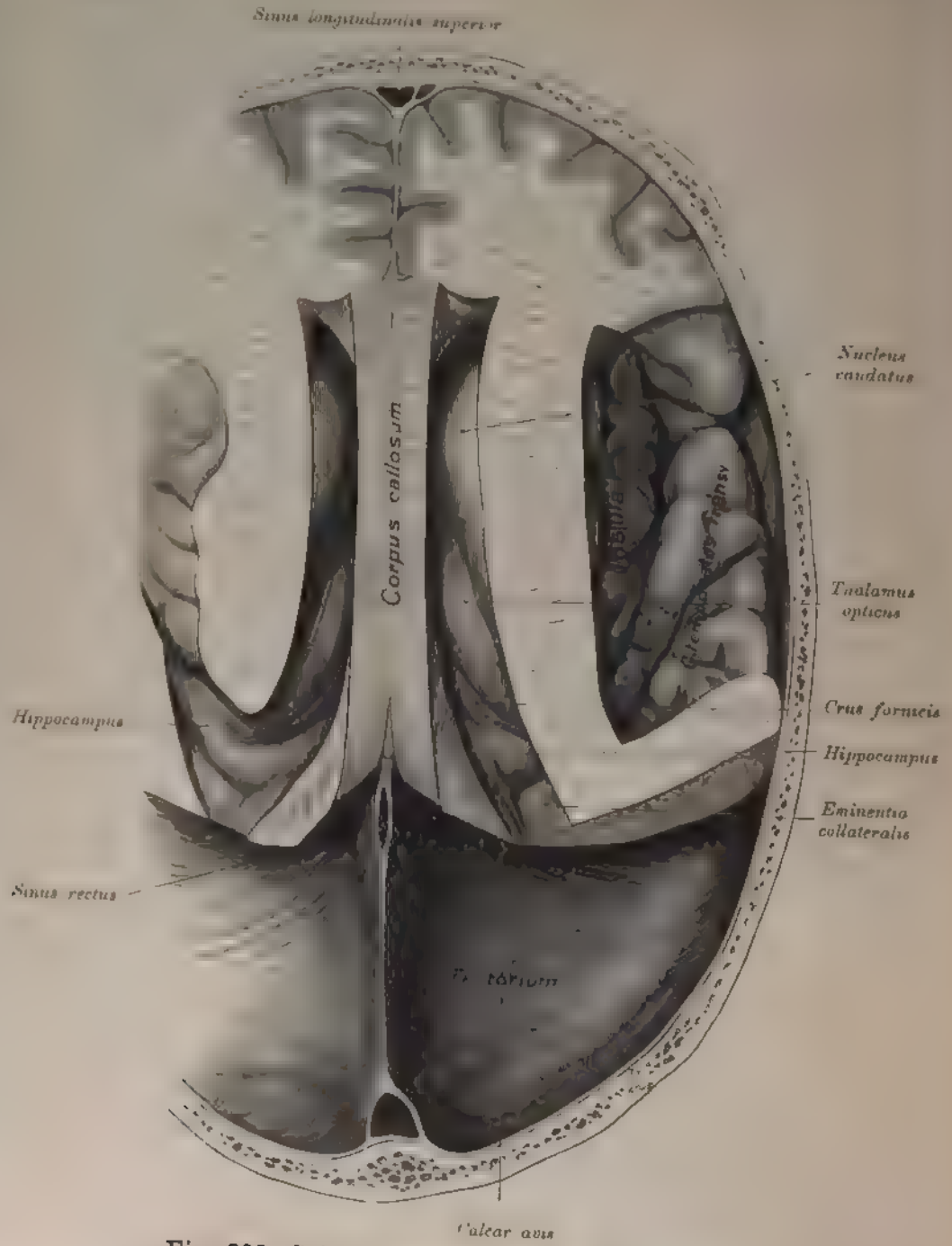

Fig. 802. Seitenkammern von oben gesehen.

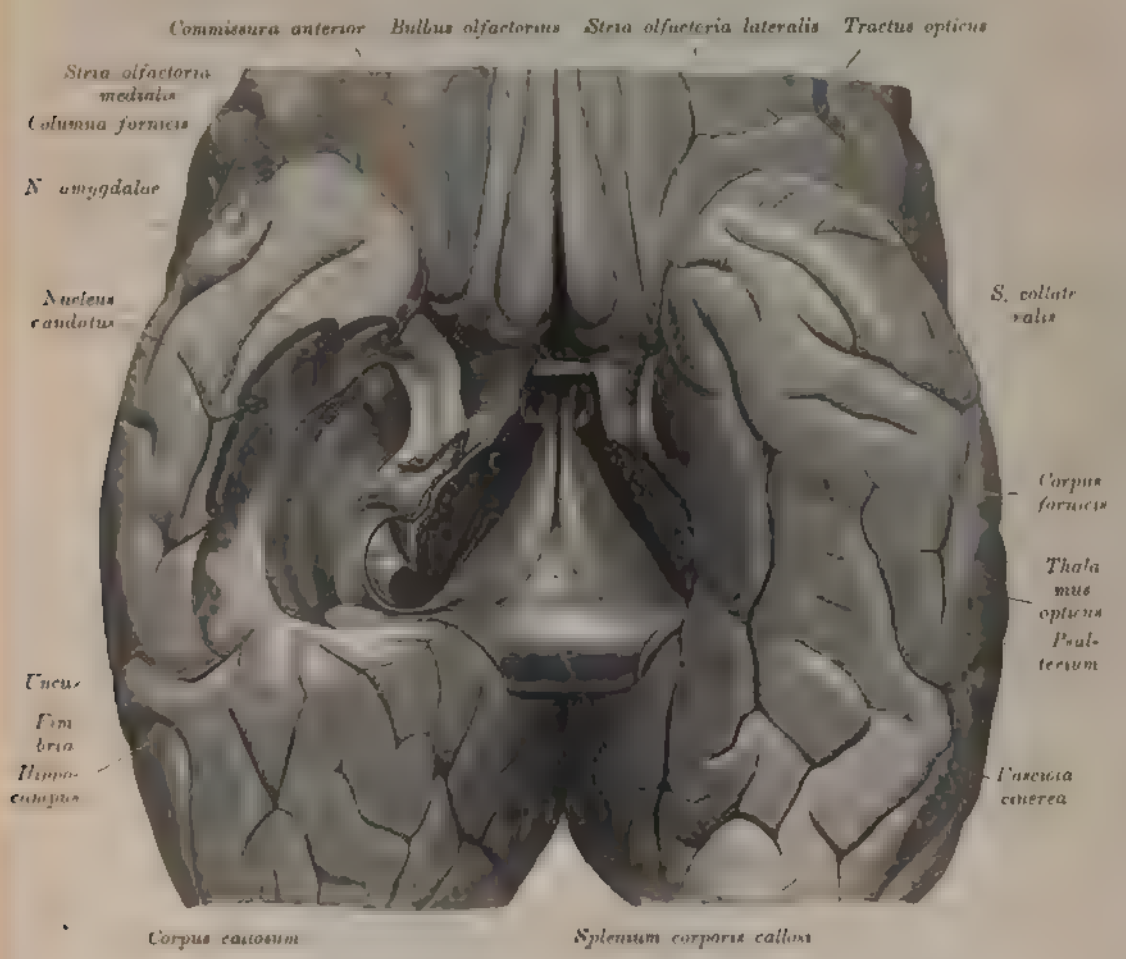

Fig. 803. *Corpus callosum, Fornix* **und Unterhorn von unten.**

Der Hirnstamm wurde entfernt.

a Die vordere durchlöcherte Lamelle, *Substantia perforata anterior* Fig. 805, in eine mittlere und zwei seitliche durchlöcherte Stellen zerfallend, die zum Durchgange von Blutgefäßen dienen. Vor den Seitenstellen liegt als pyramidale graue Erhabenheit das *Tuberculum olfactorium*, welches sich in den *Nervus olfactorius* verlängert.

b Die Sehnervenkreuzung *Chiasma nervorum opticorum*, hergestellt von den platten, die *Pedunculi cerebri* umgreifenden *Tractus optici*; aus dem *Chiasma* gehen die runden Sehnerven, *Nervi optici*, hervor.

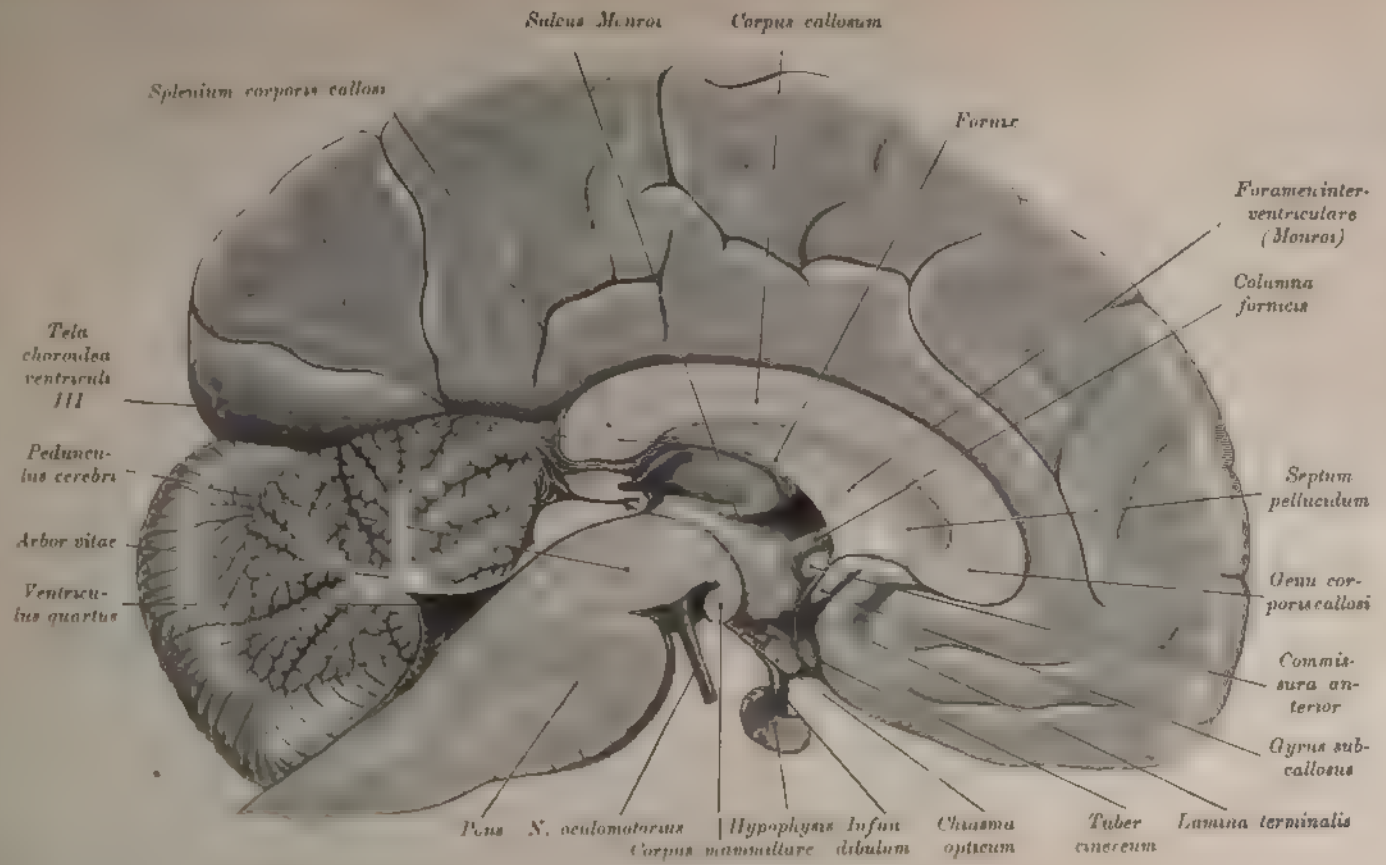

Fig. 804. Medianschnitt durch das Gehirn.

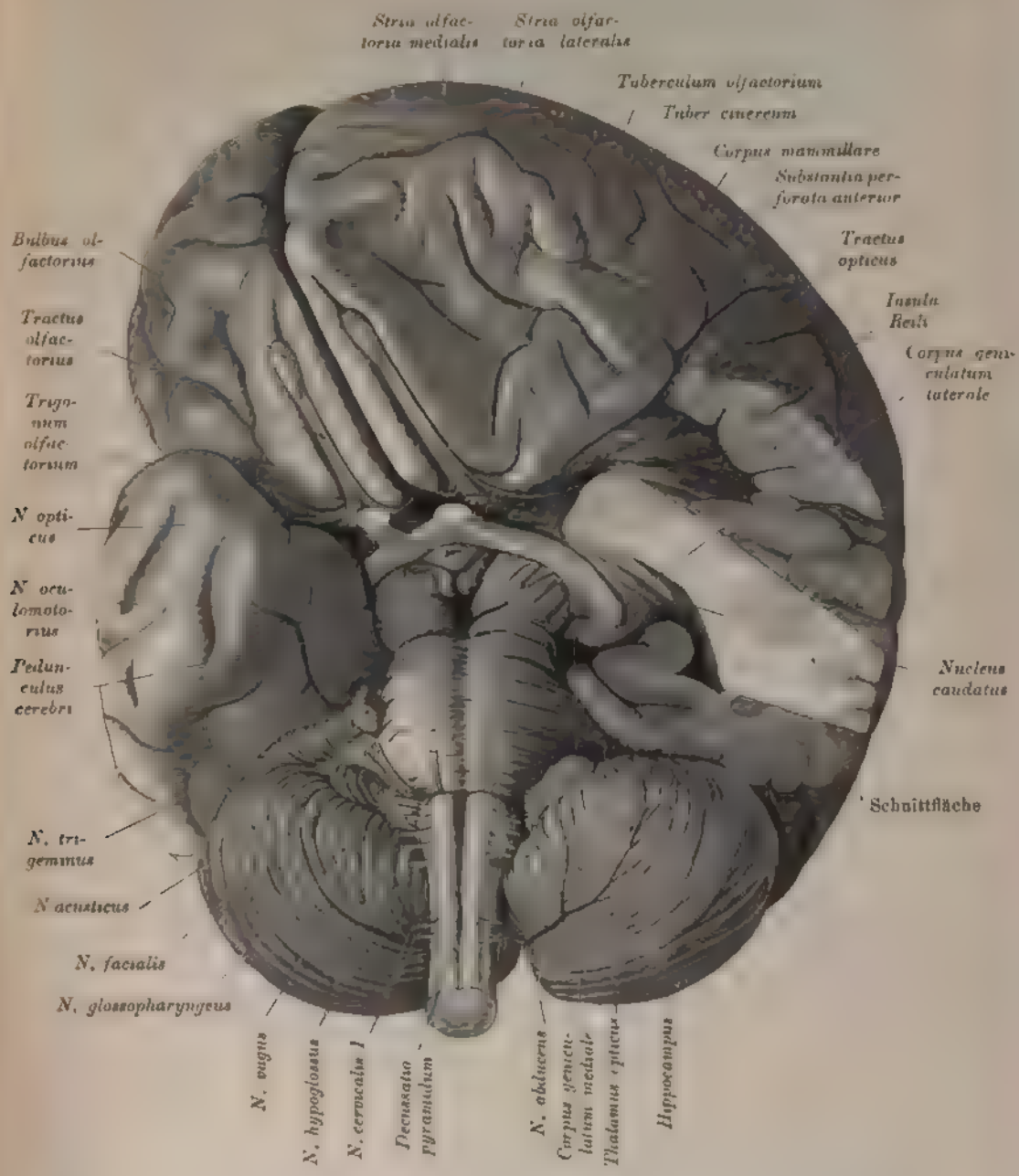

Fig. 805. Gehirnbasis (ein Teil des *Lobulus temporalis* abgetragen, um das *Corpus geniculatum* zu zeigen).

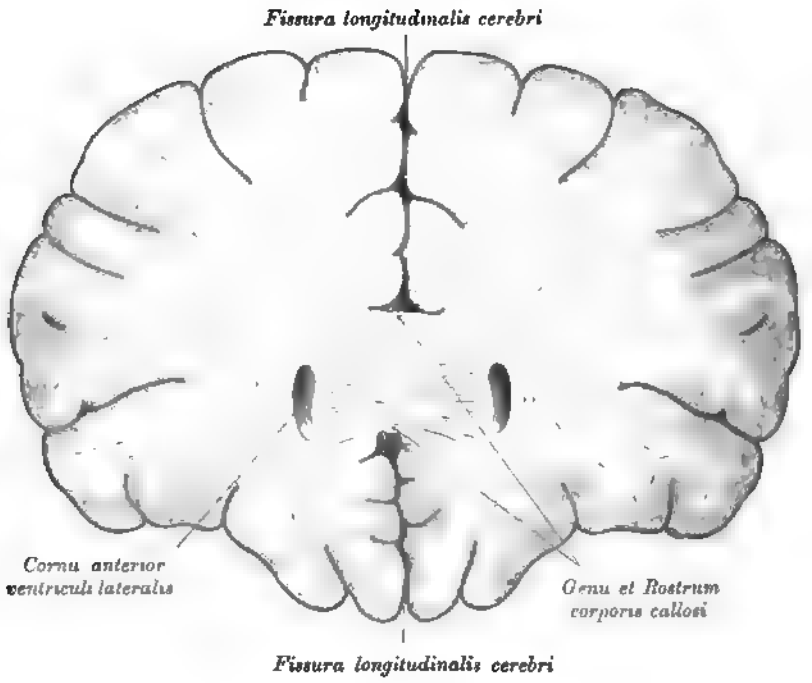

Fig. 806. Frontalschnitt durch das Gehirn, entsprechend dem *Genu corporis callosi.*

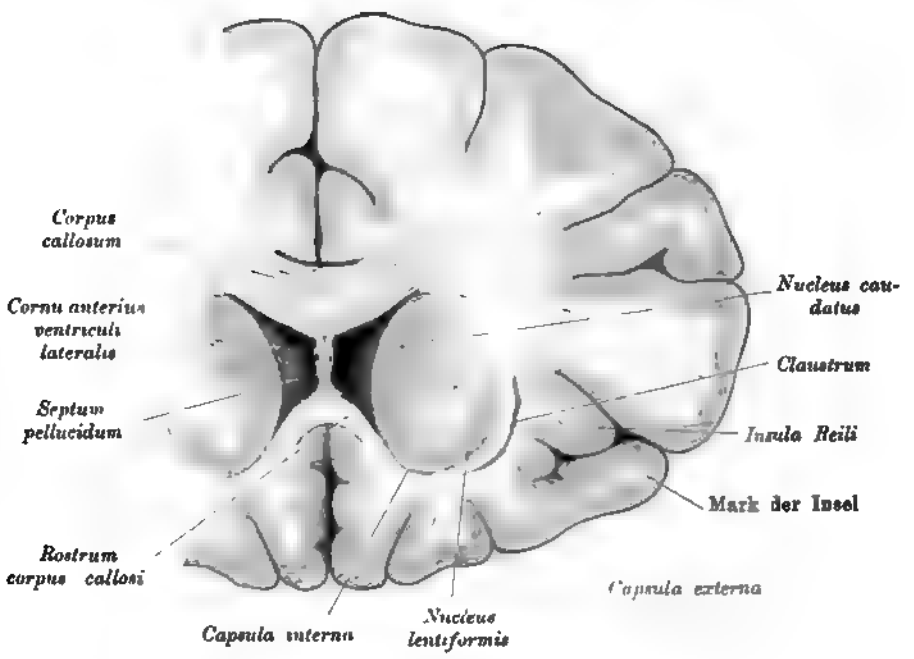

Fig. 807. Frontalschnitt durch das Gehirn entsprechend dem vorderen Ende des *Corpus callosum. Septum pellucidum, Corpus striatum, Claustrum, Capsula interna* **und** *externa.*

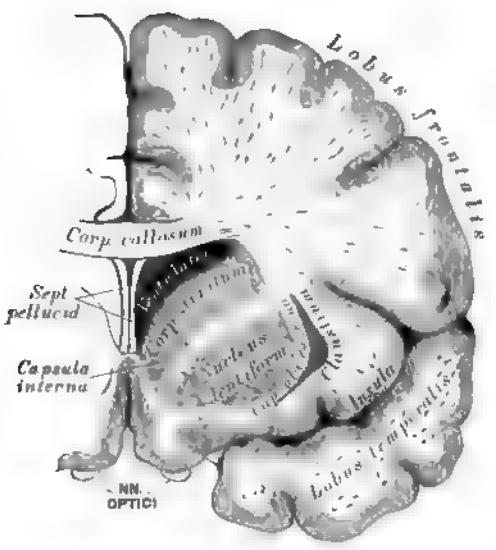

Fig. 808. Frontalschnitt durch das Gehirn

knapp vor der *Lamina perforata anterior.*

c) Der graue Hügel mit dem Trichter, *Tuber cinereum cum infundibulo.* Der erstere, hinter dem *Chiasma* gelegen und einen Teil des Bodens der dritten Gehirnkammer bildend, verlängert sich in den zapfenförmigen Trichter, *Infundibulum,* dessen Basis hohl, dessen Spitze solid ist; letztere verbindet sich mit dem

d) Hirnanhang, *Hypophysis cerebri,* im Türkensattel gelegen. Eine Drüse mit innerer Sekretion, die in einen vorderen und einen hinteren Lappen geteilt ist.

e) Die Markhügel, *Corpora mammillaria,* erbsengroße, halbkugelige, weiße, Kerne enthaltende Körper.

f) Die hintere durchlöcherte Lamelle, *Substantia perforata posterior,* in dem Winkel zwischen beiden *Pedunculi cerebri,* grau, mit dem vorderen Rande in das *Tuber cinereum* übergehend.

g) Die Schenkel des Großhirnes, *Pedunculi cerebri,* längsgefaserte Markbündel, welche divergierend aus der Varolsbrücke hervorgehen, um in die Großhirnhemisphären einzutreten. Am Querschnitte eines Gehirnschenkels zeigt sich eine untere, grobbündelige Partie, die *Basis pedunculi,* welche rinnenförmig ausgehöhlt ist für die obere Partie, die Haube, *Tegmentum;* zwischen beiden liegt ein Kern, die schwarzgraue Substanz, *Substantia nigra pedunculi.* Die Haube enthält entsprechend dem vorderen Vierhügelpaare den roten Kern (Fig. 823 u. 826).

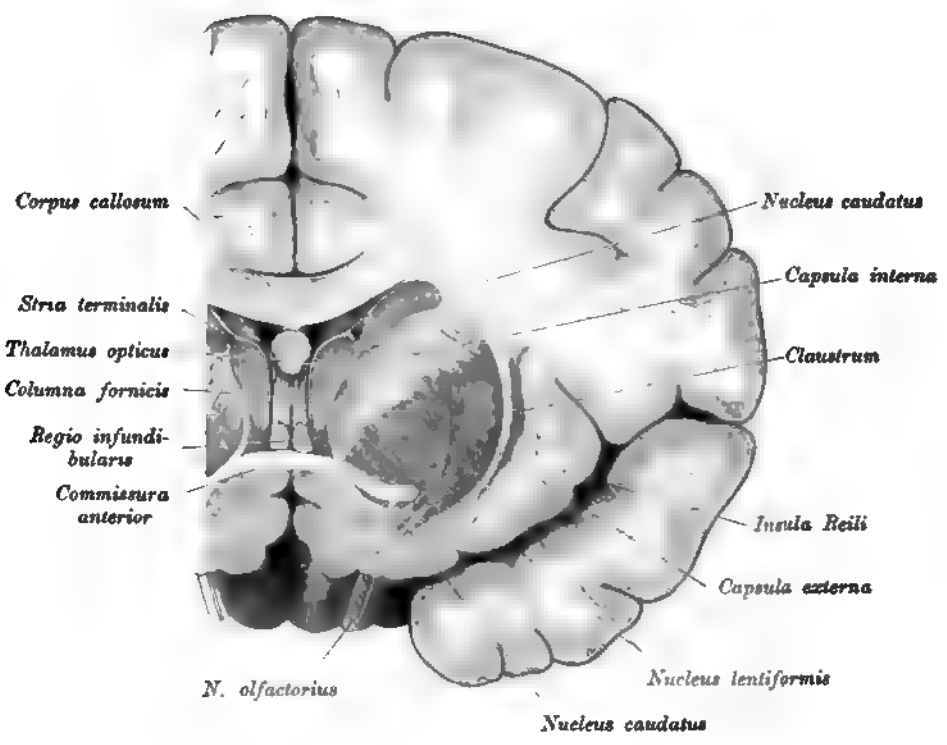

Fig. 809. Frontalschnitt durch das Gehirn entsprechend dem vorderen Rand des *Thalamus*. *Commissura anterior*, *Trigonum olfactorium*.

Die beiden Hemisphären des kleinen Gehirnes sind durch die Varolsbrücke, *Pons Varoli*, miteinander verbunden, und hinter der Brücke liegt zwischen beiden Kleinhirnhemisphären das verlängerte Mark, *Medulla oblongata*.

Die Varolsbrücke (Fig. 820) zeigt eine untere (vordere) und eine obere (hintere) Fläche, einen vorderen und einen hinteren Rand. An der unteren Fläche erscheint der mediale *Sulcus basilaris*, eine Furche für die unpaare *Arteria basilaris*. Am vorderen Rande treten die *Pedunculi cerebri* divergierend hervor; an den Seitenteilen die Brückenarme, *Brachia pontis*, welch letztere die Verbindung mit den Kleinhirnhemisphären herstellen. Der hintere Rand der Varolsbrücke stößt an das verlängerte Mark.

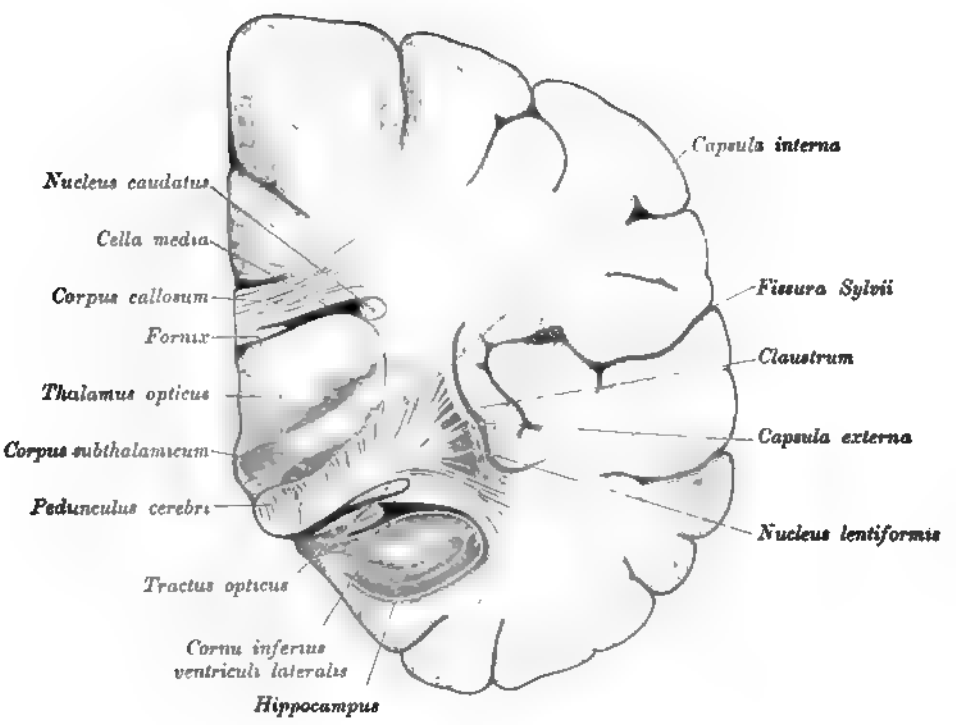

Fig. 810. Frontalschnitt durch das Gehirn entsprechend dem hinteren Ende des *Nucleus lentiformis*. Übergang des *Pedunculus cerebri* in die *Capsula interna*, vorderes Ende des *Hippocampus*.

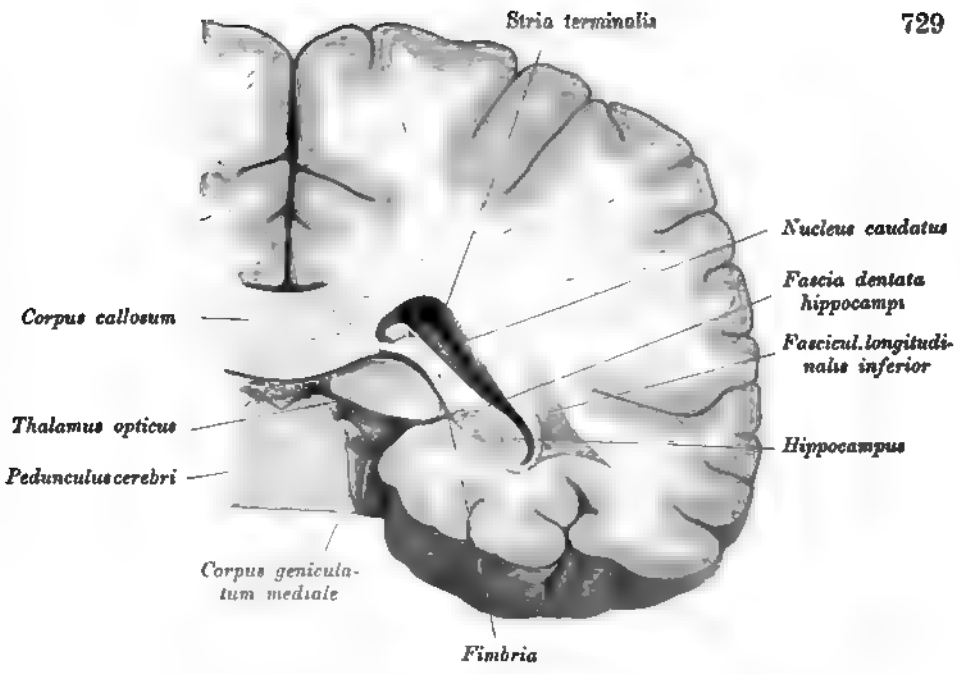

Fig. 811. Frontalschnitt durch das Gehirn entsprechend dem hinteren Ende des *Thalamus opticus*.

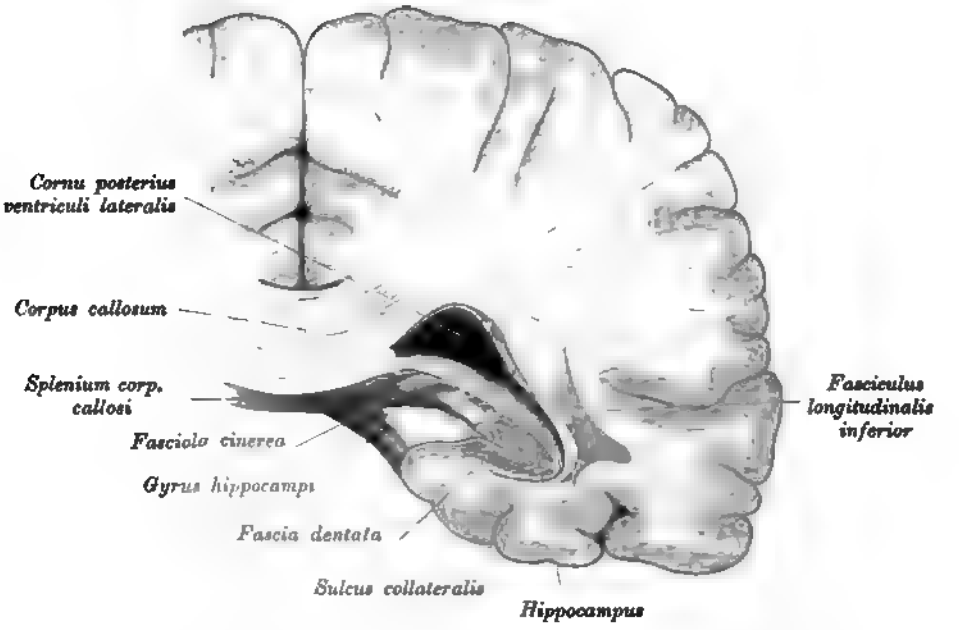

Fig. 812. Frontalschnitt durch das Gehirn entsprechend dem *Splenium corporis callosi*. *Fasciola cinerea*, *Fascia dentata*.

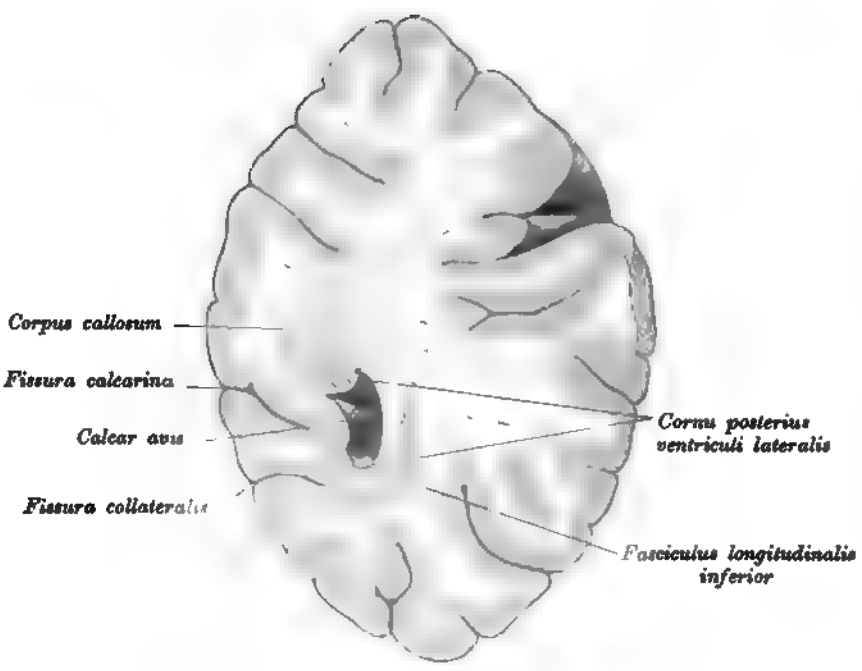

Fig. 813. Frontalschnitt durch das Gehirn entsprechend dem Hinterhorn, *Calcar avis.*

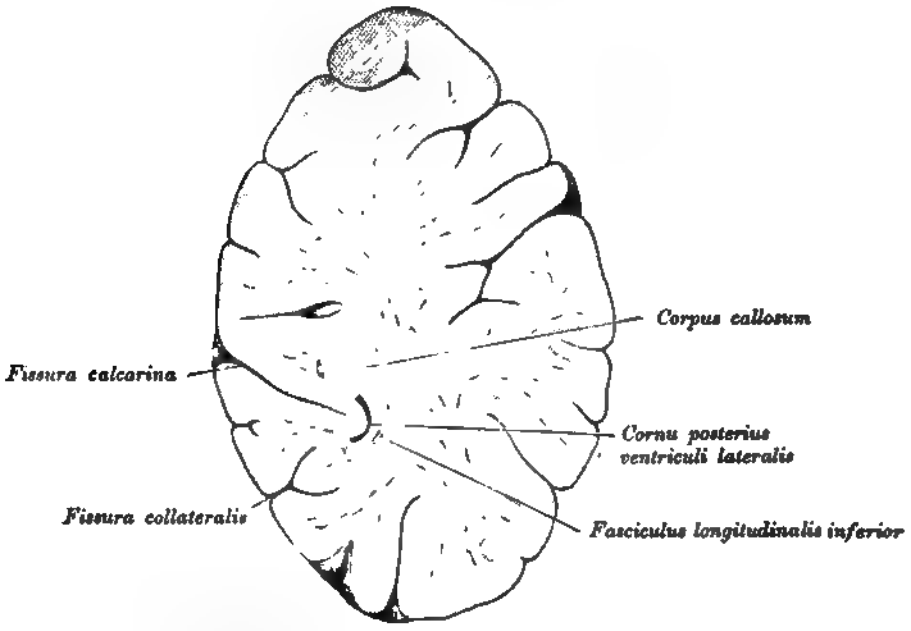

Fig. 814. Frontalschnitt durch das Gehirn entsprechend dem hinteren Ende des Hinterhornes.

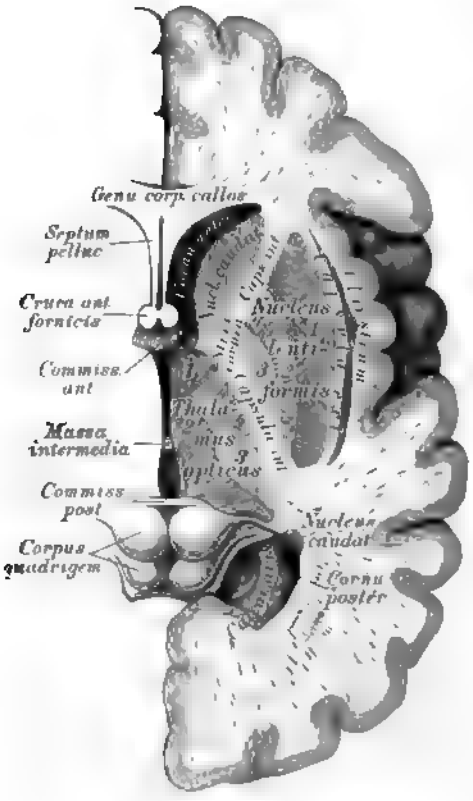

Fig. 815. Horizontalschnitt durch die rechte Großhirnhemisphäre.

$^2/_3$ der natürlichen Größe.

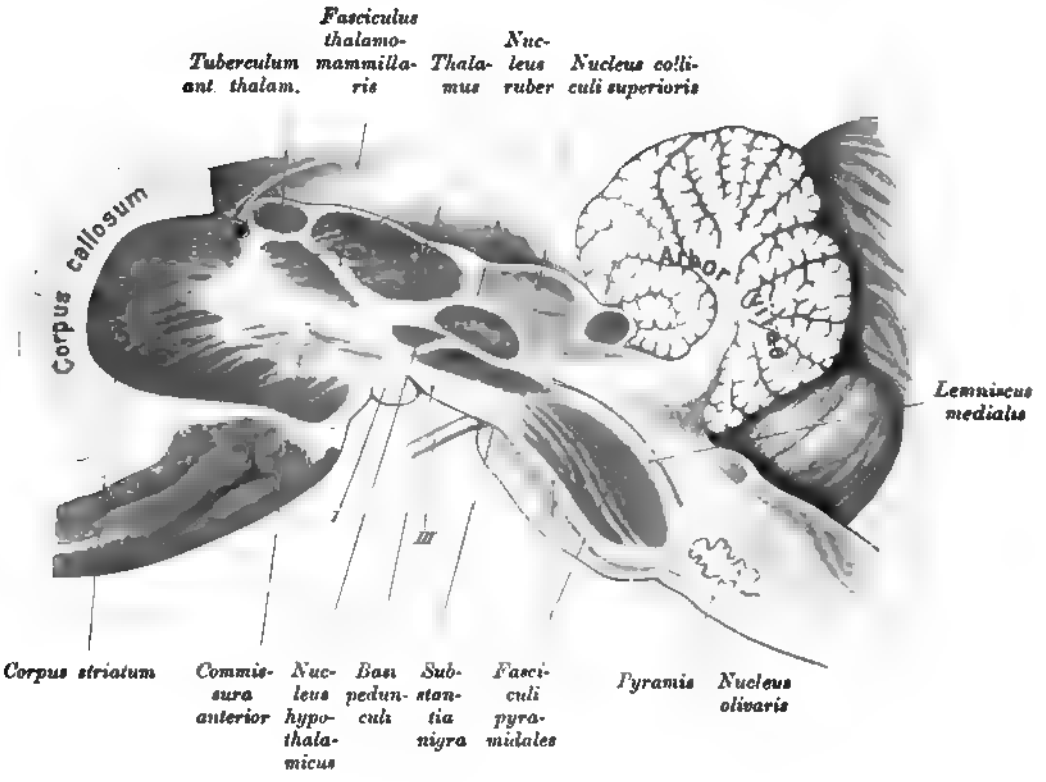

Fig. 816. Schräger Sagittalschnitt durch den Gehirnstamm und das *Corpus striatum*.

I = Tractus opticus, III = N. oculomotorius.

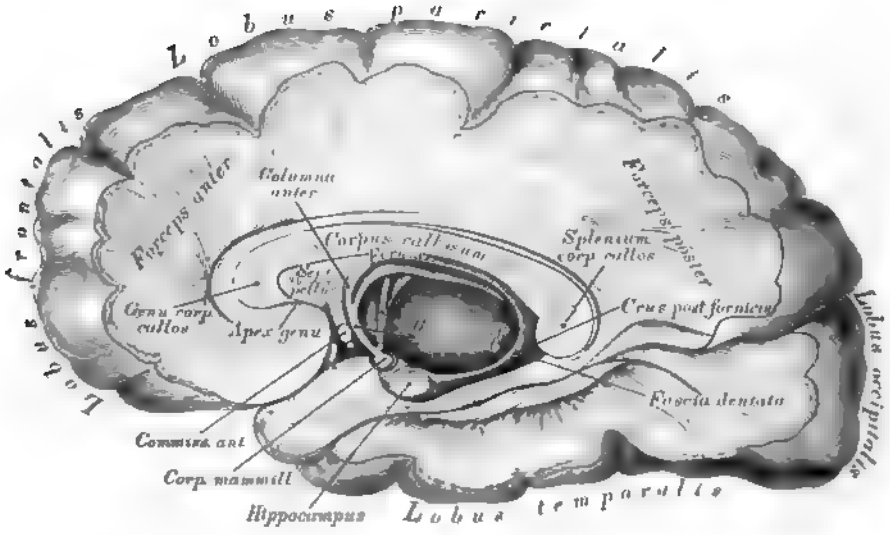

Fig. 817. Die Faserung des Hirnmantels.

$^2/_3$ der natürlichen Größe.

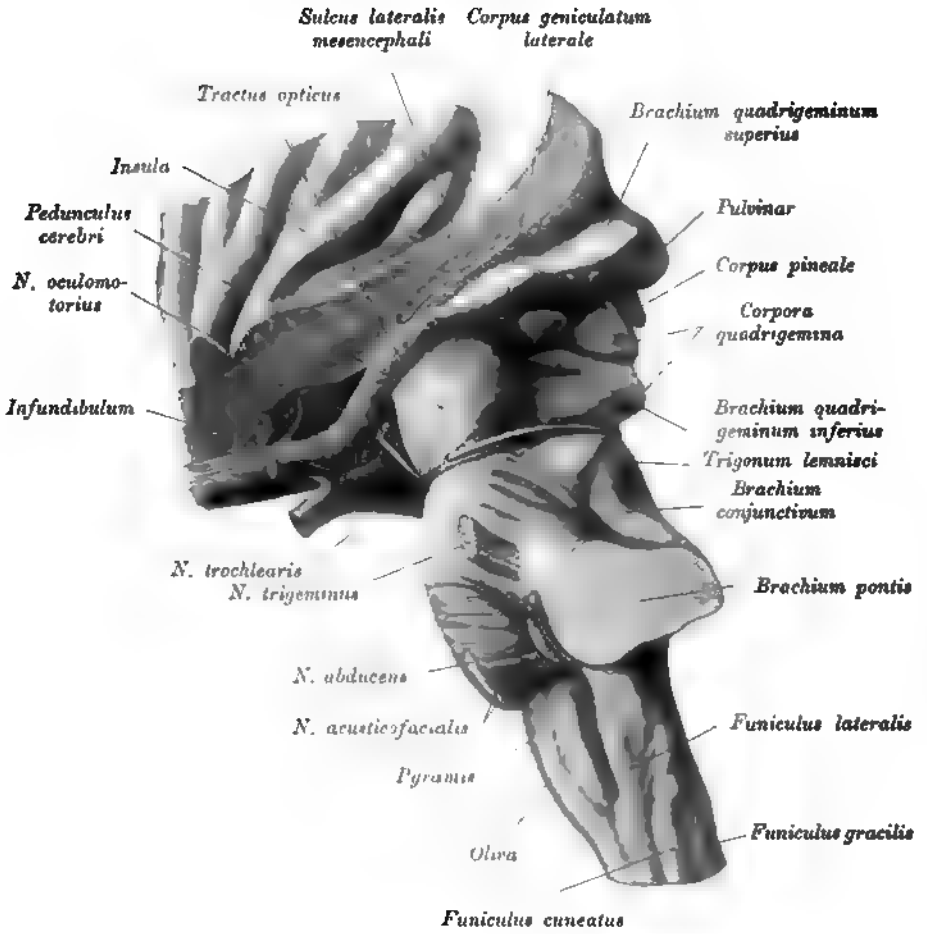

Fig. 818. Hirnstamm, seitliche Ansicht.

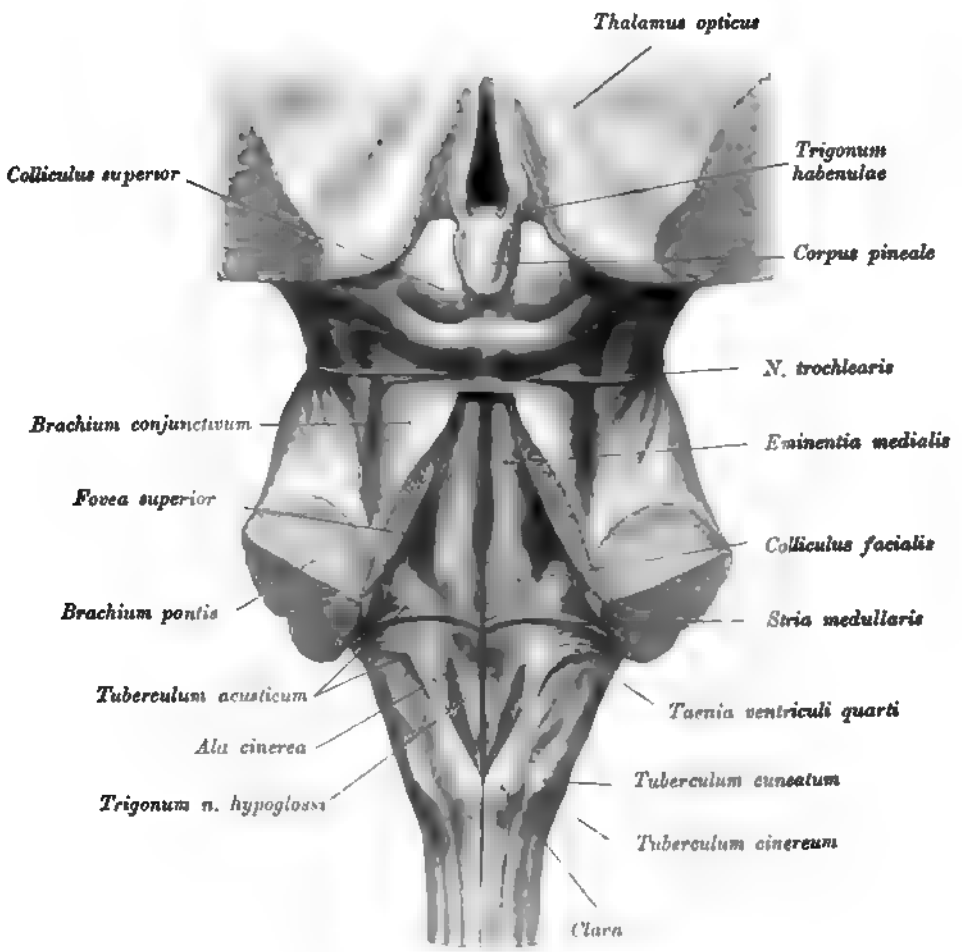

Fig. 819. Hirnstamm, dorsale Ansicht.

(Kleinhirn entfernt.)

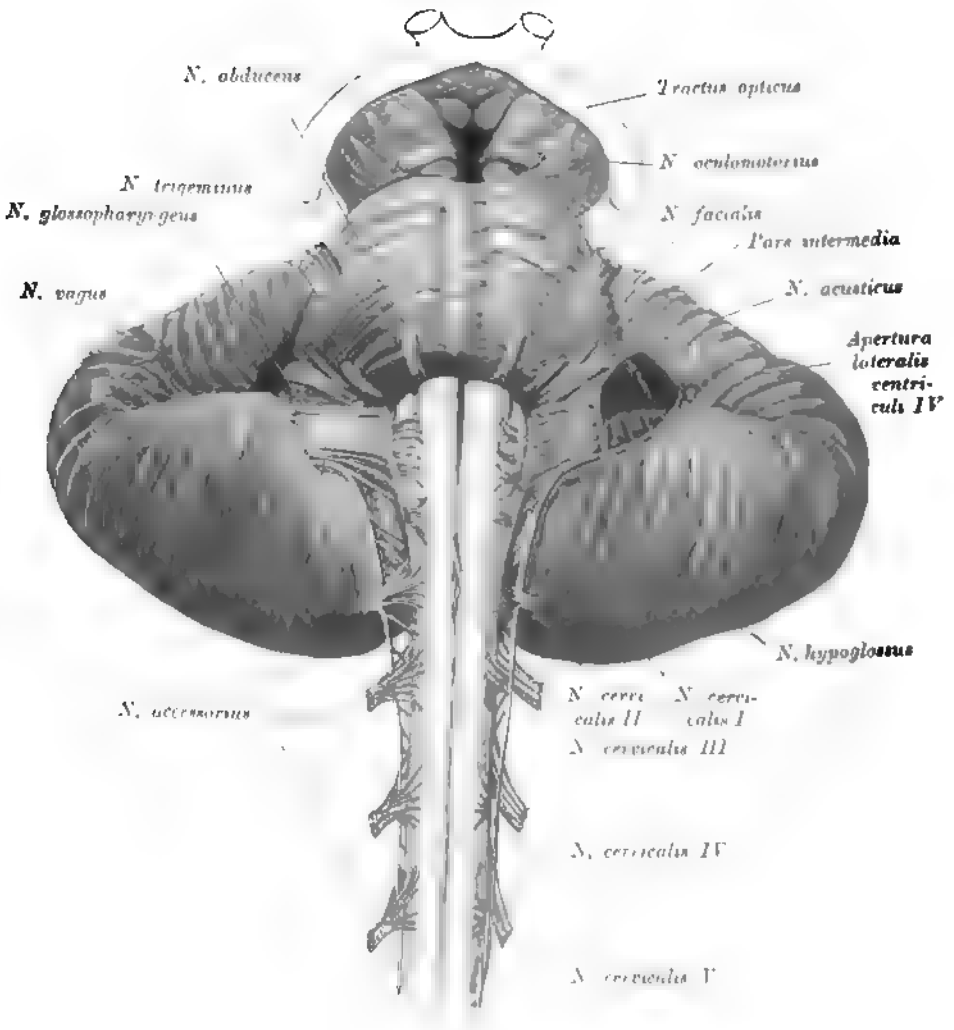

Fig. 820. *Medulla oblongata* **und Brücke von unten.**

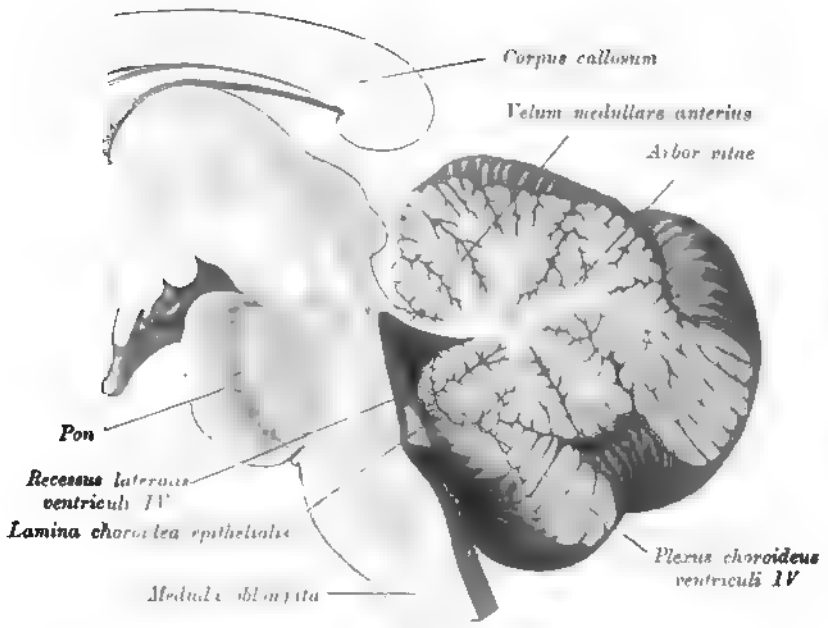

Fig. 821. Medianschnitt durch den *Ventriculus quartus*.

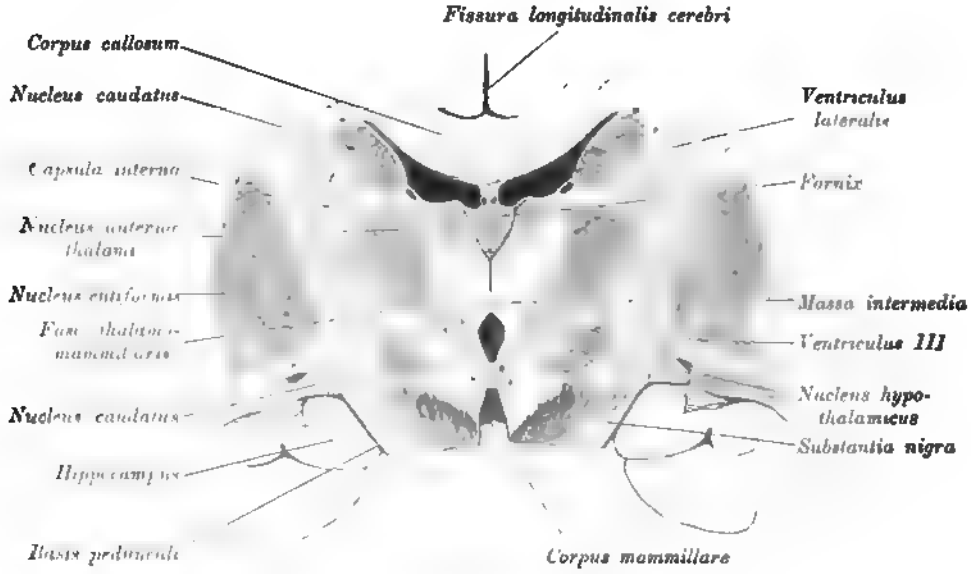

Fig. 822. Frontalschnitt durch den *Thalamus opticus* entsprechend dem *Nucleus hypothalamicus*.

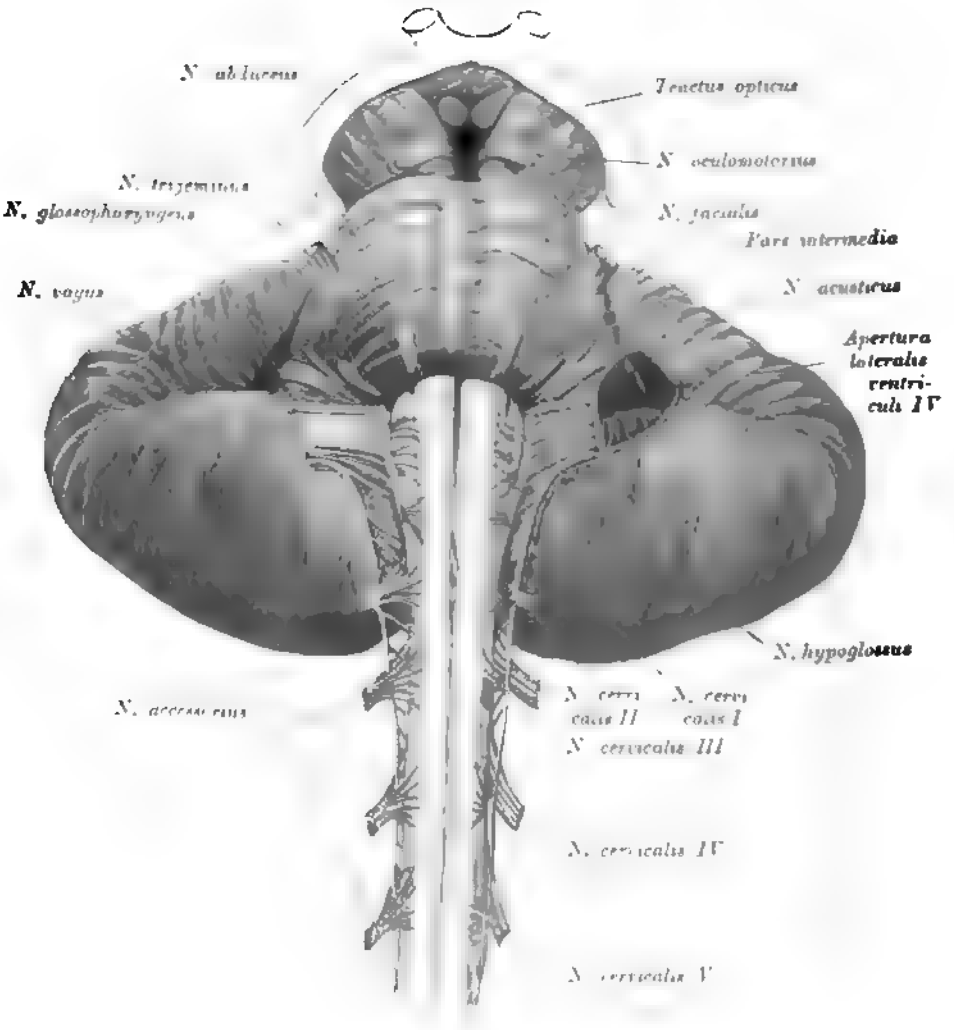

Fig. 820. *Medulla oblongata* **und Brücke von unten.**

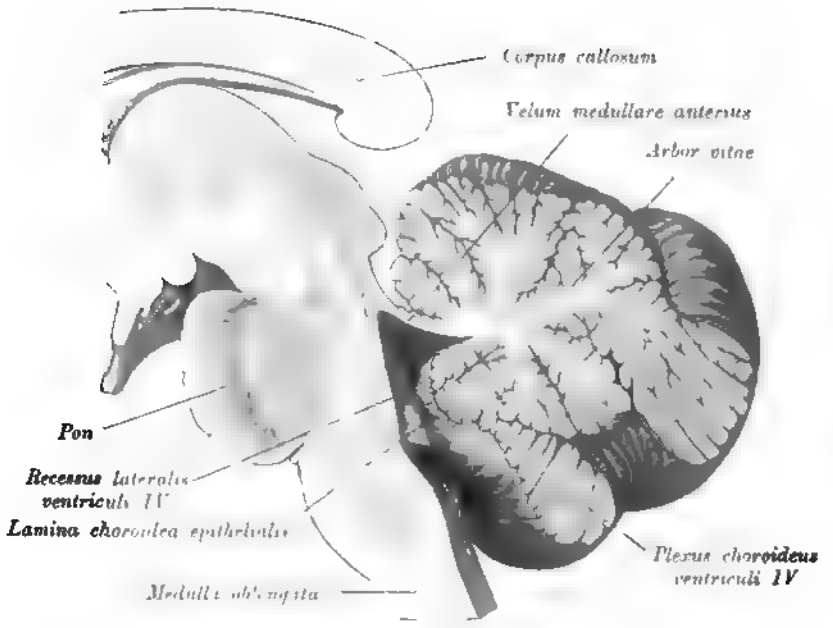

Fig. 821. Medianschnitt durch den *Ventriculus quartus*.

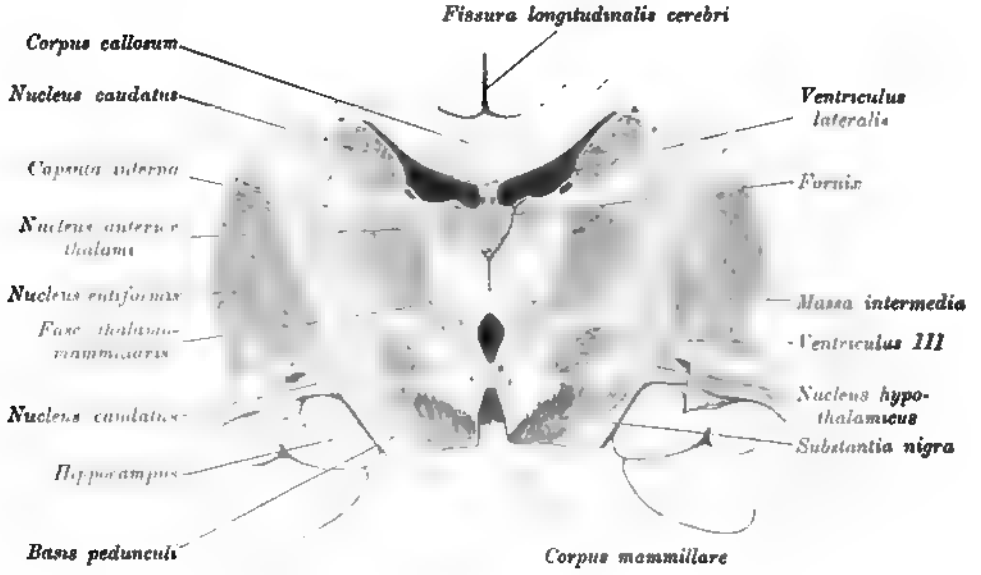

Fig. 822. Frontalschnitt durch den *Thalamus opticus* entsprechend dem *Nucleus hypothalamicus*.

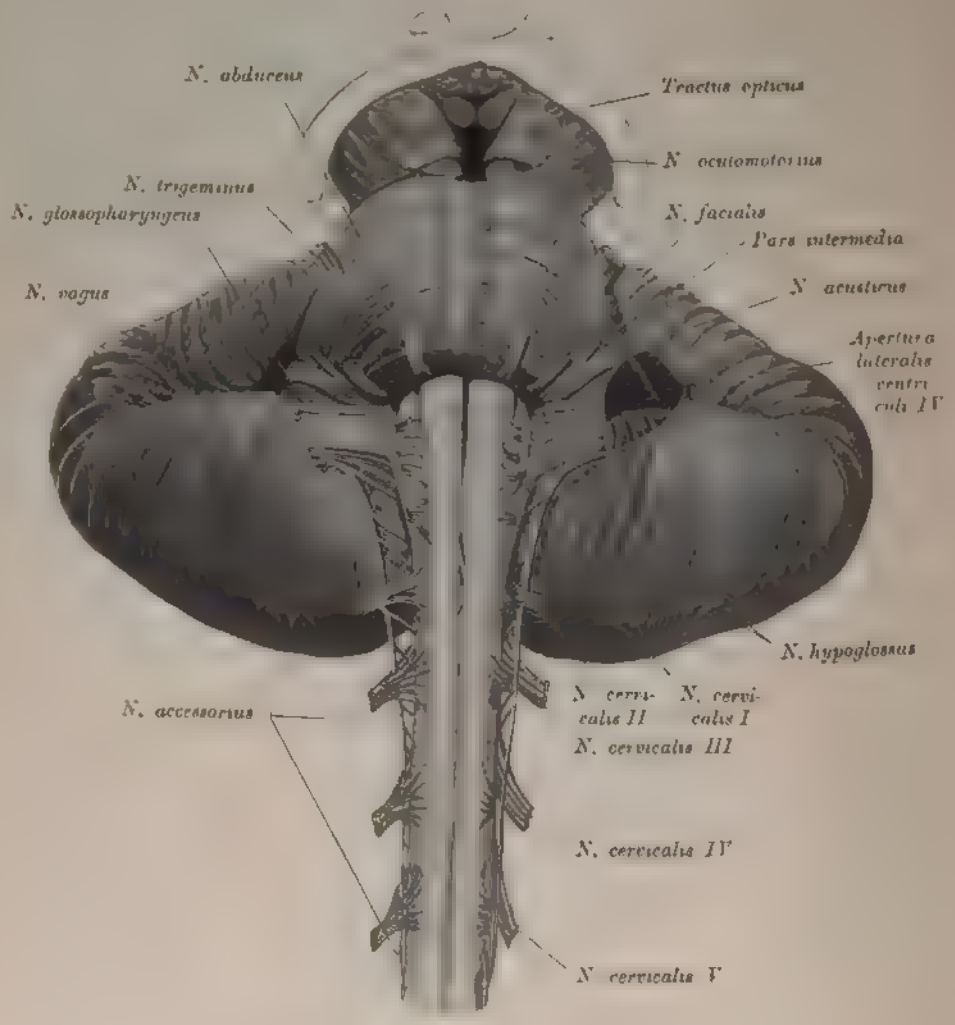

Fig. 820. *Medulla oblongata* und Brücke von unten.

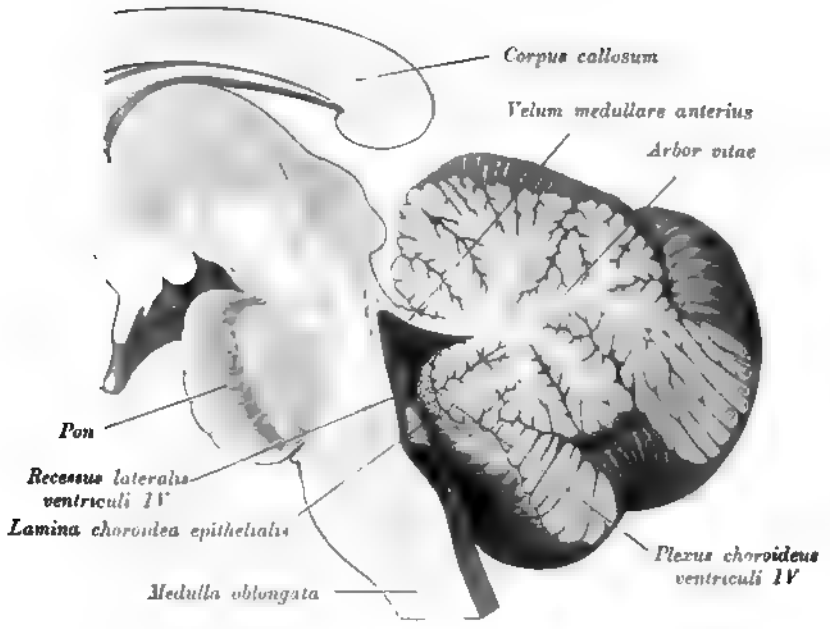

Fig. 821. Medianschnitt durch den *Ventriculus quartus*.

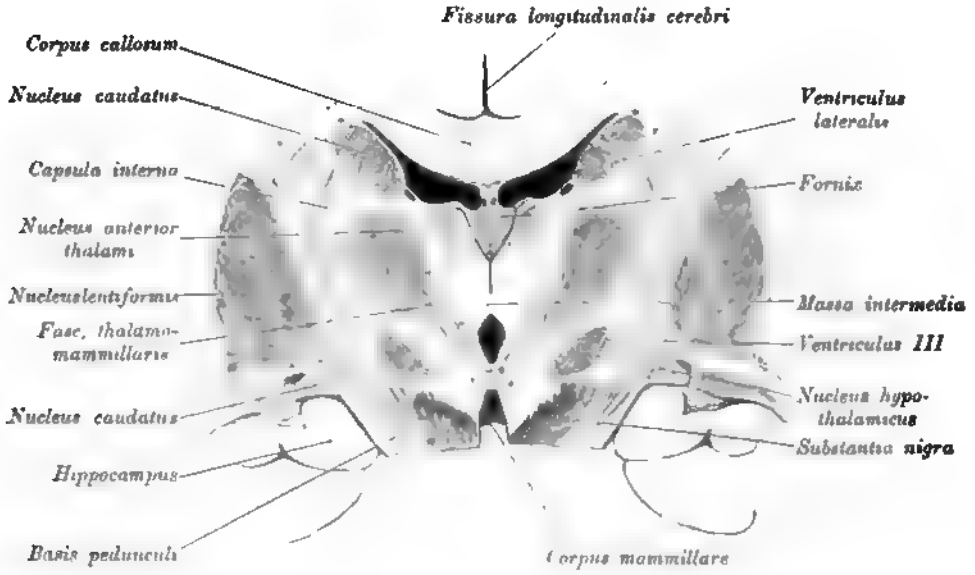

Fig. 822. Frontalschnitt durch den *Thalamus opticus* entsprechend dem *Nucleus hypothalamicus*.

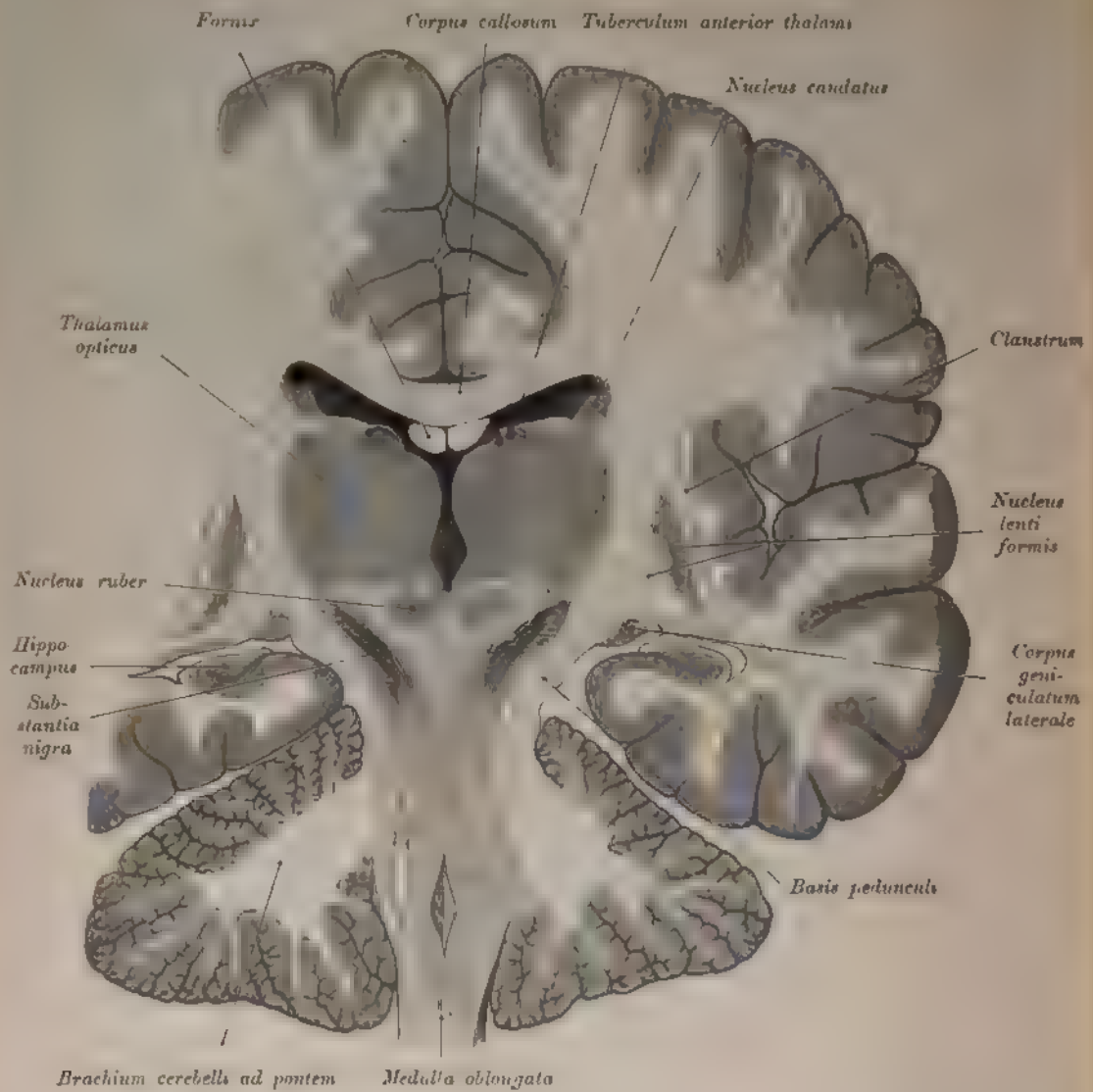

Fig. 823. Frontalschnitt durch die Hemisphären und den Gehirnstamm.

Die Seitenkammer, welche im Bereiche des *Tuberculum anticum thalami* getroffen ist, wird dorsal vom Balken, lateral vom *Nucleus caudatus*, medial vom Fornix begrenzt, während basal, da der *Plexus chorioideus* entfernt wurde, die obere Sehhügelfläche in die Kammer hineinragt (*Pars centralis*). Seitlich vom Thalamus und vom *Nucleus caudatus* die *Capsula interna*, Anteile des Linsenkernes, die *Capsula externa*, das *Claustrum* und die Insel. Am Durchschnitte des Gehirnschenkels liegt hinten die *Basis pedunculi* mit einem Stücke des *Corpus geniculatum laterale*, vorne vor der Basis die Haube mit dem roten Kern, ferner zwischen Haube und Basis die *Substantia nigra*. Seitlich vom verlängerten Marke das Kleinhirn mit den Brückenarmen.)

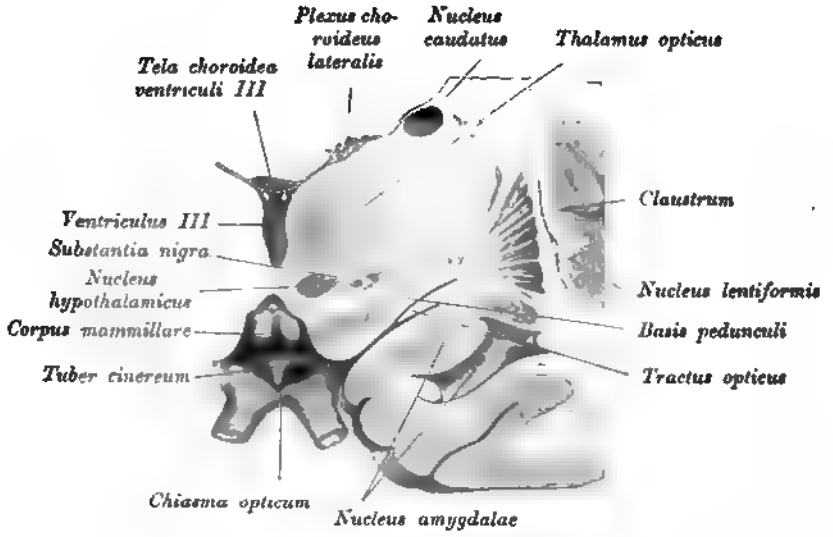

Fig. 824. Frontalschnitt durch den *Thalamus opticus* entsprechend dem Uncus.

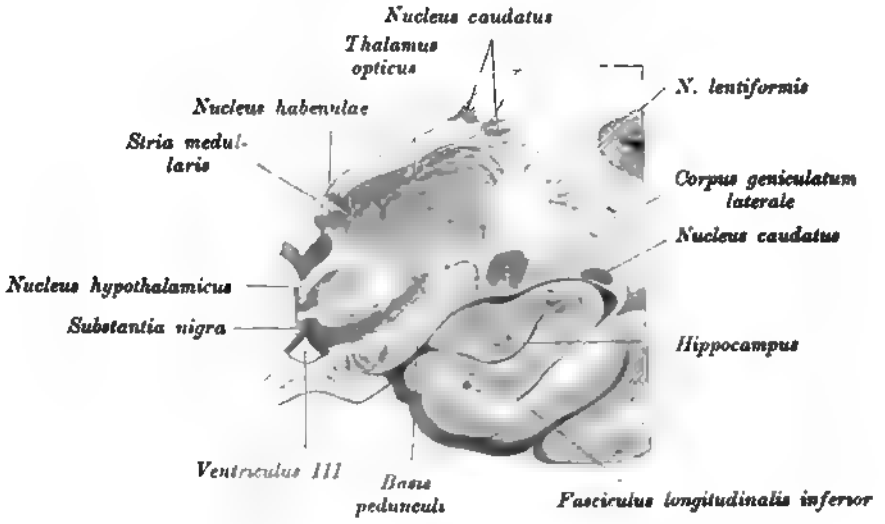

Fig. 825. Frontalschnitt durch den *Thalamus opticus* entsprechend dem vorderen Ende des Hippocampus.

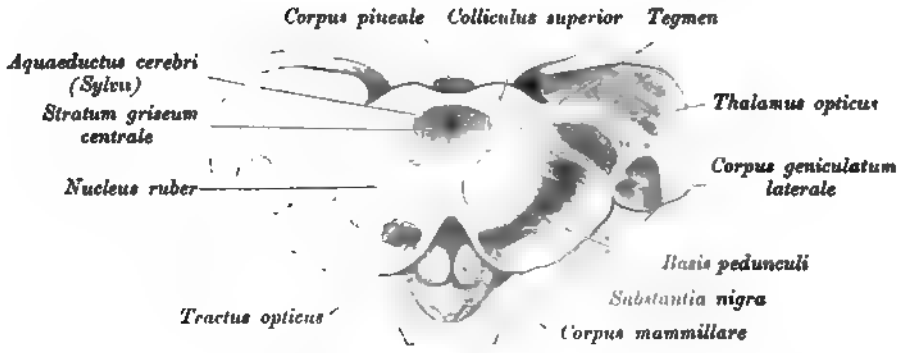

Fig. 826. Frontalschnitt durch das obere Vierhügelpaar.

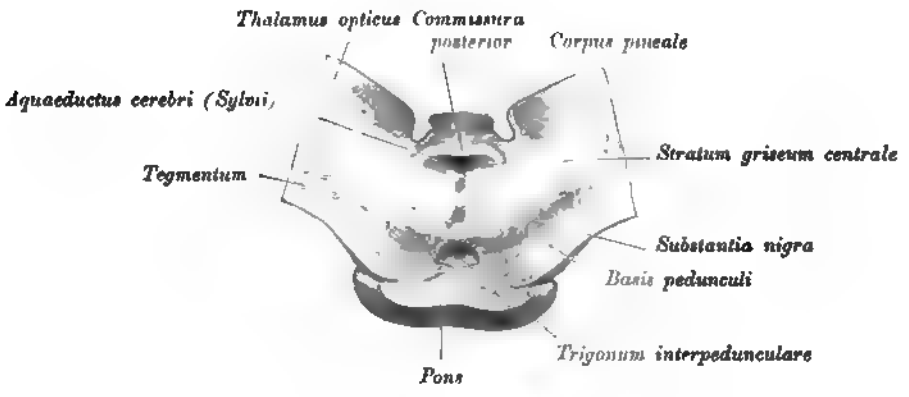

Fig. 827. Frontalschnitt durch das obere Vierhügelpaar

entsprechend dem vorderen Rande der Brücke.

Der Vierhügel, *Corpus quadrigeminum*, erhebt sich zwischen der dritten und vierten Gehirnkammer mit einem vorderen größeren und einem hinteren kleineren Hügelpaare.

Die Hügelpaare übergehen seitlich in die *Brachia quadrigemina*, länglich-runde Erhabenheiten, von denen die *Brachia anteriora* beiderseits mit dem vorderen Kniehöcker, *Corpus geniculatum laterale*, zusammenhängen und in die Sehhügel eintreten, während die *Brachia posteriora* beiderseits mit dem *Corpus geniculatum mediale* verbunden sind und zum Teil in den Sehhügel, zum Teil in die Haube gelangen.

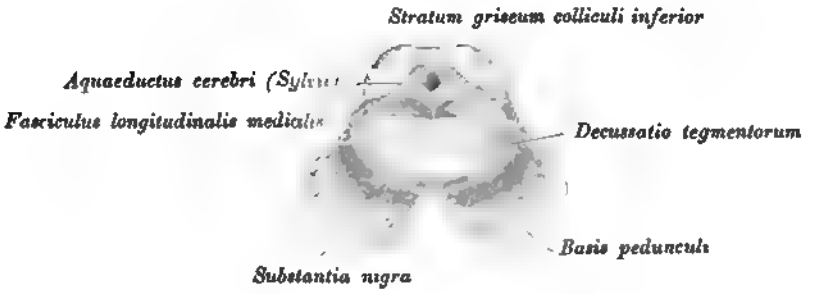

Fig. 828. Frontalschnitt durch das untere Vierhügelpaar.

Auf dem vorderen Hügelpaare des *Corpus quadrigeminum* liegt die so genannte Zirbeldrüse, *Corpus pineale*, hauptsächlich aus grauer Substanz bestehend und zuweilen einen Hohlraum enthaltend. Vom vorderen Ende der Zirbel gehen die Zirbelstiele, *Pedunculi conarii (Habenulae)*, aus, welche an den Sehhügeln als *Taeniae medullares* vor- und abwärts gegen die *Crura anteriora fornicis* verlaufen.

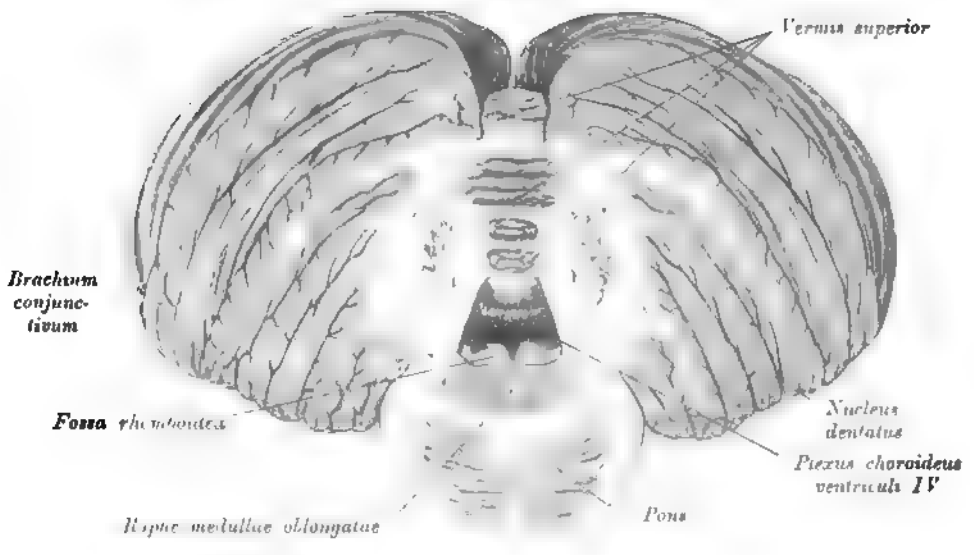

Fig. 829. Schrägschnitt durch den vorderen Bindearm.

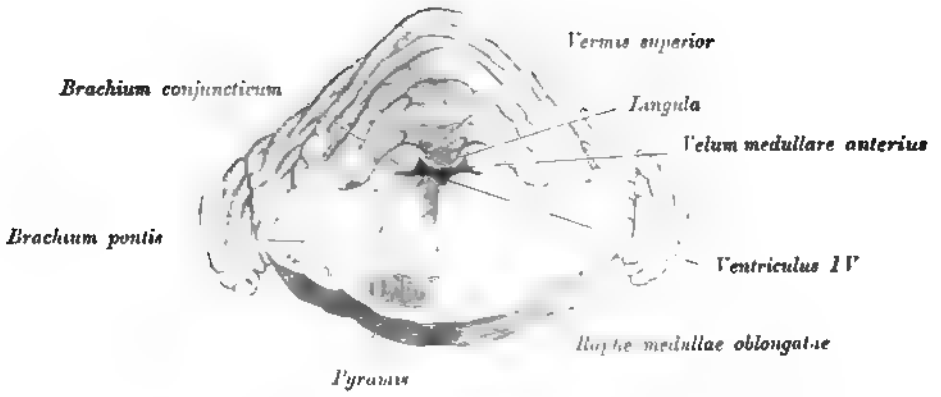

Fig. 830. Frontalschnitt durch das Kleinhirn entsprechend dem *Velum medullare anterius*.

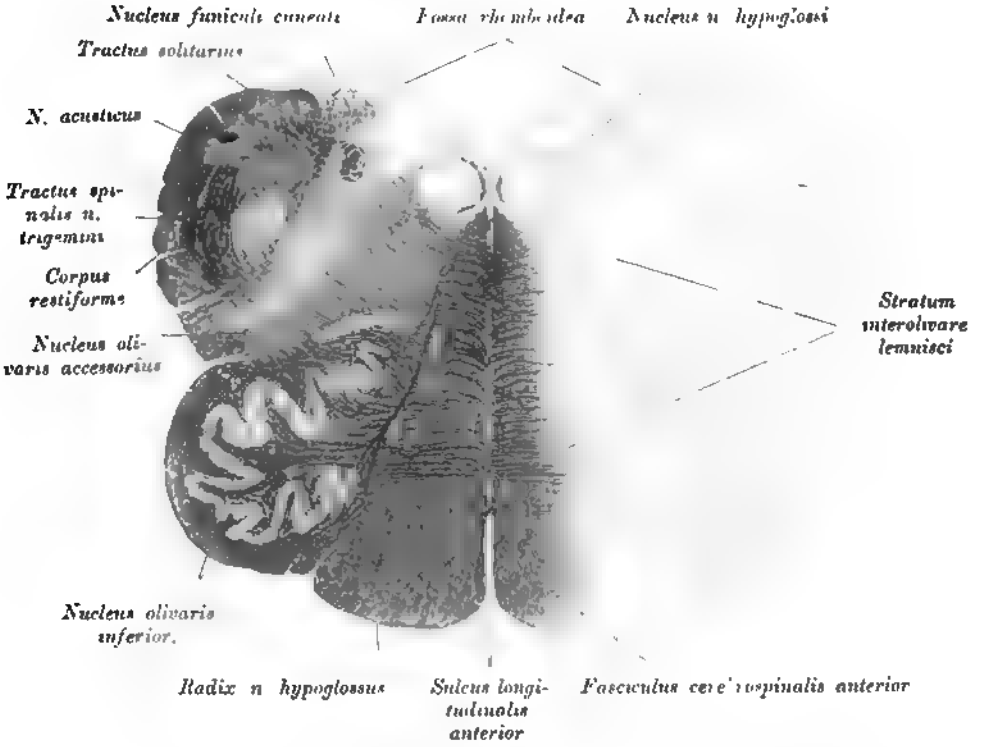

Fig. 831. Frontalschnitt durch die *Medulla oblongata* entsprechend der Olive.

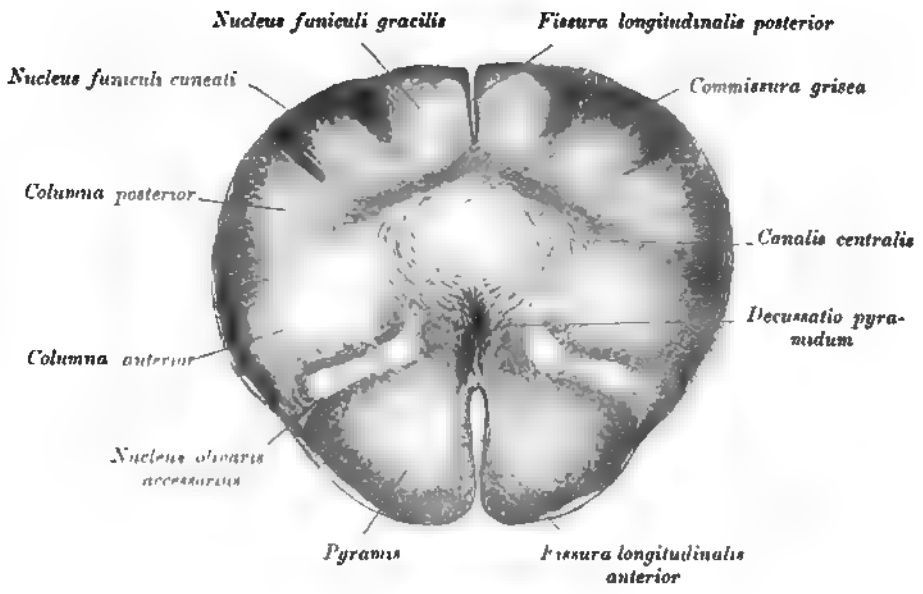

Fig. 832. Frontalschnitt durch die *Medulla oblongata* entsprechend der Nebenolive.

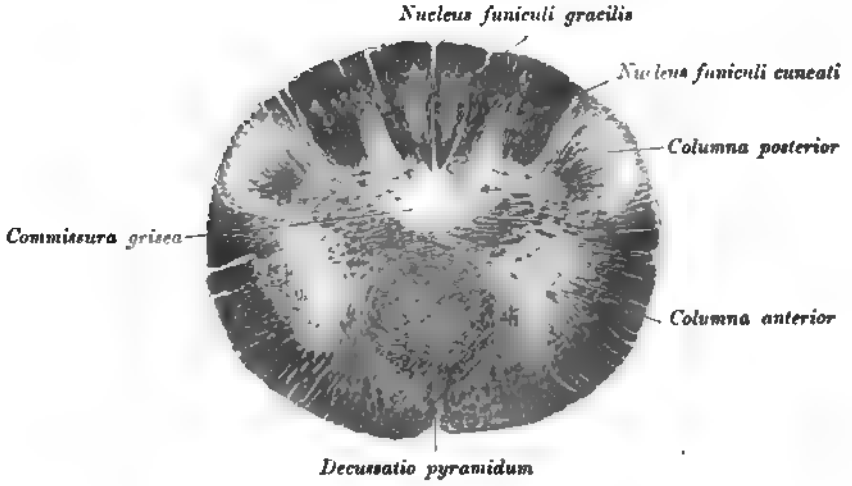

Fig. 833. Frontalschnitt durch die *Medulla oblongata* entsprechend der Pyramidenkreuzung.

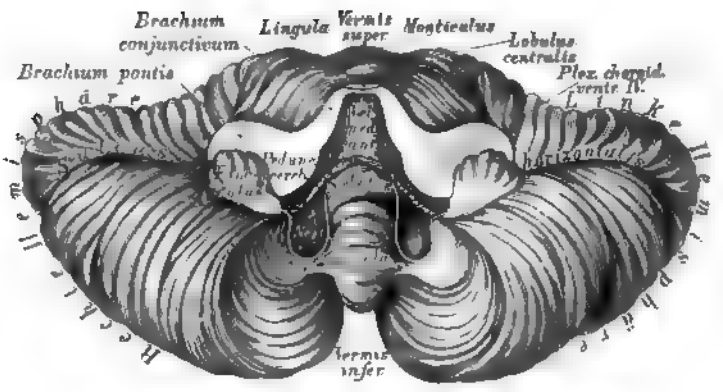

Fig. 834. Das kleine Gehirn in der Ansicht von vorne.

Die Mandeln sind ganz, die keilförmigen Lappen teilweise entfernt.

Über dem Vierhügel liegt das *Splenium corporis callosi* und zwischen beiden befindet sich der Querschlitz des großen Gehirnes zum Eintritte der *Pia mater* in die dritte Gehirnkammer als *Tela choroidea media;* dieser Schlitz verlängert sich längs des *Hippocampus (Cornu Ammonis)* bis an den Grund des Unterhornes und enthält eine Fortsetzung der *Pia mater* zum *Plexus choroideus lateralis.*

Das verlängerte Mark, *Medulla oblongata,* übergeht durch das *Foramen occipitale magnum* in das Rückenmark; an demselben erscheinen, beiderseits durch Längsfurchen voneinander getrennt, drei Stränge. Zunächst sind durch den *Sulcus longitudinalis anterior* die beiden Pyramiden, *Pyramides,* gesondert; nach außen von diesen treten die gewölbten Oliven, *Olivae,* hervor, neben diesen die strangförmigen Körper, *Corpora restiformia,* die, weil sie sich in die Kleinhirnhemisphären einsenken, auch Schenkel des kleinen Gehirnes, *Pedunculi cerebelli,* heißen. Im *Sulcus longitudinalis anterior* ist die Bündelkreuzung beider Pyramiden, *Decussatio pyramidum,* sichtbar. In der weißen Substanz der Olive liegt eine graue, gezackte Lamelle, *Nucleus olivae.*

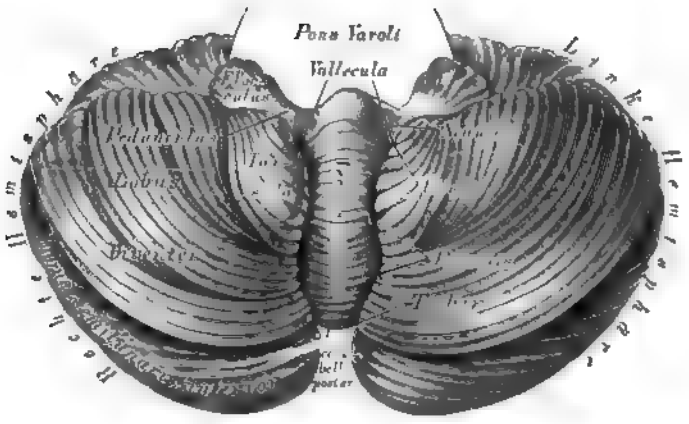

Fig. 835. Das kleine Gehirn in der Ansicht von unten.

Nach Entfernung der *Medulla oblongata* (Trennung der *Corpora restiformia* und und Ablösung von der Varolsbrücke) gelangt man zur Totalansicht der unteren Fläche des kleinen Gehirnes. Beide Kleinhirnhemisphären sind durch eine tiefe Furche, das Tal, *Vallecula (Reili)*, voneinander geschieden. In dieser Rinne lag eben die entfernte *Medulla oblongata;* die Furche endet nach hinten in der *Incisura marginalis posterior.*

Die beiden, den *Sulcus longitudinalis posterior* begrenzenden Hinterstränge des Rückenmarkes heißen *Funiculi graciles;* seitlich von denselben erscheinen die *Funiculi cuneati.* Die Anschwellung am vorderen Ende des *Funiculi gracilis,* die *Clava,* enthält einen grauen Kern *(Nucleus funiculi gracilis).* Ein ähnlicher Kern *(Nucleus funiculi cuneati)* findet sich im Keilstrang. Der *Sulcus longitudinalis posterior* erweitert sich zu einem nach vorne offenen Winkel, welcher mit dem Winkel der *Crura cerebelli ad corpus quadrigeminum* eine Raute bildet, die Grenzlinie der Rautengrube, *Fossa rhomboidea,* des Bodens der vierten Gehirnkammer. Die graue Grundfläche der Rautengrube heißt *Lamina cinerea fossae rhomboideae;* sie erscheint durch eine Medianfurche in zwei Hälften geteilt. Seitlich von der Mittelfurche der Rautengrube wölben sich die runden Stränge, *Funiculi teretes,* vor.

In der *Lamina cinerea* treten weiße Querfasern auf als *Chordae (Striae) acusticae* und ein paar Markstreifen längs der Keulen als Riemchen, *Taeniae fossae rhomboideae.* Der hintere Winkel der Rautengrube heißt Schreibfeder, *Calamus scriptorius;* der vordere Winkel (verdeckt durch die graue Gehirnklappe) kommuniziert durch den *Aquaeductus Sylvii* mit der dritten Gehirnkammer. Die Seitenwinkel der *Fossa rhomboidea* erweitern sich zu den Nestern, *Recessus laterales.* Die *Lamina cinerea* der Rautengrube ist am Austritte der *Brachia conjunctiva* dunkel gefärbt — *Locus coeruleus.*

Die vierte Gehirnkammer wird nach hinten durch die *Pia mater* als *Tela choroidea inferior* verschlossen, die, an den Riemchen, an den Flockenstielen und am hinteren Marksegel fixiert, den paarigen *Plexus choroideus ventriculi quarti* erzeugt.

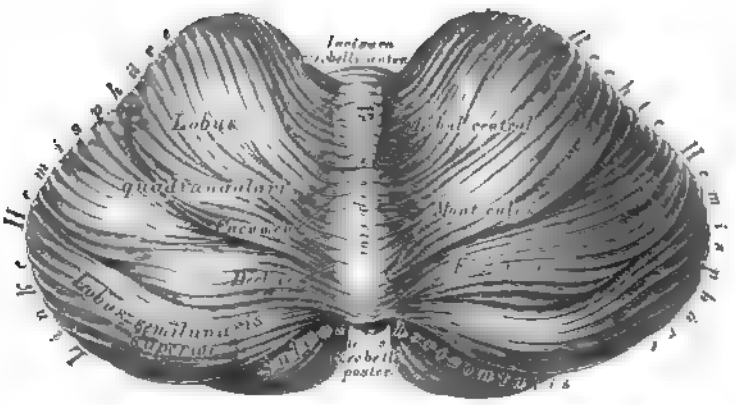

Fig. 836. Das kleine Gehirn in der Ansicht von oben.

Am Querschnitte der Kleinhirnhemisphäre erscheint nach vorne und innen der gezackte Körper, *Nucleus dentatus*, eine gezackte, graue Lamelle.

An der oberen Fläche sind die Kleinhirnhemisphären durch den Oberwurm, *Vermis superior*, verbunden, entsprechend dessen vorderem und hinterem Ende sich die *Incisura marginalis anterior* und *posterior* befinden.

Die obere Fläche der Kleinhirnhemisphären ist von der unteren durch den tiefen *Sulcus horizontalis cerebelli* getrennt. An jeder Hemisphäre werden unterschieden:

a) der vordere vierseitige Lappen, *Lobulus quadrangularis*, dann

b) der hintere oder halbmondförmige Lappen, *Lobulus semilunaris superior*.

Die parallel gestellten Gyri des *Vermis superior* bilden folgende drei Gruppen:

a) das Zentralläppchen, *Lobulus centralis*, mit einem Mittelstücke und zwei Flügeln, *Alae;*

b) den Berg, *Monticulus*, dessen erhabenste Stelle, Wipfel, *Culmen*, nach hinten in den Abhang, *Declive*, übergeht; *a* und *b* als Verbindungen der Gyri des vorderen Lappens;

c) das Wipfelblatt, *Folium vermis*, in der *Incisura marginalis posterior* gelegen, als Verbindung der *Lobuli semilunares*.

An der unteren Fläche einer jeden Kleinhirnhemisphäre sind vier Lappen zu erkennen (siehe Fig. 835):

a) Der hintere Unterlappen, *Lobus semilunaris inferior;*

b) der *Lobus biventer;*

c) die Mandel, *Tonsilla*, am meisten nach unten vorspringend; endlich

d) die Flocke, *Flocculus*, mit dem markweißen *Pedunculus flocculi*, welch letzterer als hinteres Marksegel bis zum Unterwurm reicht.

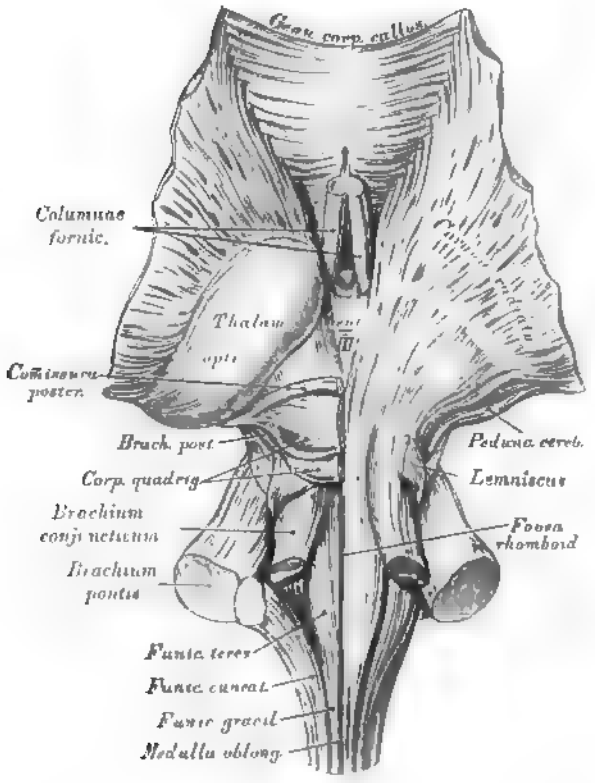

Fig. 837. Die Faserung des Hirnstammes. Ansicht von oben.

Natürliche Größe.

Der im Tale liegende Mittelteil des Kleinhirnes heißt **Unterwurm**, *Vermis inferior;* die Gruppen, welche seine Windungen erzeugen, heißen:

a) der **Klappenwulst**, *Tuber valvulae,* oder die **kurze Kommissur**, als Verbindung der hinteren Unterlappen;

b) die **Pyramide**, als Verbindung der keilförmigen Lappen;

c) das **Zäpfchen**, *Uvula,* als Verbindung beider Mandeln, und

d) das **Knötchen**, *Nodulus,* die vordere Grenze des Unterwurmes, durch das **hintere Marksegel**, *Velum cerebelli posterius,* mit den Flockenstielen zusammenhängend. Die hinteren Marksegel sind mit ihrem konvexen Rande an der oberen Wand von blindsackförmigen Taschen, der **Nester**, befestigt, während die konkaven Marksegelränder schief nach vorne und unten gekehrt sind.

Die **Bindearme des kleinen Gehirnes**, *Processus cerebelli ad corpus quadrigeminum,* gehen von den Kleinhirnhemisphären zum Vierhügel, und zwar vor und über der Eintrittsstelle des *Pedunculus cerebelli.* Zwischen den konvergierenden Schenkeln der Bindearme erscheint das **vordere Marksegel**, die **graue Gehirnklappe**, *Velum medullare anterius,* wie in einem Rahmen ausgespannt.

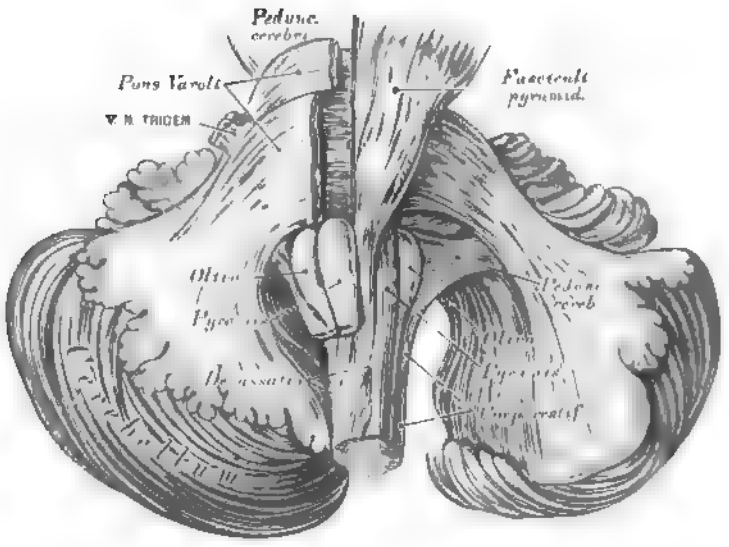

Fig. 838. Die Faserung des Hirnstammes. Ansicht von unten.
Natürliche Größe.

Die graue Substanz des Gehirnes und Rückenmarkes besteht vorzugsweise aus Ganglienzellen, den eigentlichen zentralen Elementen des Nervensystems. Im Rückenmarke stellt die graue Substanz den Kern dar, setzt sich längs des Bodens der IV. und III. Gehirnkammer bis in das *Tuber cinereum* und das *Infundibulum* fort, bildet den Belag der Windungen des Groß- und Kleinhirnes, endlich selbständige graue, vom Mark umschlossene Massen, sogenannte Kerne: in den Oliven, in den Hemisphären des Kleinhirnes, im Vierhügel, Sehhügel, in der Varolsbrücke, ferner im Großhirn den Streifenhügel, den Linsenkern, die Mandel und die Vormauer (die Stammganglien).

Die drei paarigen Markstränge des Rückenmarkes übergehen in jene des verlängerten Markes als Pyramiden, Oliven und strangförmige Körper, mit der Verwandlung, daß die Seitenstränge zu den Pyramiden, die Vorderstränge zu den Oliven und die Hinterstränge zu den strangförmigen Körpern werden. Die Pyramiden verlängern sich in die *Pedunculi cerebri*, die Oliven gehen in den Vierhügel und die strangförmigen Körper erzeugen die *Pedunculi cerebelli*.

Die Fasern des hinteren Rückenmarkstranges gehen teils in die *Corpora restiformia*, teils in die Haube; jene des Seitenstranges gruppieren sich in drei Bündel, von welchen das hintere das *Corpus restiforme* bilden hilft, während das mittlere den *Funiculus teres* und mit dem *Brachium conjunctivum* die Grundlage der Haube erzeugt und das vordere zur Pyramide wird.

Die aus den Stammganglien kommenden Faserzüge verlaufen zur Groß- und Kleinhirnrinde als Stabkranz, *Corona radiata*, wo sie in Ganglienkörperchen enden oder beginnen; ihre Faserbündel sind durch Faserzüge durchsetzt, welche, die Kommissuren erzeugend, die Hemisphären miteinander, das Kleinhirn mit dem Großhirn und die Stammganglien untereinander verbinden. Solche Kommissuren sind: zwischen den Hemisphären des Großhirnes das *Corpus callosum*, die *Commissura anterior et posterior* in der dritten Gehirnkammer; zwischen den Kleinhirnhemisphären die Varolsbrücke und der Wurm; zwischen Groß- und Kleinhirn die *Crura cerebelli ad corpora quadrigemina;* zwischen *Corpus quadrigeminum*, Haube und Sehhügel das *Brachium anticum et posticum* des Vierhügels.

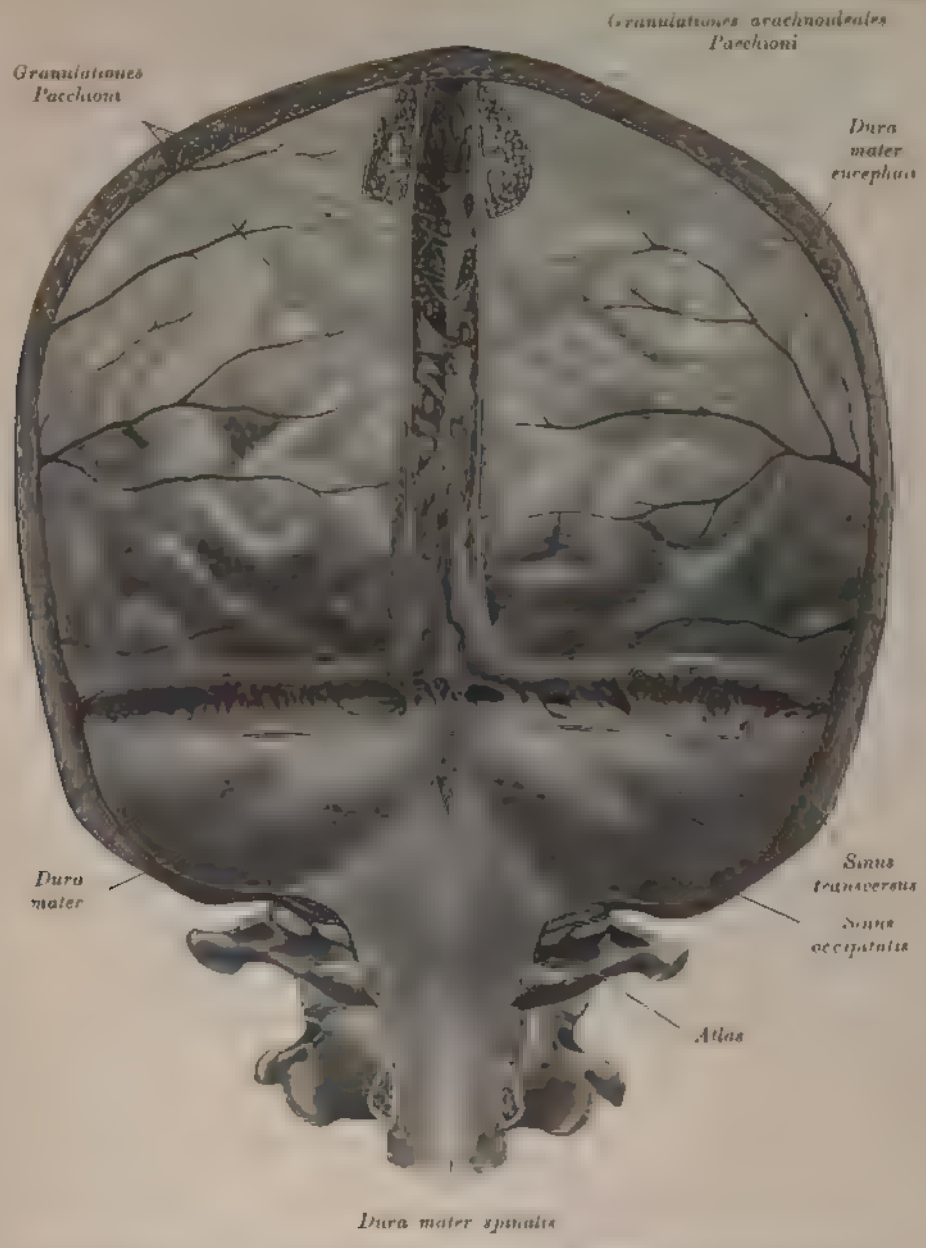

Fig. 839. *Dura mater, Sinus sagittalis superior* **und** *transversus* **eröffnet.** *Granulationes arachnoideales.*

Gehirn und Rückenmark sind innerhalb der Knochenräume von drei häutigen Hüllen umschlossen, der harten fibrösen Hirnhaut, *Dura mater, Meninx fibrosa*, der Spinnwebenhaut, *Arachnoidea, Meninx serosa*, und der weichen Hirnhaut, *Pia mater, Meninx vasculosa*.

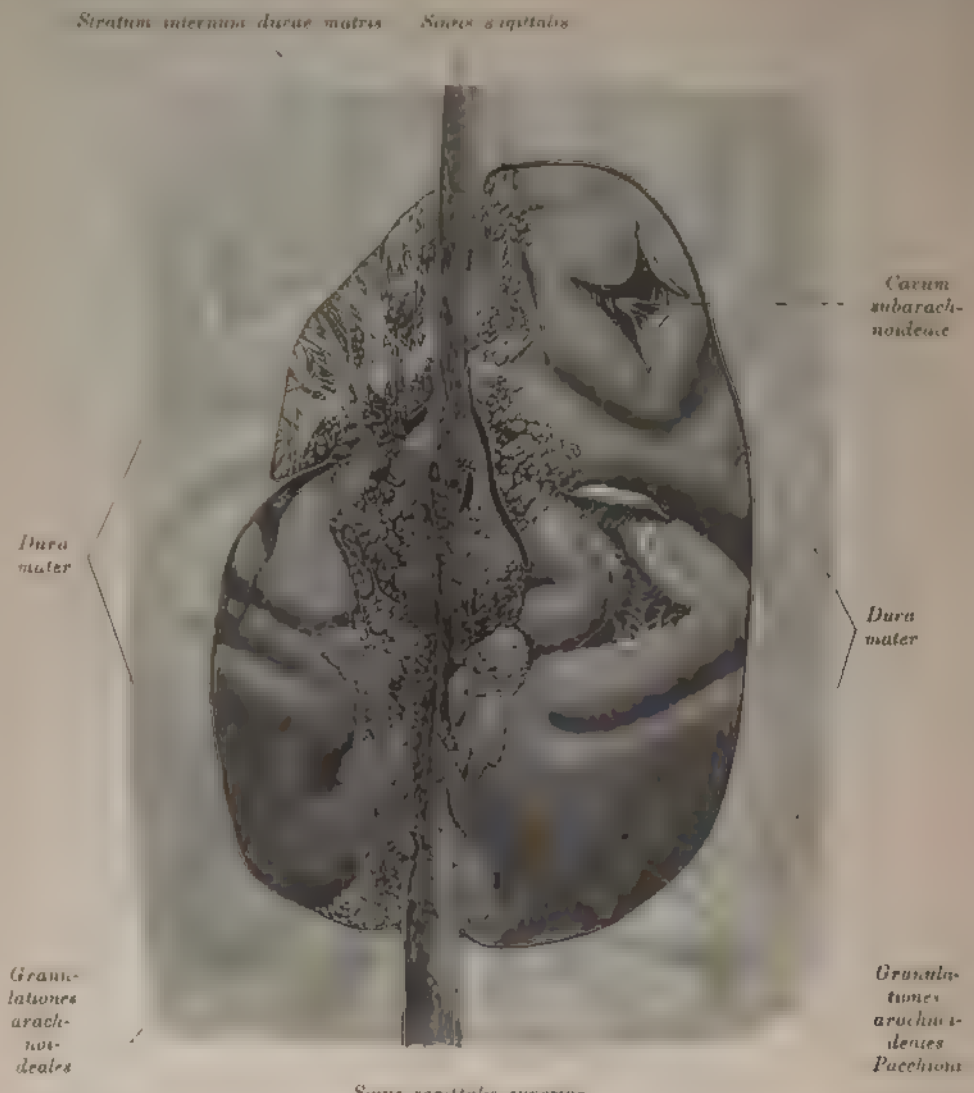

Fig. 840. *Dura mater, Lacunae laterales* des *Sinus sagittalis superior* und *Granulationes arachnoideales.*

Ein Teil der *Dura mater* wurde ausgeschnitten.

Die *Dura mater* bildet die äußere Hülle, eine derbe, bindegewebige Kapsel, welche der Innenfläche der Schädelknochen dicht anliegt und hier das Periost vertritt, in alle Gefäße und Nerven führenden Öffnungen eindringt und deren Inhalt scheidenartig umschließt. Sie weist an gewissen Stellen Hohlräume auf für das vom Gehirn kommende Venenblut, die Blutleiter, *Sinus durae matris*.

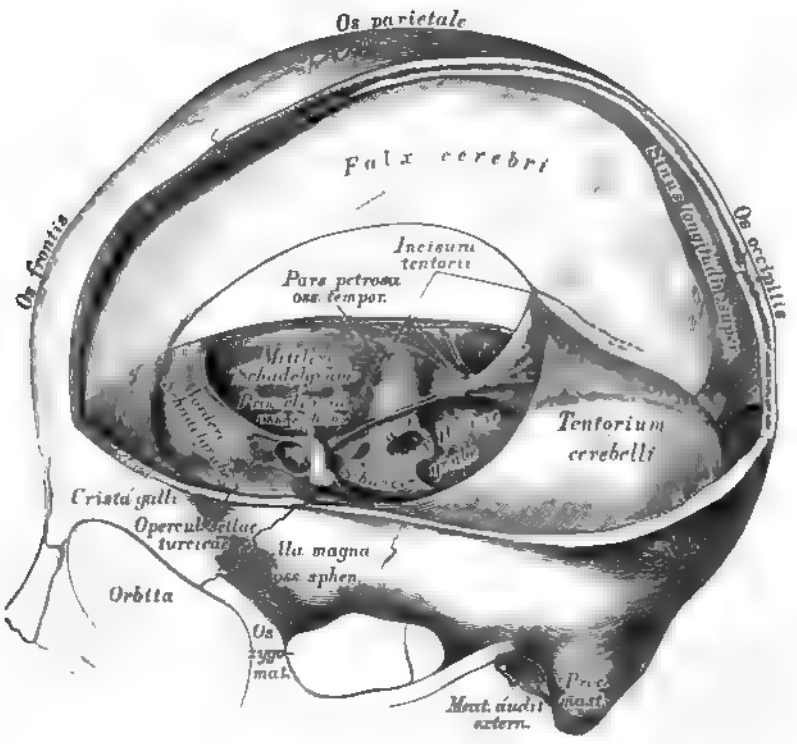

Fig. 841. Die Hüllen des Gehirnes. Fortsätze der harten Hirnhaut.

Der Gehirnteil der harten Hirnhaut, *Dura mater encephali,* an den vorspringenden Knochenleisten und den Lochrändern der Schädelkapsel festgeheftet, erzeugt einen senkrechten und einen queren Fortsatz, *Processus cruciatus;* beide treffen sich an der *Protuberantia occipitalis interna.*

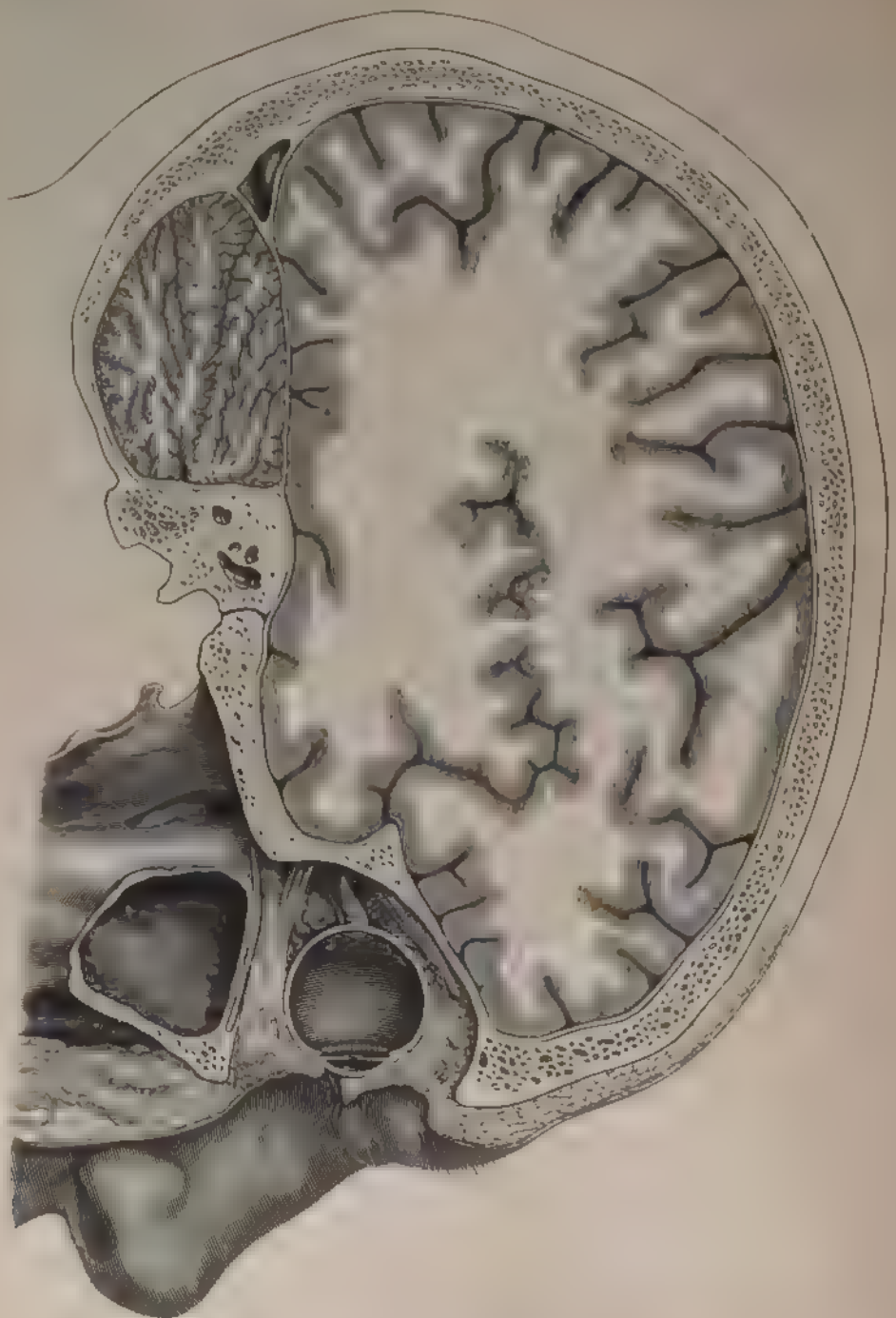

Fig. 842. Lateraler Sagittalschnitt durch das große Kleinhirn. Verhalten des Tentorium.

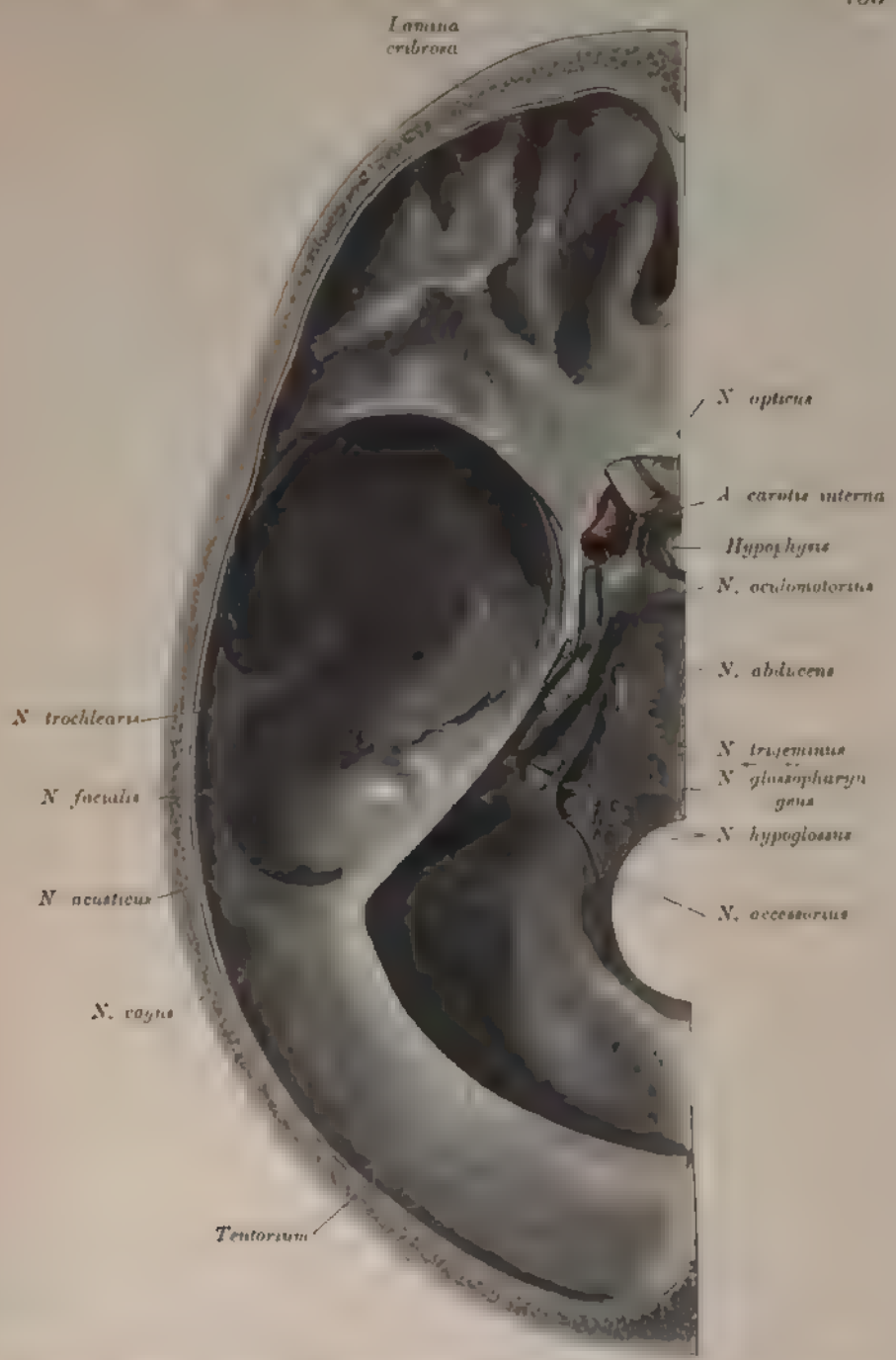

Fig. 843. *Basis cranii*, Öffnungen in der Dura für den Durchtritt der Nerven.

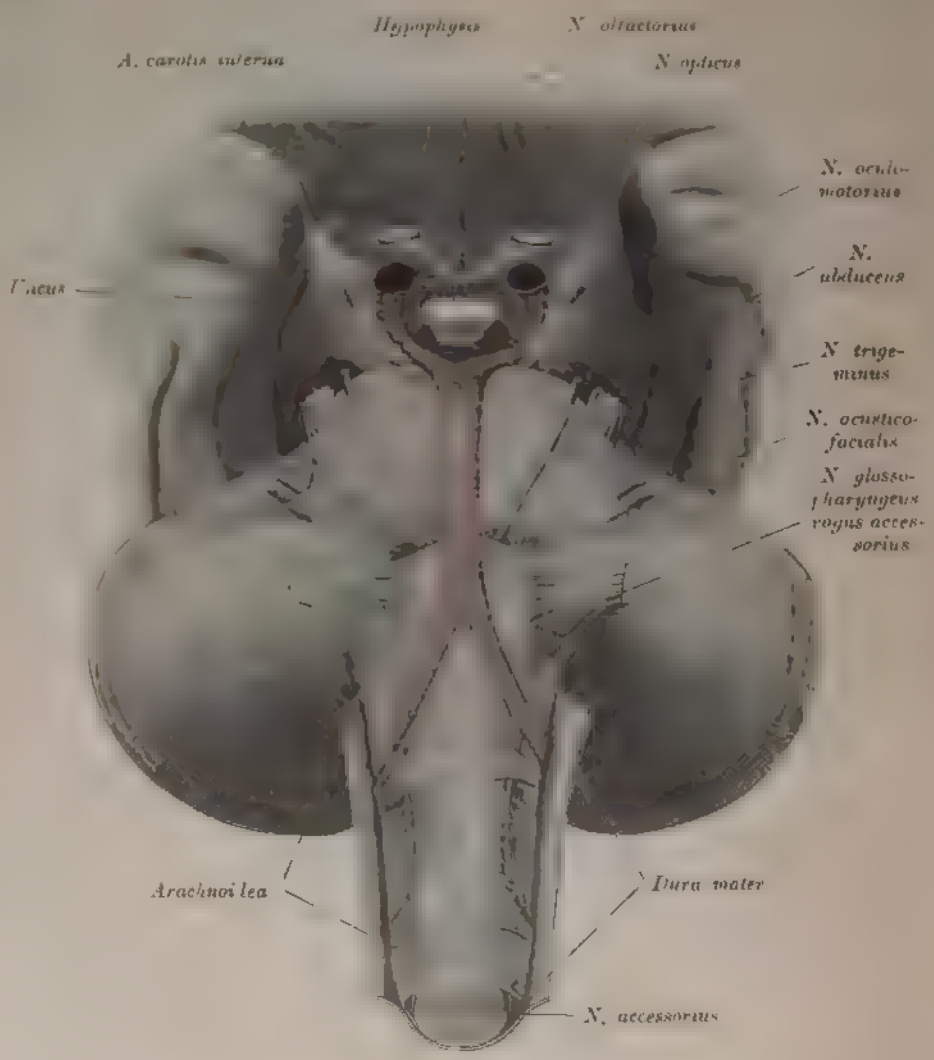

Fig. 844. *Cisterna pontis et medullae oblongatae*

Ansicht von unten.)

Der senkrechte Fortsatz, die Sichel des großen Gehirnes, *Falx cerebri*, reicht von der *Protuberantia occipitalis interna* bis zur *Crista galli* und führt längs des Befestigungsrandes den sichelförmigen Blutleiter, *Sinus longitudinalis superior*, der freie konkave Rand der Sichel ist gegen das *Corpus callosum* gekehrt, ohne dieses zu berühren. Die Sichel des kleinen Gehirnes, *Falx cerebelli*, springt viel weniger vor und reicht von der *Protuberantia occipitalis interna* bis zum hinteren Umfange des *Foramen occipitale magnum*. Hier gabelig gespalten; ihr *Sinus* ist nicht konstant.

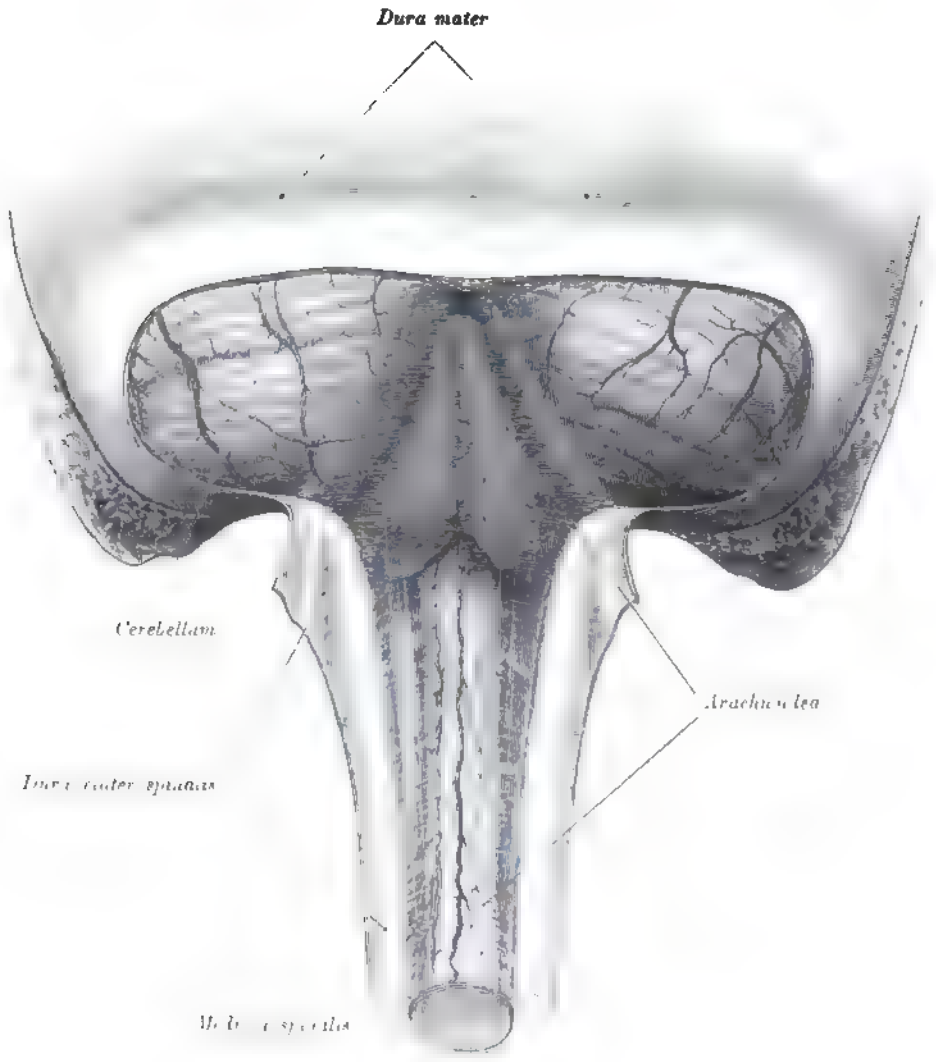

Fig. 845. *Cisterna cerebellomedullaris.*

Das Zelt des kleinen Gehirnes, *Tentorium cerebelli*, bildet den queren Fortsatz des *Processus cruciatus* und legt sich zwischen die Hinterlappen des Großhirnes und die beiden Hemisphären des Kleinhirnes; die Mitte des vorderen Zeltrandes erzeugt die *Incisura tentorii*. Die Sattelgrube des Keilbeinkörpers ist teilweise durch einen vierten Fortsatz verschlossen, das *Diaphragma sellae*.

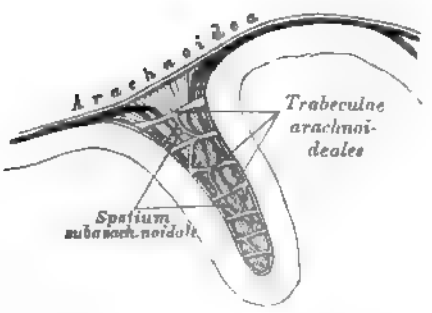

Fig. 846. Das *Cavum subarachnoideale* einer Gehirnwindung im Frontalschnitte. (Vergrößert.)

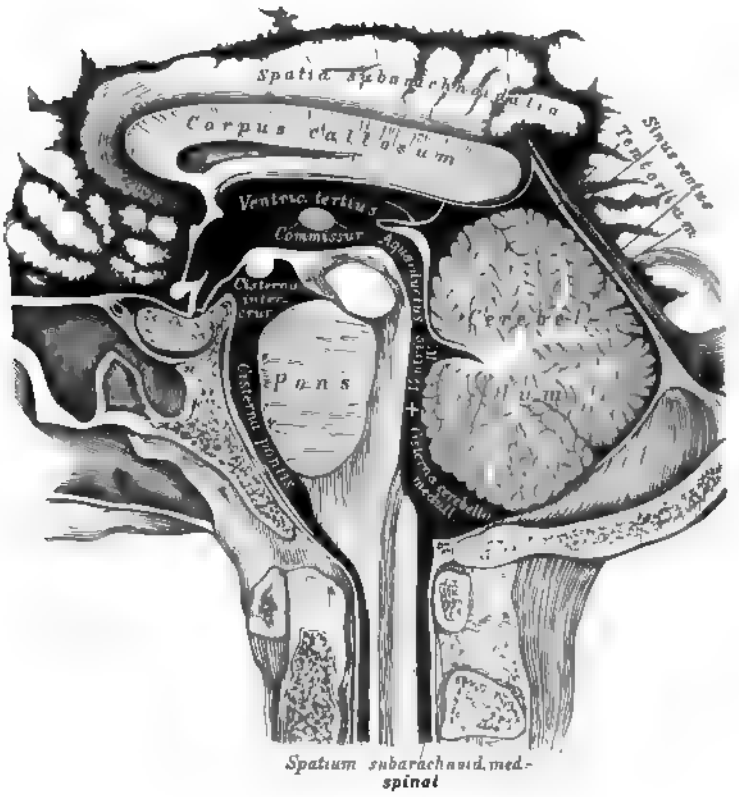

Fig. 847. Die Subarachnoidealräume injiziert.
Nach G. Retzius.

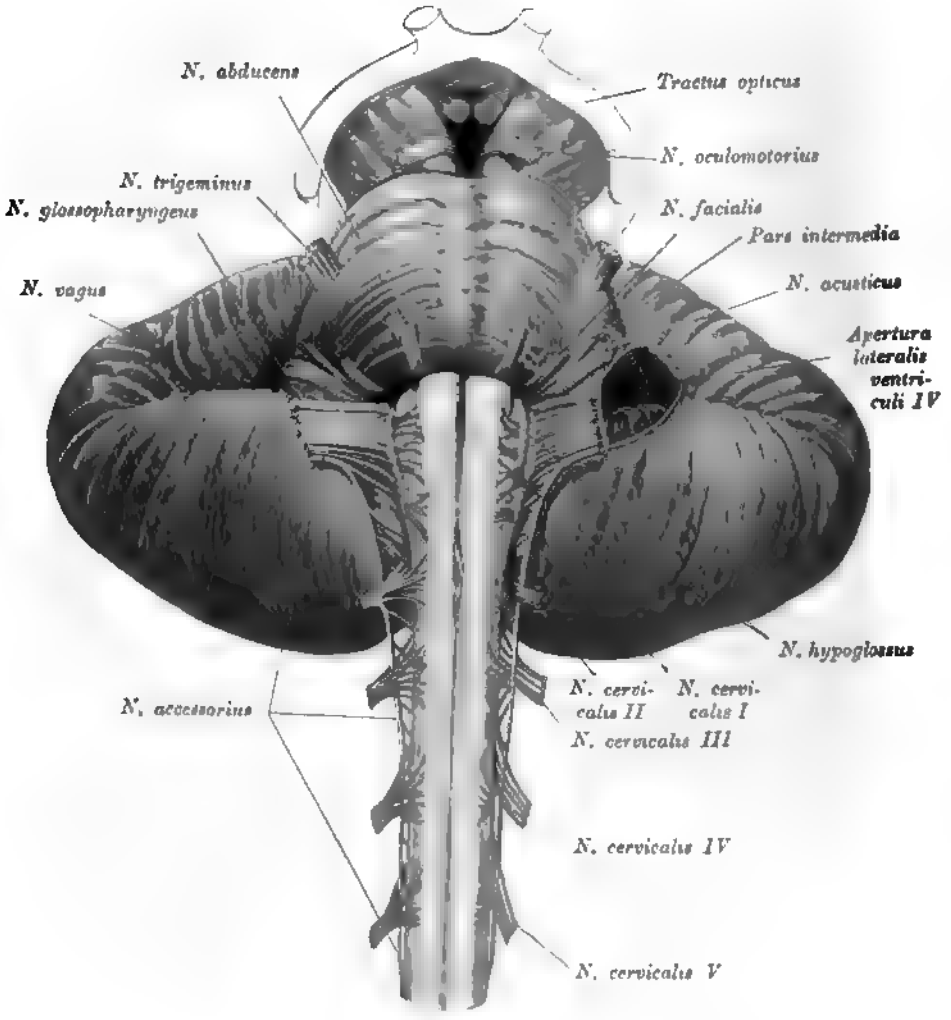

Fig. 848. *Apertura lateralis ventriculi IV.*

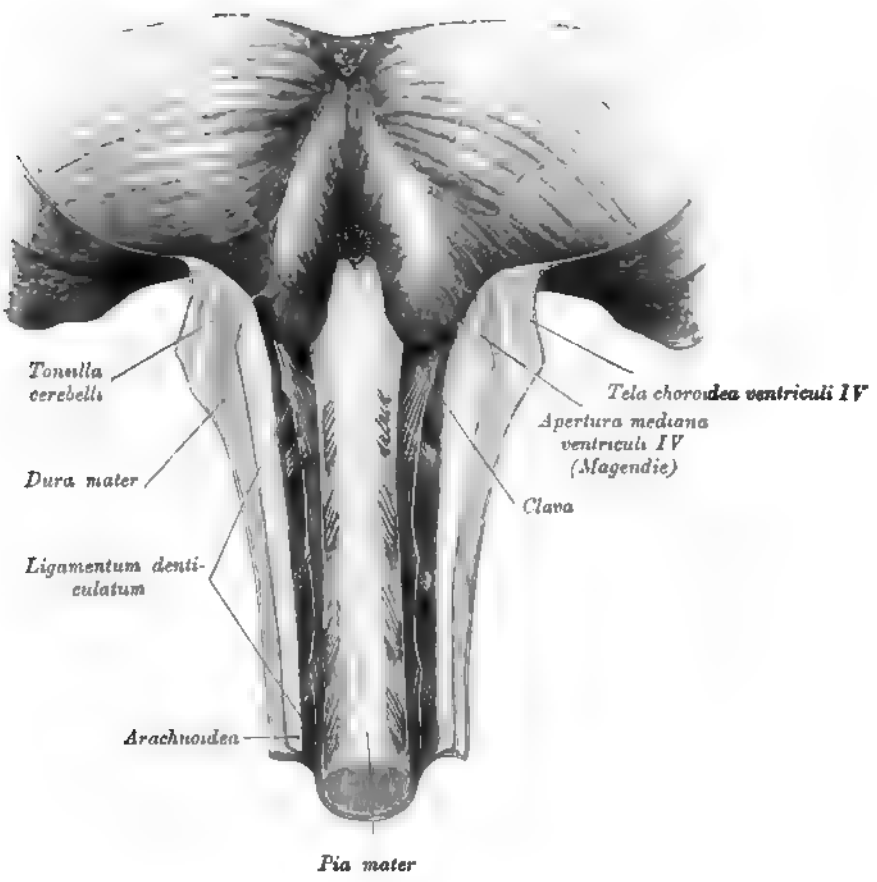

Fig. 849. *Apertura mediana ventriculi IV. Ligamentum denticulatum.*

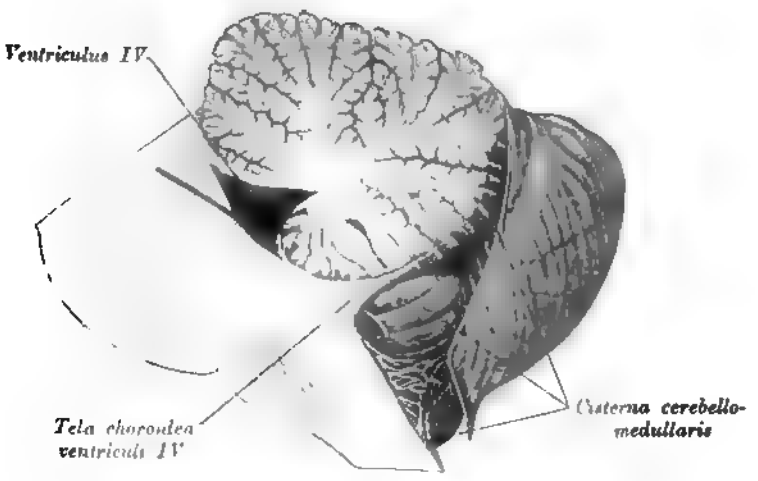

Fig. 850. *Cisterna cerebellomedullaris* und *Apertura mediana ventriculi IV* am Durchschnitt.

(Durch die *Apertura mediana* ist eine Sonde geführt.)

Rückenmark, *Medulla spinalis*, heißt der im Rückgratskanal liegende, platt-zylindrische Teil des Zentralnervensystems; dasselbe geht nach oben in die *Medulla oblongata* über und endet in der Höhe des I. oder II. Lendenwirbels als *Conus medullaris*, von welchem das *Filum terminale* bis an das blindsackförmige Ende der *Dura mater* herabreicht.

Das **Rückenmark** ist nicht gleichmäßig zylindrisch, sondern mit einer Hals- und einer Lendenanschwellung versehen, entsprechend dem Austritte der stärksten Nerven. Dasselbe wird aus zwei halben Zylindern zusammengesetzt, die eine markweiße Rinde und einen grauen Kern besitzen; die Trennung ist durch den *Sulcus longitudinalis anterior et posterior* markiert, von welchen der tiefere *Sulcus longitudinalis anterior* die ganze Länge des Rückenmarkes einnimmt, während der *Sulcus longitudinalis posterior* nur am Halsteile und am *Conus medullaris* ausgeprägt erscheint.

Der **graue Kern** wird durch die **mittlere graue Kommissur** verbunden, vor dieser die beiden markweißen Seitenhälften durch die **vordere weiße Kommissur**; zwischen beiden Kommissuren verläuft der enge **Zentralkanal des Rückenmarkes**. Das Verhältnis des grauen Kernes zur weißen Rinde ist in verschiedenen Höhen variabel; die Form des ersteren entspricht im allgemeinen einem **X** mit dünneren **Hinterhörnern** und dickeren **Vorderhörnern**, wobei die Markmasse von unten nach oben an Umfang gewinnt. Der graue Kern besteht vorzugsweise aus multipolaren Ganglienzellen, die Markmasse hingegen aus longitudinalen Nervenfaserzügen, mit den transversalen Zügen der Wurzeln der Rückenmarksnerven.

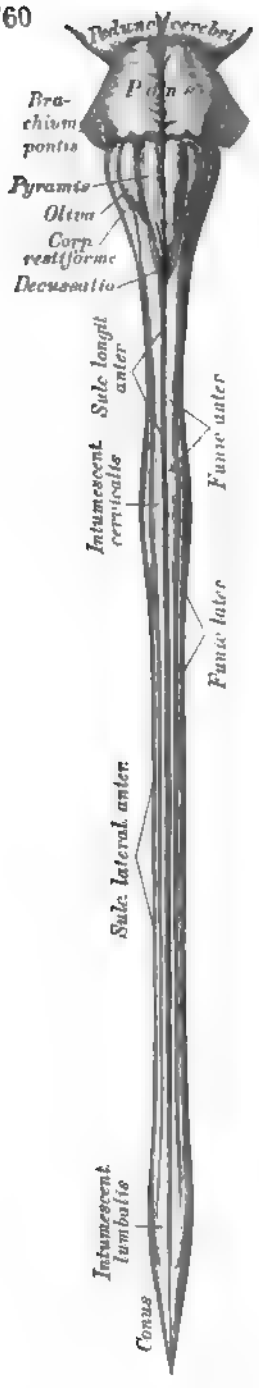

Fig. 851. Rückenmark eines Neugeborenen von vorne.

Die Longitudinalzüge bilden sechs Stränge, durch seichte Furchen voneinander getrennt, und zwar:

zwei vordere Stränge, beiderseits des *Sulcus longitudinalis anterior;*

zwei Seitenstränge, zwischen den Ursprüngen der vorderen und hinteren Wurzeln der Rückenmarksnerven;

zwei hintere Stränge, beiderseits des *Sulcus longitudinalis posterior;*

die vorderen Stränge verbreitern sich in der Gegend der obersten Halswirbel zu den beiden Pyramidensträngen, welche in die Dekussation eingehen; die hinteren Stränge teilen sich in die zarten Stränge und in die Keilstränge.

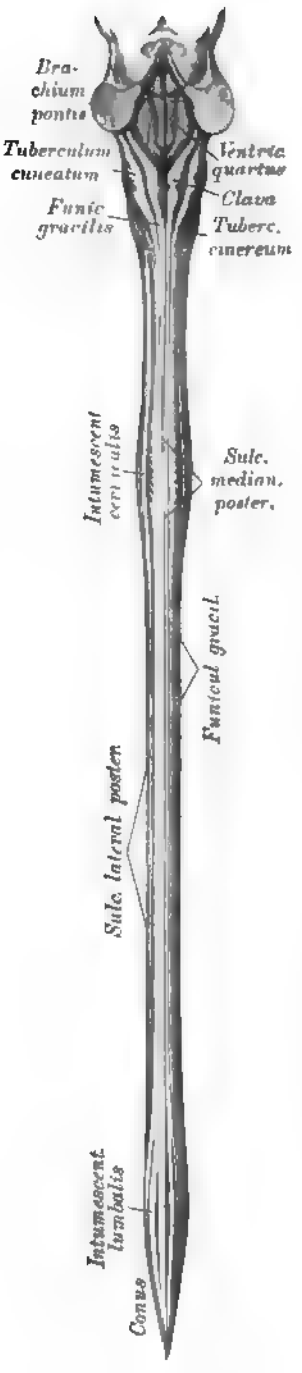

Fig. 852. Rückenmark eines Neugeborenen von hinten.

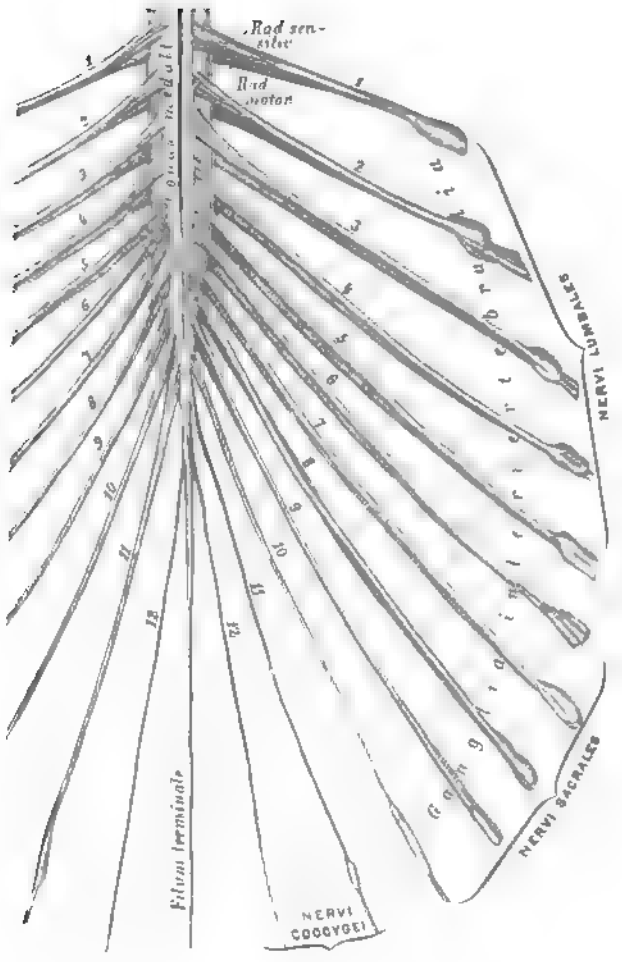

Fig. 853. Die *Cauda equina*, auseinandergelegt.

Die *Nervi lumbales, sacralis* und *coccygei* müssen innerhalb des Rückgratkanales einen langen Weg zurücklegen, um zu den entsprechenden Austrittslöchern zu gelangen; dadurch entstehen am unteren Ende des Rückenmarkes parallele Faserzüge, deren Summe Pferdeschweif, *Cauda equina*, benannt wird. Am *Conus medullaris* des Rückenmarkes setzt sich die *Pia mater* als Endfaden, *Filum terminale*, bis zum unteren Ende des Blindsackes der *Dura mater* fort, welcher bis zum Ende des *Canalis sacralis* herabreicht. Die *Ganglia intervertebralia* der Hals-, Brust- und Lendennerven liegen innerhalb der *Foramina intervertebralia;* die der Kreuznerven im Wirbelkanale außerhalb der *Dura mater;* die der *Nervi coccygei* innerhalb der letzteren. Die kräftigsten Nervenstämme des Rückenmarkes sind die *Nervi sacrales*, die den *Plexus sacralis* erzeugen.

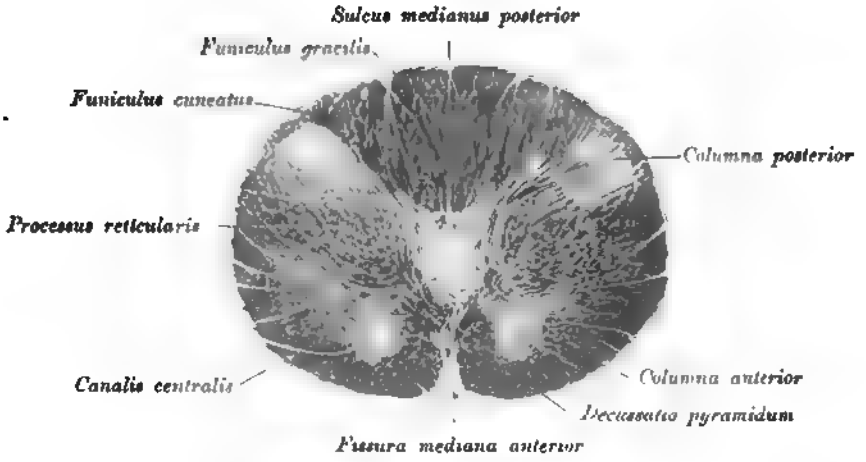

Fig. 854. Querschnitt durch das kaudale Ende der *Medulla oblongata* an der Grenze gegen das Cervikalmark.

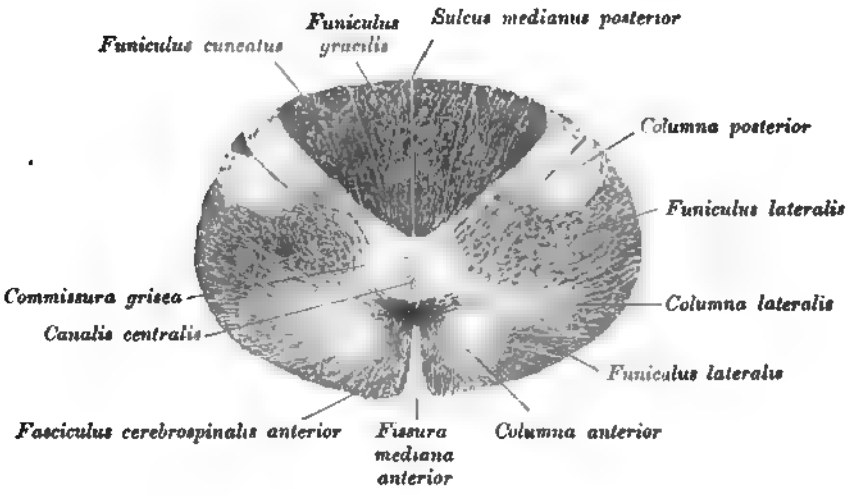

Fig. 855. Querschnitt durch das obere Cervikalmark.

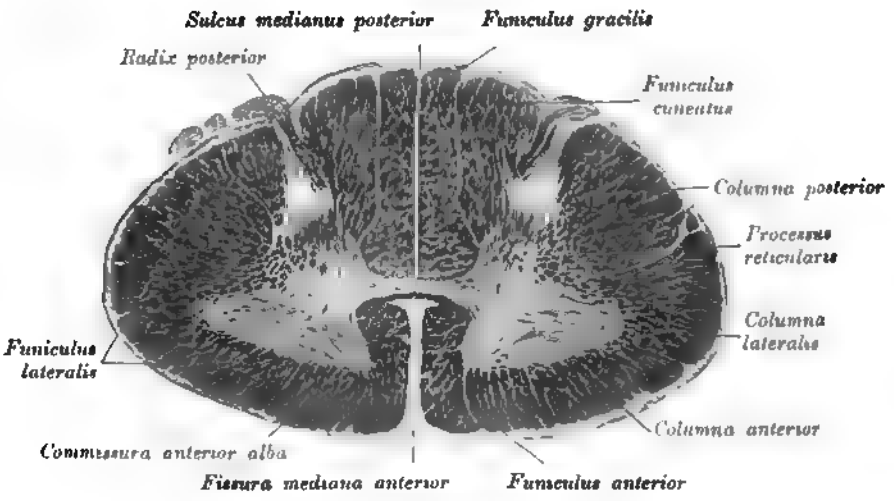

Fig. 856. Querschnitt durch das untere Cervikalmark.

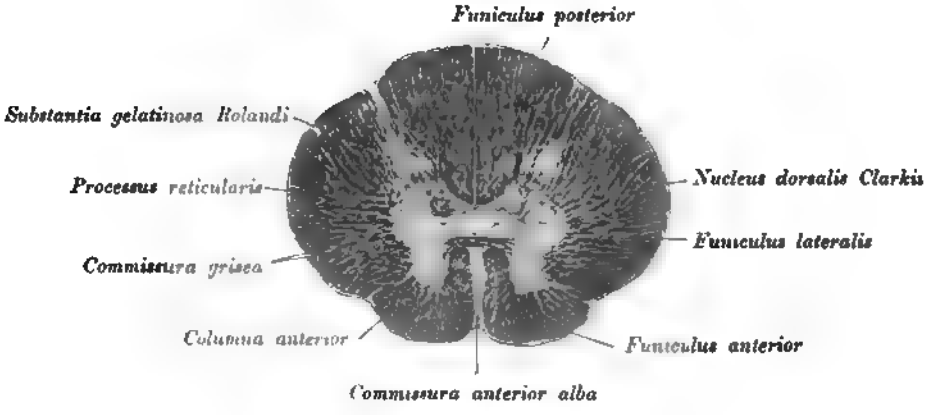

Fig. 857. Querschnitt durch das Dorsalmark.

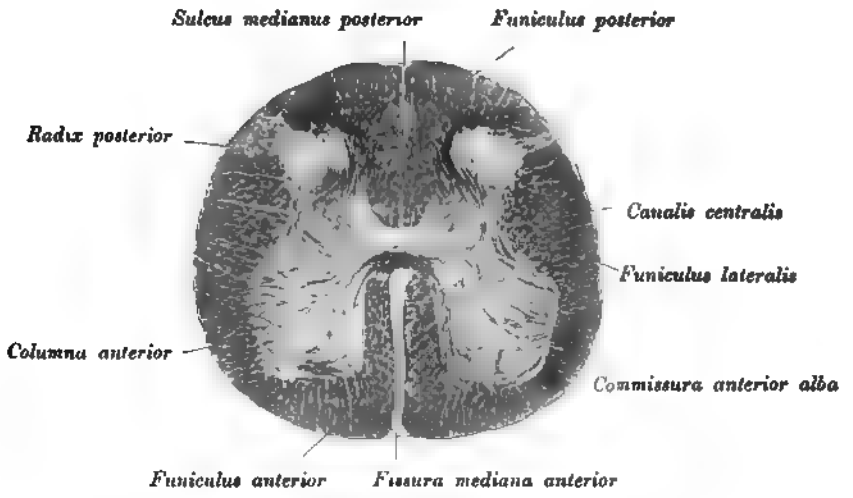

Fig. 858. Querschnitt durch das Lumbalmark.

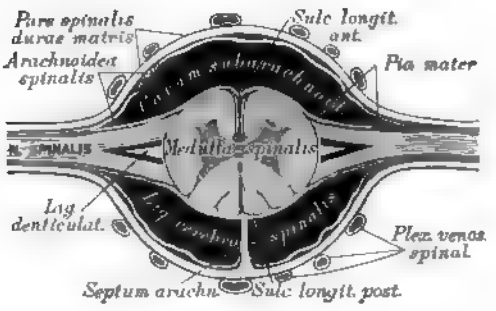

Fig. 859. Schema der Hüllen des Rückenmarkes

im Querschnitte.

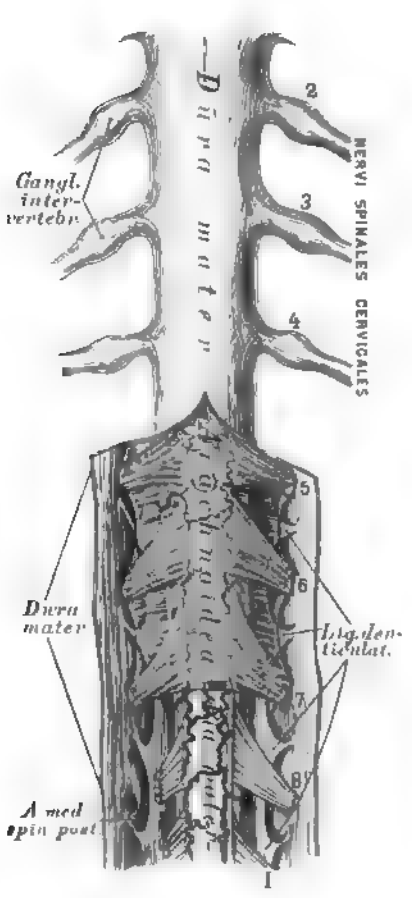

Fig. 860. Der Halsteil des Rückenmarkes mit seinen Hüllen.

Ansicht von hinten.

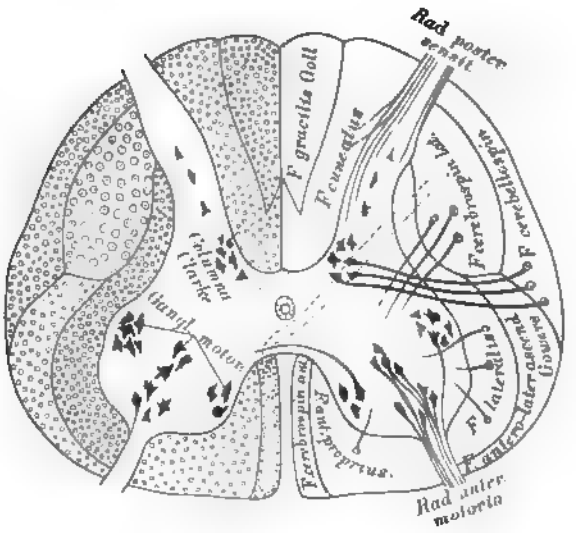

Fig. 861. Schema des Faserverlaufes im Halsteile des Rückenmarkes.

Nach Flechsig, modifiziert von Kahler.

Man sieht an diesem Schema sämtliche vordere Wurzelfasern an die großen Ganglienelemente der Vordersäulen treten. An ein Element der vorderen medialen Gruppe tritt eine aus der Kreuzungskommissur hervorgehende Nervenfaser. Aus der Vordersäule treten nach allen Richtungen Fasern in den Markmantel, vornehmlich aber in das Feld der Pyramidenseitenstrangbahn, wo sie in Längsrichtung umbiegen. In das gleiche Feld gelangen auch Fasern aus der gekreuzten Pyramidenvorderstrangbahn, nachdem sie die graue Substanz durchsetzt haben (unterbrochene Linien).

Aus den Ganglienelementen der Clarkeschen Säulen gehen dicke Fasern hervor und verlaufen quer durch die Seitenstränge in das Feld der Kleinhirnseitenstrangbahn, wo sie in Längsrichtung umbiegen.

Von den hinteren Wurzelfasern tritt ein Teil in die Hintersäule, ein Teil in das Feld der Hinterstranggrundbündel, von wo die Fasern, nachdem sie die Längsrichtung eingeschlagen, wieder in das mediale Feld der Gollschen Stränge ablenken (punktierte Linie). Aus dem Gollschen Strange gelangen vielleicht Fasern (punktierte Linie) in die hintere Kommissur und in die gekreuzte Hintersäule.

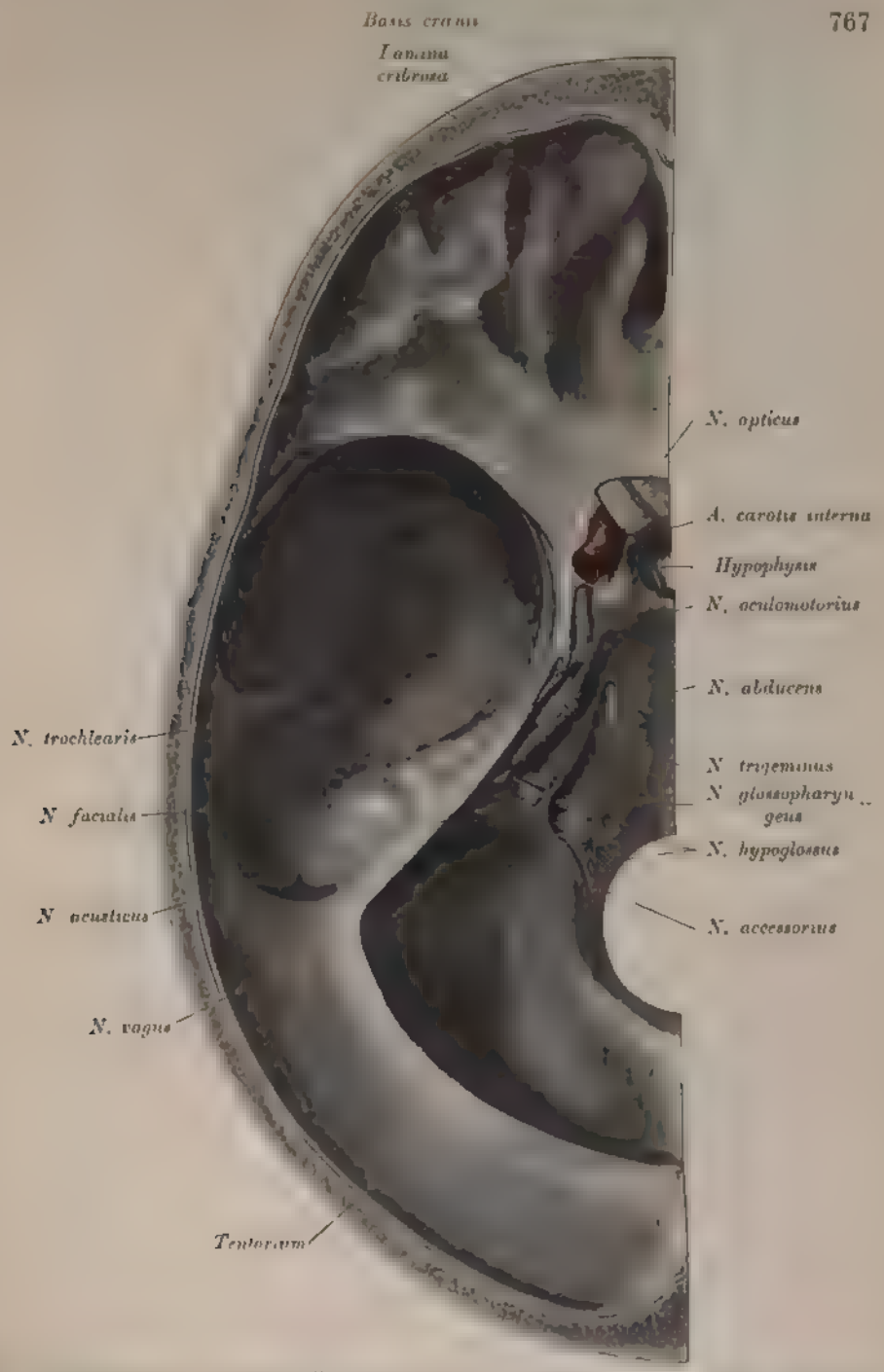

Fig. 862. *Basis cranii.* Öffnungen in der Dura für den Durchtritt der Nerven.

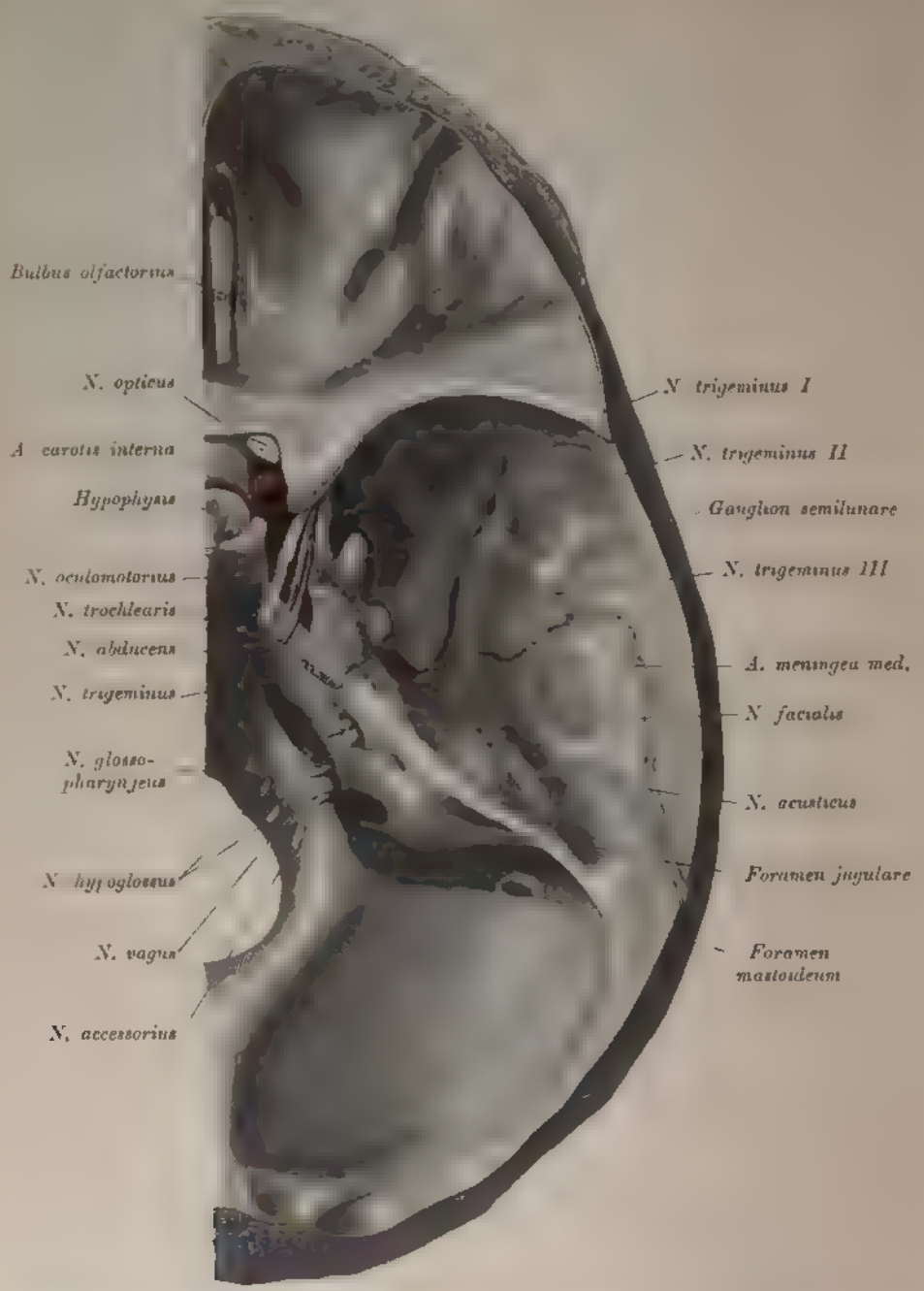

Fig. 863. *Basis cranii* mit den Öffnungen nach Entfernung der Dura der mittleren und hinteren Schädelgrube.

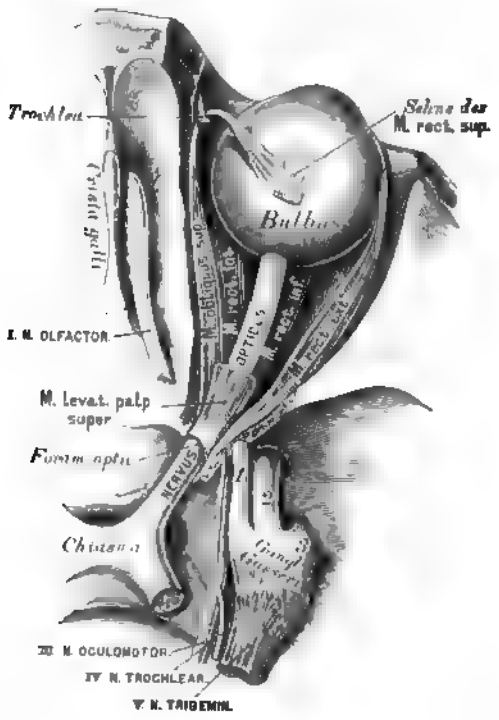

Fig. 864. Der *Nervus olfactorius* und der *Nervus opticus*.

Ansicht von oben.

Die Reihe der zwölf Gehirnnervenpaare beginnt der Geruchsnerv, ***Nervus olfactorius***. Derselbe entspringt an der unteren Fläche des Vorderlappens aus dem *Trigonum olfactorium* als dreikantiger Streifen, *Tractus olfactorius*, verläuft entlang einer Furche der unteren Fläche der Vorderlappens nach vorne, zugleich konvergierend mit jenem der anderen Seite, und erzeugt auf der *Lamina cribrosa* des Siebbeins den Riechkolben, *Bulbus olfactorius*. Von der unteren Fläche des Riechkolbens gehen zwei Reihen dünner Fäden ab, welche durch die Löcher der *Lamina cribrosa* zum oberen Teile der Nasenhöhlenschleimhaut gelangen. Hier erzeugen sie Netze an der Nasenscheidewand und den Innenflächen der Siebbeinmuscheln, von welchen pinselartig gruppierte Fädchen in die Schleimhaut aufsteigen. Die Netze reichen an der Nasenscheidewand am weitesten herab, am Siebbeinlabyrinth nur bis an die mittlere Nasenmuschel.

Das II. Gehirnnervenpaar stellt den Sehnerv, *Nervus opticus*, dar; derselbe umgreift als platter Streifen, *Tractus opticus*, den Hirnschenkel von außen nach innen und unten, konvergierend mit dem Sehnerven der entgegengesetzten Seite, um vor dem *Tuber cinereum* mit diesem eine Kreuzung einzugehen, das *Chiasma*. Aus dem *Chiasma* kommen die Sehnerven divergierend hervor als rundliche Stränge; jeder Strang gelangt durch das *Foramen opticum ossis sphenoidei* in die Augenhöhle und gelangt mit einer einwärts konkaven Krümmung, etwas nach innen vom hinteren Pole des Augapfels zu diesem, um die *Sclera* und *Choroidea* zu durchbohren und die *Retina* zu erzeugen. Die Faserschicht der *Retina* ist eine unmittelbare Bildung der Fasern der Sehnerven. Die harte Hirnhaut umhüllt den Strang des Sehnerven, indem sie schließlich mit dem Gewebe der *Sclera* verschmilzt.

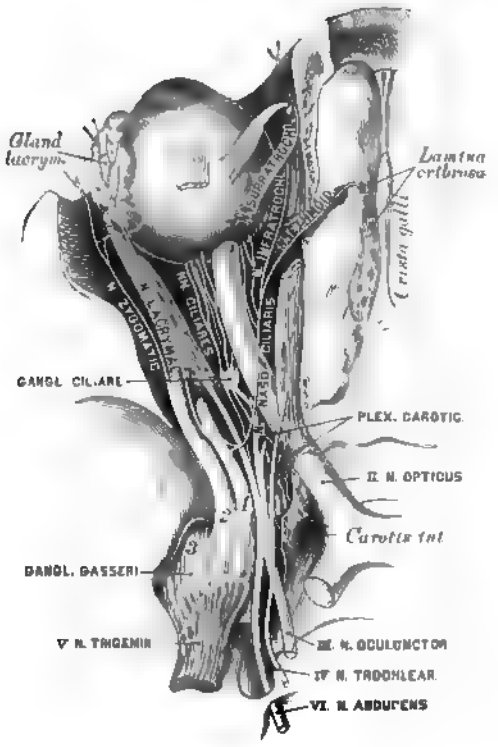

Fig. 865. Der *Nervus oculomotorius, Nervus trochlearis* und *Nervus abducens* in der Ansicht von oben.

Das III. Gehirnnervenpaar, der gemeinschaftliche Augenmuskelnerv, *Nervus oculomotorius,* kommt vor der Varolsbrücke aus dem Gehirnschenkel hervor, geht schief nach vorne und außen, indem er sich in die obere Wand des *Sinus cavernosus* einbettet (Verbindung mit dem sympathischen Geflecht). Hierauf gelangt er, in zwei Äste geteilt, in die *Fissura orbitalis superior.* Der schwächere *Ramus superior* geht zum *M. levator palpebrae superioris* und zum *M. rectus superior;* der stärkere *Ramus inferior* zum *M. rectus internus, M. rectus inferior* und *M. obliquus inferior.* Der letztere, längste Zweig gibt zum *Ganglion ciliare* die kurze Wurzel, *Radix brevis,* ab.

Das IV. Gehirnnervenpaar bildet der Rollnerv, *Nervus trochlearis,* der schwächste unter den Gehirnnerven. Er entspringt unmittelbar hinter dem *Corpus quadrigeminum,* schlägt sich um das *Brachium conjunctivum* und den *Pedunculus cerebri,* durchbricht die *Dura mater* hinter dem *Processus clinoideus posterior* und verbindet sich hier mit dem *Ramus ophthalmicus Nervi trigemini.* Dann geht er durch die *Fissura orbitalis superior* in die Augenhöhle und zieht einwärts zum *M. obliquus superior.*

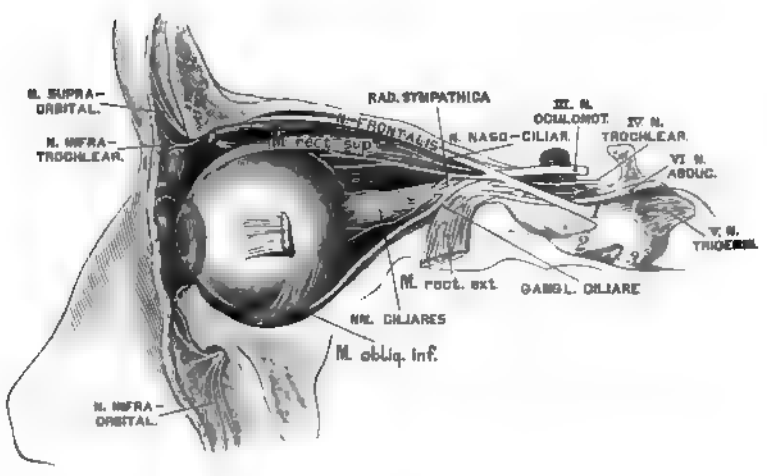

Fig. 866. Der *Nervus oculomotorius, Nervus trochlearis* und *Nervus abducens* in der Ansicht von außen.

Das VI. Gehirnnervenpaar, der äußere Augenmuskelnerv, *Nervus abducens*, kommt am hinteren Rande des *Pons Varoli* zum Vorschein und gelangt zur hinteren Wand des *Sinus cavernosus*, in welchem er an der Außenseite der *Carotis cerebralis* verläuft, durch einige Fäden verbunden mit dem sympathischen Geflecht. Nach Durchbohrung der Wand des *Sinus cavernosus* dringt er durch die *Fissura orbitalis superior* in die Augenhöhle und verzweigt sich im *M. rectus externus*.

Das V. Gehirnnervenpaar, der dreigeteilte Nerv, *Nervus trigeminus*, der stärkste unter den Gehirnnerven, entspringt mit zwei getrennten Wurzeln, einer stärkeren, rein sensitiven Wurzel und einer bei weitem schwächeren, rein motorischen Wurzel. Beide Wurzeln kommen am Brückenarm zum Vorschein und legen sich aneinander, gelangen in einen von der *Dura mater* gebildeten Hohlraum, das *Cavum Meckelii*, an der Spitze der Felsenbeinpyramide, wo an der sensitiven Wurzel ein großer, halbmondförmiger Knoten entsteht, das *Ganglion semilunare (Gasseri)*. Aus dem konvexen Rande dieses Knotens kommen die drei Äste des *Nervus trigeminus* hervor: der I., *Ramus ophthalmicus*, der II., *Ramus maxillaris*, und der III., *Ramus mandibularis*.

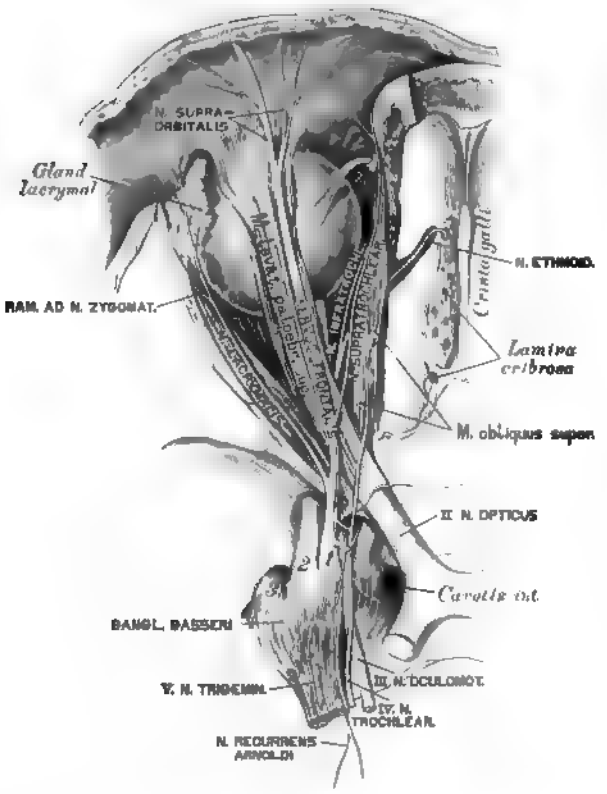

Fig. 867. Der erste Ast *(Ramus ophthalmicus)* **des** *Nervus trigeminus.*

Der I., *Ramus ophthalmicus,* rein sensitiv, der schwächste unter den Quintusästen, geht in der oberen äußeren Wand des *Sinus cavernosus,* anastomosierend mit dem sympathischen Geflecht und dem *N. trochlearis,* nach vorne und sendet den *Ramus recurrens Arnoldi* zur harten Hirnhaut. Noch vor seinem Eintritte in die *Fissura orbitalis superior* zerfällt er in drei Zweige; diese sind:

a) Der Tränennerv, *Nervus lacrymalis,* verläuft am oberen Rande des *M. rectus externus,* gibt einen Zweig zum *N. zygomaticus* und gelangt zur Tränendrüse, zur Konjunktiva und zur Haut am äußeren Augenwinkel.

b) Der Stirnnerv, *Nervus frontalis,* unter dem Orbitaldache gelegen, zerfällt in den: *Nervus supratrochlearis,* welcher, über dem *M. trochlearis* verlaufend, über der *Trochlea* die Augenhöhle verläßt, um zur Haut des oberen Augenlides und der Stirne zu gehen; *Nervus supraorbitalis,* welcher, meist in zwei Zweige geteilt, durch die *Incisura supraorbitalis* zur Stirne geht, behufs Versorgung ihrer Haut bis zum Scheitel.

c) Der Nasenaugennerv, *Nervus nasociliaris,* liegt anfangs an der Außenseite des *N. opticus,* geht mit dem *N abducens* durch den Ursprung des *M. rectus externus* durch, erzeugt die lange Wurzel des Ciliarknotens, *Radix longa ganglii ciliaris* (siehe Fig. 866), gelangt an die Innenseite des *N. opticus,* indem er 1—2 Ciliarnerven abgibt, und teilt sich schließlich in den *Nervus ethmoidealis,* welcher durch das *Foramen ethmoideale anterius* zuerst in die Schädelhohle und dann durch die *Lamina cribrosa* in die Nasenhöhle gelangt, das *Septum narium,* die äußere Nasenhöhlenwand, endlich die Haut der äußeren Nase versorgt; *Nervus infratrochlearis,* unter der *Trochlea* zu den Gebilden am inneren Augenwinkel gehend.

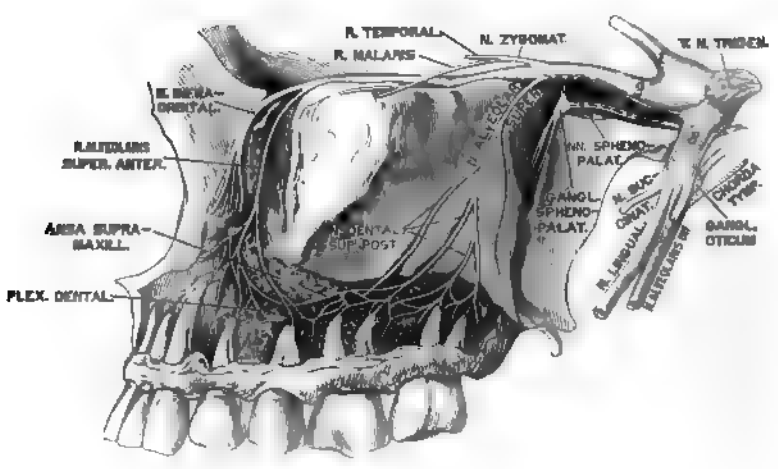

Fig. 868. Der zweite Ast *(Ramus maxillaris)* **des** *Nervus trigeminus.*

Der II. Ast, *Ramus maxillaris,* gleichfalls sensibel, gelangt durch das *Foramen rotundum* des Keilbeines aus der Schädelhöhle in die *Fossa sphenopalatina* und erzeugt folgende Äste:

a) Den Jochwangennerv, *Nervus zygomaticus,* welcher, durch die *Fissura orbitalis inferior* in die Augenhöhle tretend, in zwei Zweige zerfällt: den *Ramus zygomaticotemporalis* (anastomosiert mit dem *N. lacrimalis,* geht durch den *Canalis zygomaticotemporalis* in die Schläfegrube, durchbohrt am vorderen Rande des *M. temporalis* die *Fascia temporalis* und versorgt die Haut der Schläfe) und den *Ramus zygomaticofacialis* (geht durch den *Canalis zygomaticofacialis* zur Haut der Wange), beide in den Endverzweigungen anastomosierend mit dem *N. facialis.*

b) Den oberen, hinteren Zahnnerv, *N. alveolaris superior.* Am *Tuber maxillare* teilt sich derselbe in zwei Zweige, deren erster den *M. buccinator* durchbricht, um zur Mundhöhlenschleimhaut zu gelangen; deren zweiter durch ein *Foramen maxillare superius* in den oberen Alveolarkanal dringt, um als *Nervus alveolaris superior posterior* zwischen den Platten der Gesichtswand des Oberkiefers nach vorne zu gehen und die Schleimhaut des *Antrum maxillare* und die *Pulpa* der Mahlzähne zu versorgen. Er anastomosiert mit dem *Nervus alveolaris superior anterior.*

c) Die *Nn. sphenopalatini,* kurze Nervenfäden zum *Ganglion sphenopalatinum.*

d) Der *Nervus infraorbitalis,* als unmittelbare Fortsetzung des zweiten Quintusastes, geht durch den *Canalis infraorbitalis* zum Gesicht, zerfällt hier in den *Pes anserinus minor,* dessen Zweige die Haut des unteren Augenlides, der Wange, der Nase und der Oberlippe versorgen und vielfach mit dem *N. facialis* anastomosieren. Ein Ast, *N. dentalis superior anterior,* bildet die *Ansa supramaxillaris* und den *Plexus dentalis.*

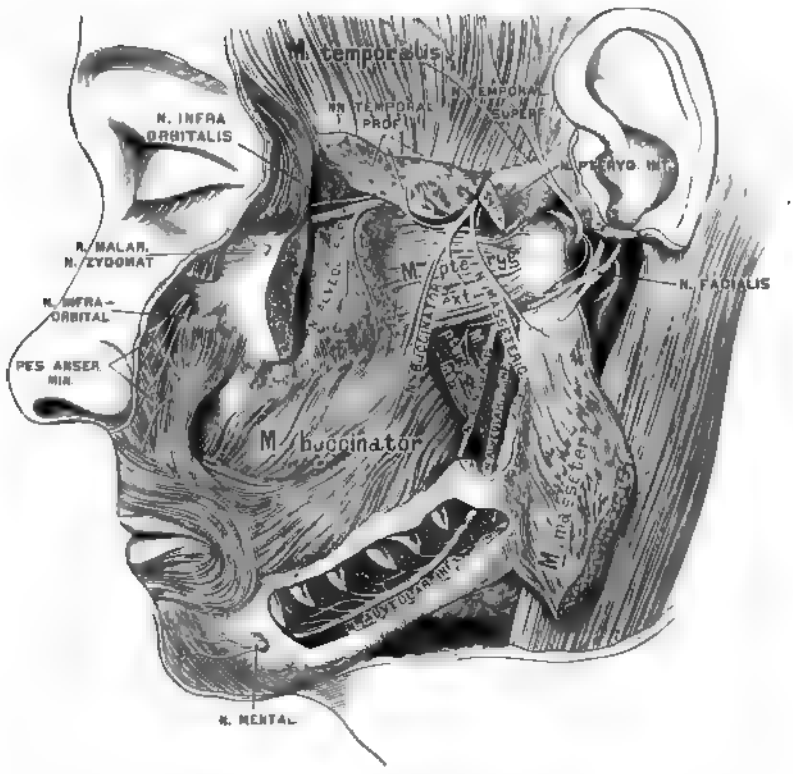

Fig. 869. Der dritte Ast *(Ramus mandibularis)* **des** *Nervus trigeminus.*

Der III., *Ramus mandibularis*, gemischt, verläßt die Schädelhöhle durch das *Foramen ovale* des Keilbeines und spaltet sich unmittelbar darauf in zwei Gruppen.

Die erste, vorwiegend motorische Gruppe erzeugt folgende Äste:

a) Den *Nervus massetericus*, von innen her durch die *Incisura semilunaris* in den *M. masseter* eindringend und das Kiefergelenk versorgend;

b) die *Nervi temporales profundi* zum *M. temporalis;*

c) den *Nervus buccinatorius* zur Haut und Schleimhaut der Wange;

d) die *Nervi pterygoidei*, und zwar den *internus* und *externus* für die beiden *Mm. pterygoidei.*

Die zweite, vorwiegend sensitive Gruppe bildet folgende Äste:

a) Den oberflächlichen Schläfennerven, *N. auriculotemporalis;* dieser umgreift mit seinen zwei Wurzeln die *Art. meningea media* und zerfällt hinter dem Gelenkfortsatz des Unterkiefers in zwei Endäste, den hinteren für die Haut der Ohrmuschel, des äußeren Gehörganges, und den vorderen für die Haut an der Schläfe.

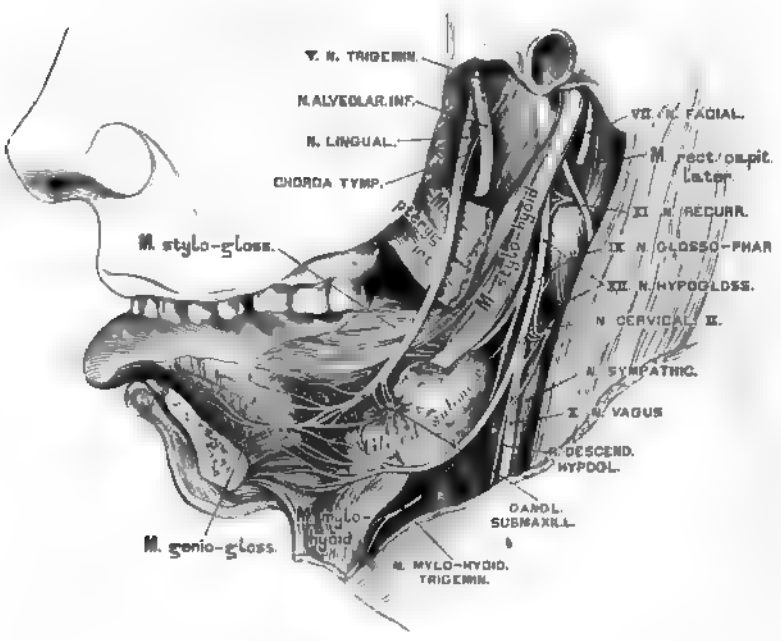

Fig. 870. Der *Nervus lingualis* und das *Ganglion submaxillare.*

b) Den Zungennerven, *Nervus lingualis,* zieht vereinigt mit der *Chorda tympani* an der Außenseite des *M. styloglossus* und *M. hyoglossus* bogenförmig vor- und abwärts; sendet Ästchen zum *Arcus glossopalatinus,* zur Schleimhaut des Bodens der Mundhöhle, ferner zum *Ganglion submaxillare* und zur *Glandula sublingualis.* Schließlich zerfällt er in acht bis zehn Zungennerven, die, das Zungenfleisch durchdringend, in die Schleimhaut der Zunge gelangen.

c) Den Unterkiefernerven, *Nervus alveolaris inferior,* hinter dem *N. lingualis* gelegen und mit diesem durch einen bis zwei Fäden verbunden, geht an der Außenseite des *M. pterygoideus internus* zur inneren Öffnung des Unterkieferkanales und erzeugt: den *N. mylohyoideus* für den gleichnamigen Muskel und den vorderen Bauch des *M. digastricus mandibulae;* der *N. alveolaris inferior* dringt in den Unterkieferkanal ein und versorgt sämtliche Zahnpulpen sowie den Alveolarrand und das Zahnfleisch; sein Endast ist der *N. mentalis,* welcher durch die vordere Öffnung des Unterkieferkanales austritt, um die Haut, die Schleimhaut und die Muskeln der Unterlippe zu innervieren.

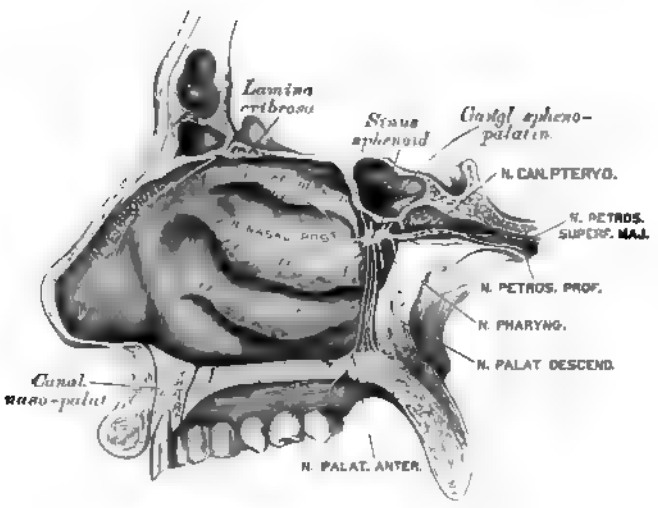

Fig. 871. Das *Ganglion sphenopalatinum.*

Das größte Ganglion des *N. trigeminus* ist das *Ganglion semilunare (Gasseri)* (siehe Fig. 863 u. 868), von halbmondförmiger Gestalt und nur von der hinteren sensitiven Wurzel des *Nervus trigeminus* gebildet.

Das bis 3 *mm* im Durchmesser haltende *Ganglion ciliare* (siehe Fig. 865 u. 866) liegt in der Augenhöhle zwischen dem *M. rectus externus* und dem *N. opticus.* Seine Wurzeln sind: die *Radix brevis* vom *N. oculomotorius;* die *Radix longa* vom *N. nasociliaris* und die *Radix sympathica* vom *Plexus caroticus.* Aus dem *Ganglion ciliare* treten 10 bis 16 *Nervi ciliares* hervor, und zwar in zwei Gruppen, die die *Sclerotica* durchbrechen, zwischen dieser und der *Choroidea* zum *M. ciliaris* ziehen, um diesen, die Iris und die Hornhaut zu versorgen.

Das *Ganglion sphenopalatinum* (Fig. 871), in der Flügelgaumengrube am *Foramen sphenopalatinum* gelegen, hängt durch einige kurze Fäden *(Nervi sphenopalatini)* mit dem II. *Trigeminus*-Aste zusammen. Seine Äste sind:

a) Die *Ramuli orbitales,* durch die *Fissura orbitalis inferior* in die Augenhöhle zur *Periorbita* ziehend.

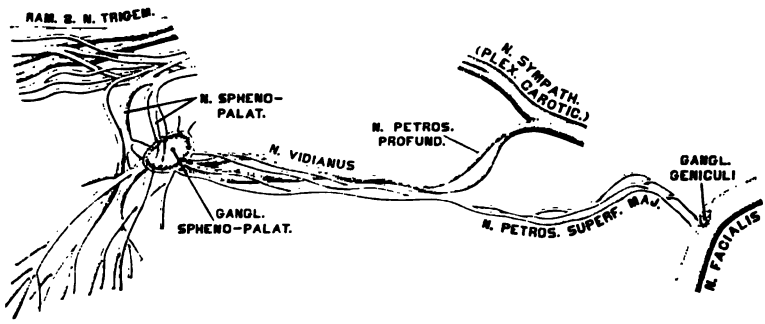

Fig. 872. Der *Nervus canalis pterygoidei (Vidii).*

Nach E. Bischoff.

b) Der *Nervus canalis pterygoidei (Vidii)*, ein aus grauen und weißen Nervenfasern zusammengesetztes, zweibündeliges Geflecht, welches durch den *Canalis pterygoideus Vidii* verläuft und sich am hinteren Ende des letzteren spaltet. Das graue Bündel kommt vom *Plexus caroticus* des *Nervus sympathicus* und heißt *Nervus petrosus profundus;* das weiße Bündel bildet den *Nervus petrosus superficialis major,* welcher durch die *Fibrocartilago basilaris* in die Schädelhöhle gelangt, zum *Hiatus canalis facialis* zieht und sich in das *Ganglion geniculi* des *Nervus facialis* einsenkt.

c) Die *Rami pharyngei* zur Schleimhaut der obersten Partie des Rachens.

d) Die *Nervi septi narium* zur oberen Wand der Choanen und zur Nasenscheidewand; der längste unter ihnen geht als *Nervus nasopalatinus (Scarpae)* längs der Nasenscheidewand zum *Canalis nasopalatinus* und durch diesen zum harten Gaumen und zum Zahnfleisch der Schneidezähne.

e) Die *Nervi nasales posteriores* zu den Siebbeinmuscheln und dem hinteren Bezirke der äußeren Nasenhöhlenwand.

f) Die *Nervi palatini descendentes,* durch die *Foramina palatina postica* hervortretend, um den weichen und harten Gaumen, die *Uvula,* den *M. levator palati* und den *M. azygos uvulae* zu versorgen. Der stärkste von ihnen, *N. palatinus anterior,* verbreitet sich in der Schleimhaut des harten Gaumens und anastomosiert mit dem *N. nasopalatinus (Scarpae).*

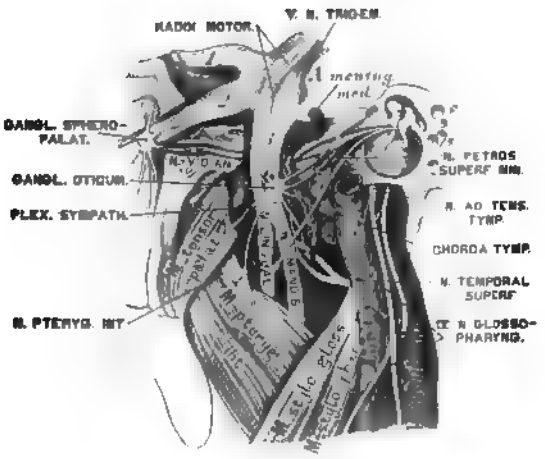

Fig. 873. Das *Ganglion oticum*.

Fig. 874. Das *Ganglion oticum*. Nach Rüdinger.

Das *Ganglion oticum* (Fig. 873 u. 874) liegt unter dem *Foramen ovale* an der Innenseite des III. *Trigeminus*-Astes, mit diesem durch einige Fädchen verbunden; es wird vom *N. pterygoideus internus* und dessen zum *M. tensor palati mollis* ziehenden Aste durchbohrt. Seine Äste sind:

a) Nervus tensoris tympani;

b) Nervus petrosus superficialis minor, geht durch ein Kanälchen des großen Keilbeinflügels und mit dem *N. petrosus superficialis major* zum Knie des *N. facialis,* wo er ein Zweigchen in das *Ganglion geniculi* einsenkt, ein zweites zur Paukenhöhle heruntersendet behufs Verbindung mit dem *Plexus tympanicus (Jacobsoni)* (siehe Fig. 879);

c) ein Zweigchen zum *Nervus tensoris veli palatini;*

d) ein Zweigchen zum Ohrmuschelast des *Nervus auriculotemporalis;*

e) ein Zweigchen vom *Plexus sympathicus* der *Art. meningea media.*

Das *Ganglion submaxillare* (siehe Fig. 870) liegt an der *Glandula submaxillaris,* hart am *Nervus lingualis,* mit welchem es durch mehrere Fäden zusammenhängt. Seine Äste versorgen die *Glandula submaxillaris* und begleiten den *Nervus lingualis* auf seinem Wege zur Zungenschleimhaut.

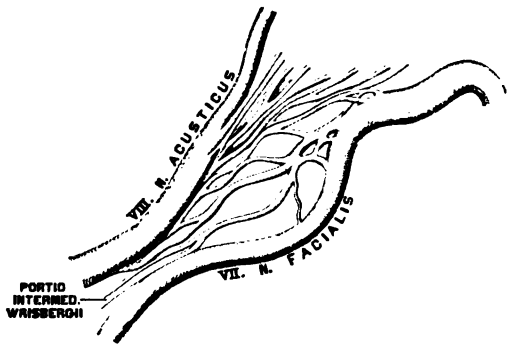

Fig. 875. Die *Portio intermedia (Wrisbergi).*

Nach E. Bischoff.

Das VII. Gehirnnervenpaar bilden die rein motorischen Antlitznerven, *Nervi faciales.* Der *Facialis* verläßt gemeinschaftlich mit dem *Nervus acusticus,* mit welchem die *Portio intermedia* auch verbunden ist, das Gehirn. Im Grunde des inneren Gehörganges entfernt sich der *Nervus facialis* vom *Nervus acusticus,* indem er in den Falloppischen Kanal eindringt und im Knie desselben zum *Ganglion geniculi* anschwillt. Dieses Ganglion nimmt den *N. petrosus superficialis major* und einen Ast des *N. petrosus superficialis minor* auf, ebenso Fäden vom *Plexus sympathicus* der *Art. meningea media* und die *Portio intermedia.* Vom Knie des Falloppischen Kanales an geht die Richtung des Kanales und des darin liegenden *Nervus facialis* nach hinten, endlich nach unten zum *Foramen stylomastoideum.* Hinter dem Knie spalten sich vom *N. facialis* zwei Äste ab: der kleinere derselben verläßt den *Facialis*-Stamm gegenüber der *Eminentia pyramidalis* der Paukenhöhle, um den *M. stapedius* zu versorgen (siehe Fig. 878); der größere verläßt den Stamm oberhalb des *Foramen stylomastoideum,* um als *Chorda tympani* durch den *Canaliculus chordae* in die Paukenhöhle einzudringen, zwischen Hammergriff und langem Amboßschenkel in die *Fissura Glaseri* zu gelangen und sich schließlich mit dem *N. lingualis* zu vereinigen (Fig. 876).

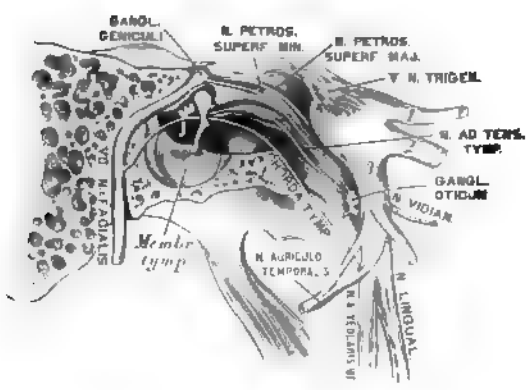

Fig. 876. Der *Nervus facialis* innerhalb des Felsenbeines.

Nachdem der *Nervus facialis* das *Foramen stylomastoideum* verlassen, sendet er folgende Äste ab:

a) Den *Nervus auricularis posterior profundus,* welcher, mit dem *Ramus auricularis vagi* und dem *N. occipitalis minor* anastomosierend, den *M. auriculae post.,* den *M. occipitalis* und die Haut des Hinterhauptes versorgt;

b) den *Nervus stylohyoideus* und den *Nervus digastricus posterior;*

c) Rami anastomotici zum *Ramus auriculotemporalis* des *Ramus III Trigemini.*

Nun durchbohrt der *Nervus facialis,* in zwei Äste gespalten, die Ohrspeicheldrüse, indem er zugleich die Drüse mit sehr feinen Zweigchen versieht. Noch innerhalb der Ohrspeicheldrüse zerfährt der *Nervus facialis* in 8—10 Äste, welche durch winkelige Anastomosen den *Plexus parotideus* herstellen. Es entstehen dann folgende Gruppen:

a) Rami temporales; sie anastomosieren mit dem *Nervus auriculotemporalis,* den *Nervi temporales profundi,* dem *Nervus frontalis,* dem *Nervus lacrimalis* und innervieren die oberen und vorderen Ohrmuschelmuskeln, den *M. orbicularis palpebrarum,* den *M. frontalis* und den *M. corrugator supercilii.*

b) Rami zygomatici; sie anastomosieren mit dem *Nervus zygomaticus malae, lacrimalis* und *supraorbitalis* und innervieren den *M. zgomaticus, M. orbicularis, M. levator labii superioris et alae nasi.*

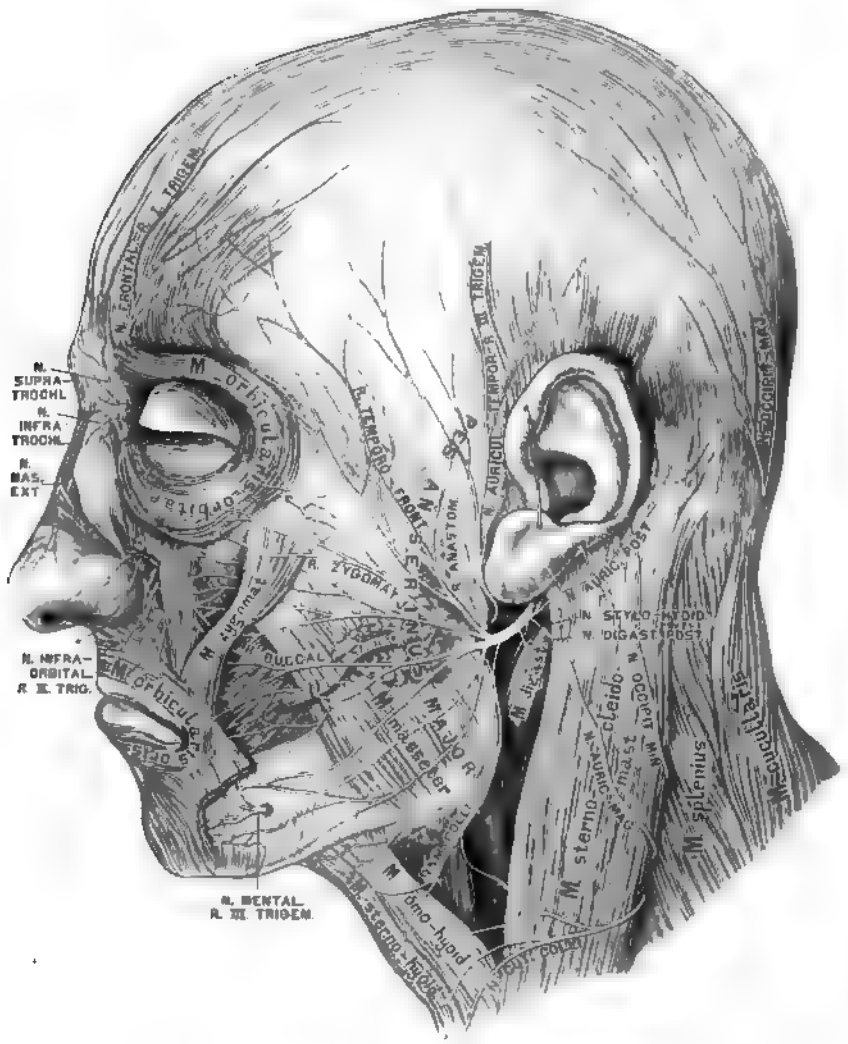

Fig. 877. Der Antlitzteil des *Nervus facialis*.

c) Rami buccales; sie anastomosieren mit dem *N. infraorbitalis* und *buccinatorius* und innervieren die Muskeln der Unterlippe und der Nase.

d) Der *Ramus marginalis mandibulae;* er anastomosiert mit dem *N. buccinatorius* und *N. mentalis* und innerviert die Muskeln der Unterlippe.

e) Der *R. colli;* er anastomosiert mit dem *N. cutaneus colli* und *N. auricularis magnus* und innerviert das *Platysma.*

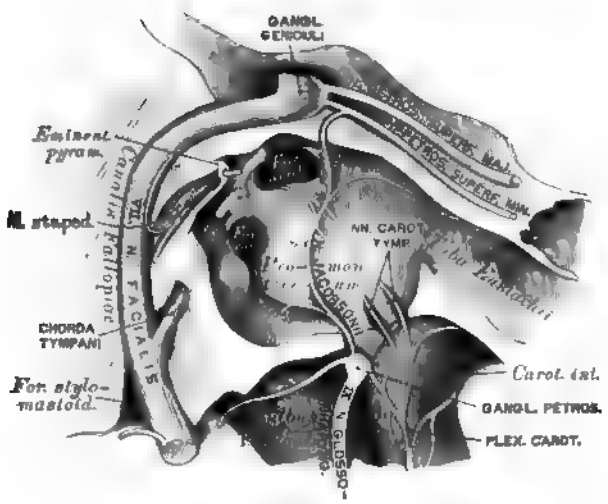

Fig. 878. Der *Plexus tympanicus (Jacobsoni)* in der Paukenhöhle.
(Vergrößert.)

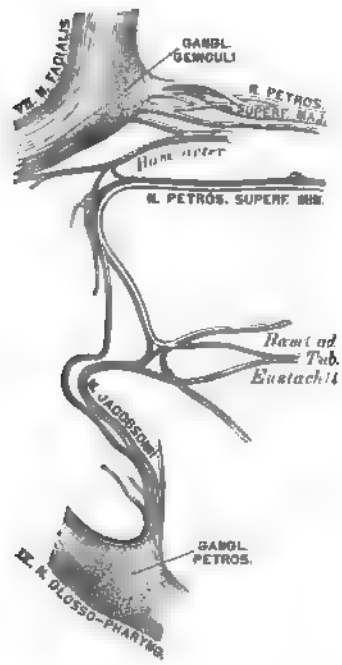

Fig. 879. Der *Plexus tympanicus.* Nach E. Bischoff.

Das IX. Gehirnnervenpaar stellt der Zungenschlundkopfnerv, *N. glossopharyngeus*, dar. Er gelangt durch das *Foramen jugulare* in eine eigene Scheide der harten Hirnhaut und erzeugt hier das unkonstante *Ganglion jugulare*; in der *Fossula petrosa* liegt sein konstantes *Ganglion petrosum*, welches mit dem *N. sympathicus* und dem *Ramus auricularis vagi* verbunden ist. Aus diesem *Ganglion petrosum* geht ferner der *N. tympanicus* hervor, welcher in der Paukenhöhle in einer Furche des *Promontorium* verläuft, Ästchen zur Paukenschleimhaut, zur *Tuba Eustachii* sendet, durch die *Nervi caroticotympanici* mit dem *Plexus caroticus* zusammenhängt und sich schließlich in den *N. petrosus superficialis minor* einsenkt.

Am Halse sendet der *N. glossopharyngeus* Verbindungszweige zum *N. vagus*, zum *Plexus caroticus*, zum *R. digastricus* und *R. stylohyoideus* des *N. facialis;* dann Zweige *(Rami pharyngei)* zu den Rachenmuskeln.

Endlich gelangt der Nerv als *R. lingualis* zur Zunge, um den *Arcus glossopalatinus*, die Mandel, die Vorderfläche des Kehldeckels, die Zungenwurzel zu versorgen und schließlich in den *Papillae vallatae* zu enden.

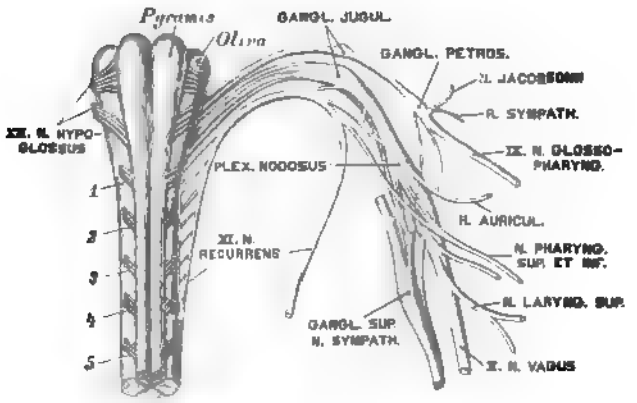

Fig. 880. Schema des Ursprunges des IX., X., XI. und XII. Gehirnnervenpaares.

Das X. Gehirnnervenpaar sind die beiden *Nervi vagi*. Vom verlängerten Marke ausgehend, gelangt der *N. vagus* in Gesellschaft des *N. glossopharyngeus* und des *N. accessorius (Willisii)* durch das *Foramen jugulare* aus der Schädelhöhle.

1. Der Halsteil erzeugt im *Foramen jugulare* das *Ganglion jugulare*, welches mit dem *Ganglion cervic. superius* des *N. sympathicus* verbunden ist; unterhalb des *Ganglion jugulare* entsteht am *N. vagus* durch reichliche Anastomosen mit den Nachbarnerven das etwa $1^1/_2$ *cm* lange Knotengeflecht, *Ganglion nodosum;* dann verläuft der Nerv zwischen *Art. carotis communis* und *Vena jugul. int.* zur oberen Brustöffnung. Seine Zweige sind:

a) Ramus auricularis vagi, stammt aus dem *Ganglion jugulare*, nimmt einen Zweig vom *Ganglion petrosum* des *N. glossopharyngeus* auf, umgreift den hinteren Umfang des *Bulbus v. jugularis*, gelangt in den *Canalis facialis (Falloppiae)*, kreuzt sich mit dem *N. facialis*, mit dem er durch zwei Fäden verbunden ist, und kommt durch den *Canaliculus mastoideus* hinter die Ohrmuschel, wo er teils mit dem *N. auricular. profund.* des *N. facialis* anastomosiert, teils die hintere Wand des äußeren Gehörganges versorgt.

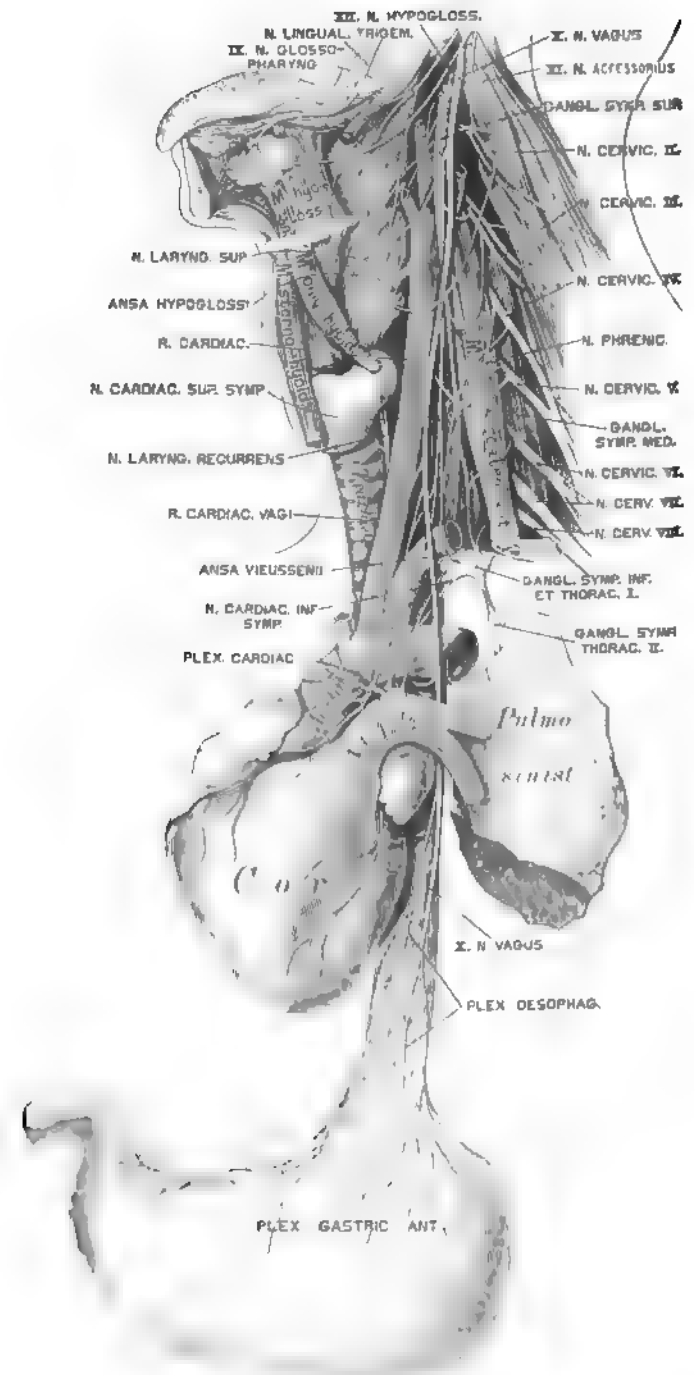

Fig. 881. Der linke *Nervus vagus* mit seinen Verbindungen.

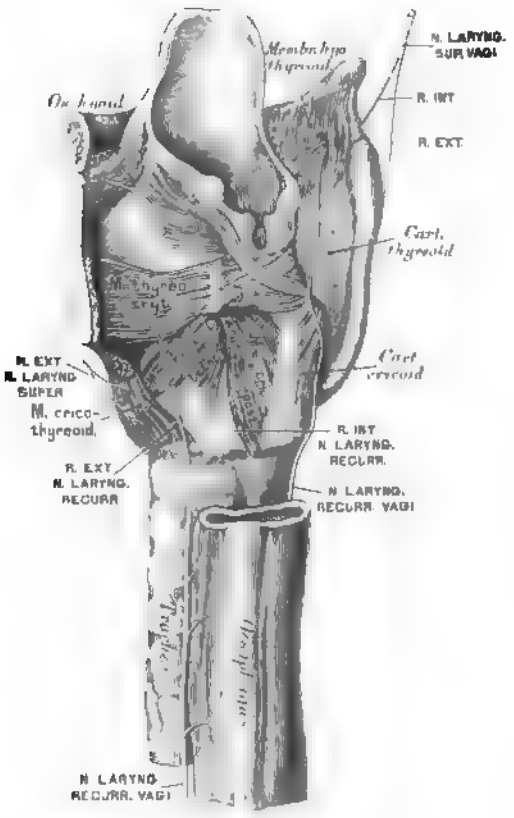

Fig. 882. Der *Nervus laryngeus superior* und *Nervus laryngeus recurrens vagi.*

b) Äste vom XI. und XII. Gehirnnervenpaare erteilen dem *N. vagus* im *Plexus nodosus* motorische Fasern, welche bald darauf als *Rami pharyngei* und *laryngei* abgehen.

c) Aus dem *Ganglion nodosum* kommen Verbindungsäste zum oberen Halsganglion des *N. sympathicus* und zum *Plexus* der oberen Halsnerven; ferner die

d) N. pharyngeus superior et inferior, deren Äste vereint mit jenen des *N. glossopharyngeus* und des *N. sympathicus* den *Plexus pharyngeus* erzeugen.

e) Der *N. laryngeus superior* gelangt an der Innenseite der *Carotis interna* zum Kehlkopf und zerfällt in einen *R externus* und einen *internus;* ersterer endet im *M. constrict. pharyng. infer.* und im *M. cricothyreoideus,* letzterer durchbohrt mit der *Art. laryngea* die *Membrana hyothyreoidea,* um die hintere Kehldeckelfläche und die Kehlkopfschleimheit bis zur Stimmritze zu versorgen. Der *R. internus* anastomosiert konstant mit dem *N. laryng. recurrens* (s. *inf.*) des *Vagus.*

f) Verbindungsfäden zum *R. descendens hypoglossi* und zum *Plexus caroticus internus.*

g) Zwei bis sechs *Rami cardiaci* zum *Plexus cardiacus.*

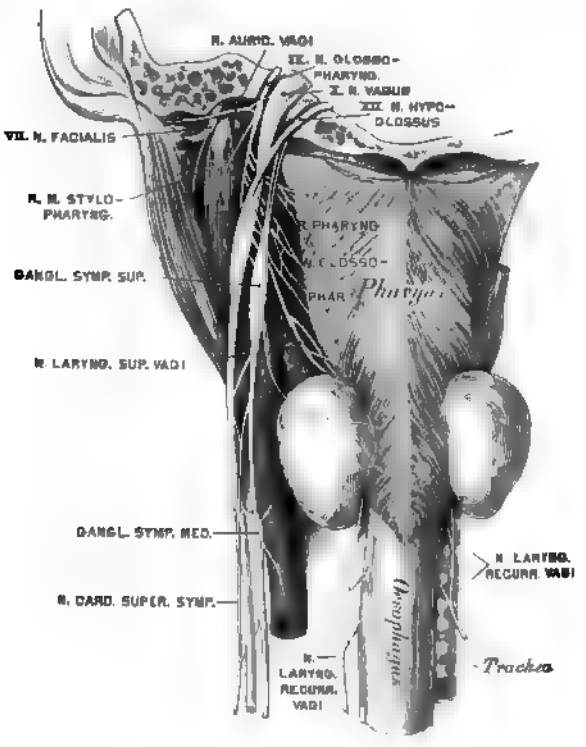

Fig. 883. Der *Nervus glossopharyngeus, Nervus vagus* und *Nervus hypoglossus* von hinten.

2. Am Übergang in den Brustteil liegt der *N. vagus* rechts vor der *Art. subclavia dextra,* links vor der *Aorta descendens,* dann gelangt jeder an die hintere Wand des Bronchus, unter diesem der rechte Vagus an die hintere Fläche der Speiseröhre, der linke an die vordere Fläche derselben. Die Äste sind:

a) N. laryngeus recurrens s. *inferior.* Der rechte (kürzere) umschlingt die *Art. subclavia dextra,* der linke (längere) das *Lig. arteriosum Botalli;* beide verlaufen zwischen *Trachea* und *Oesophagus* zum Kehlkopf, um dessen Muskeln zu innervieren.

b) Die *Nervi bronchialis anteriores et posteriores.* Erstere erzeugen mit Anteilen der *Rami cardiaci n. sympathici* den *Plexus bronchialis anterior,* letztere mit Zweigen der Brustganglien des *Sympathicus* den *Plexus bronchialis posterior,* beide für das Lungenparenchym bestimmt als *Plexus pulmonales.*

c) Der *Plexus oesophageus* an der vorderen und hinteren Wand der Speiseröhre.

3. Den Bauchteil des *N. vagus* bilden die Ausläufer des *Plexus oesophageus,* welche an der vorderen und hinteren Magenwand den *Plexus gastricus anterior et posterior* erzeugen; der erstere geht Verbindungen ein mit dem *Plexus hepaticus,* der letztere mit dem *Plexus coeliacus,* indem er selbst Fäden zur Milz, zum Pankreas, Dünndarm und zur Niere sendet.

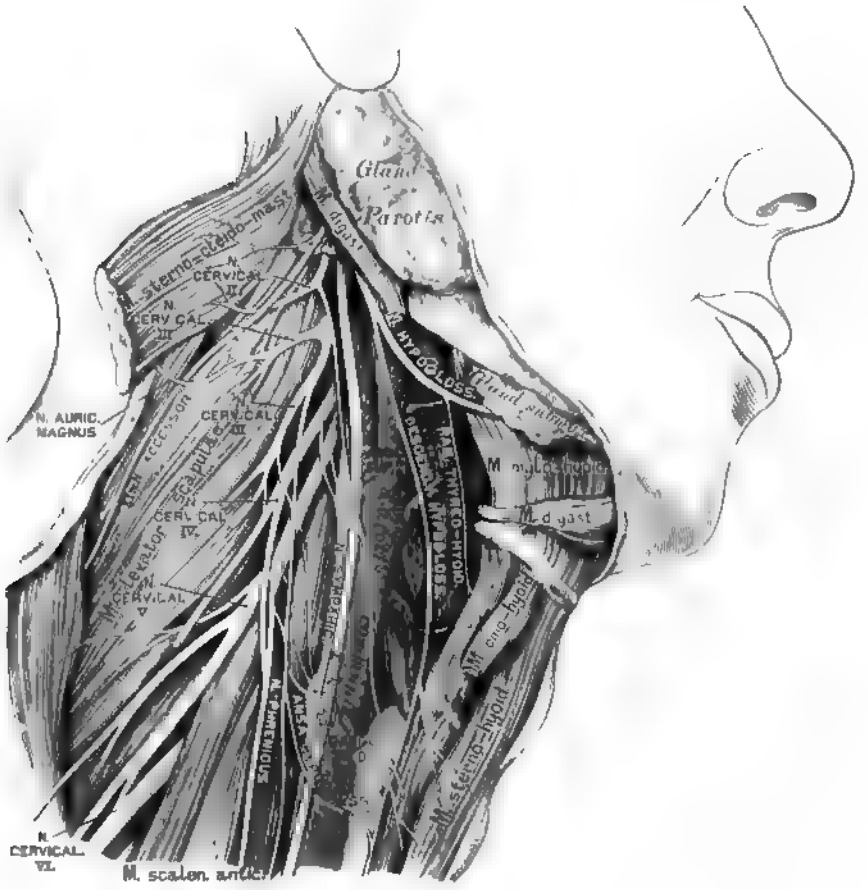

Fig. 884. Der *Nervus accessorius (Willisii)* und der *Nervus hypoglossus.*

Das XI. Gehirnnervenpaar ist vom Beinerv, *N. accessorius*, gebildet. Derselbe stammt aus dem Seitenstrange des Halsrückenmarkes durch eine Anzahl von Wurzelfäden, geht durch das *Foramen occipit. magnum* in die Schädelhöhle und verbindet sich mit Fasern, welche aus der *Medulla oblongata* stammen; er verläßt die Schädelhöhle mit dem *N. vagus* durch das *Foramen jugulare* und teilt sich in eine mediale Portion für das *Ganglion nodosum* und eine laterale, welche den *M. sternocleidomastoideus* durchbohrt und im *M. trapezius* endet.

Das XII. Gehirnnervenpaar, der Zungenfleischnerv, *N. hypoglossus* (motorisch), kommt aus dem verlängerten Marke und verläßt die Schädelhöhle durch den *Canalis hypoglossi*. Am Halse, wo der Nerv anfangs hinter dem *N. vagus*, der *Carotis interna* und der *Vena jugul. interna* liegt, krümmt er sich bogenförmig nach vorne, dann am *M. hypoglossus* aufwärts, um unter dem hinteren Rande des *M. mylohyoideus* in Endäste zu zerfallen, welche sämtliche Zungenmuskeln innervieren. Unter dem *Canalis hypoglossi* sendet er Verbindungen zum *Gangl. cervicale superius n. sympathici*, zum *Ganglion nodosum n. vagi*, zu den oberen Cervikalnerven, und etwas tiefer entspringt der *R. descendens*, welcher mit Ästen des II. und III. *N. cervicalis* die *Ansa hypoglossi* erzeugt.

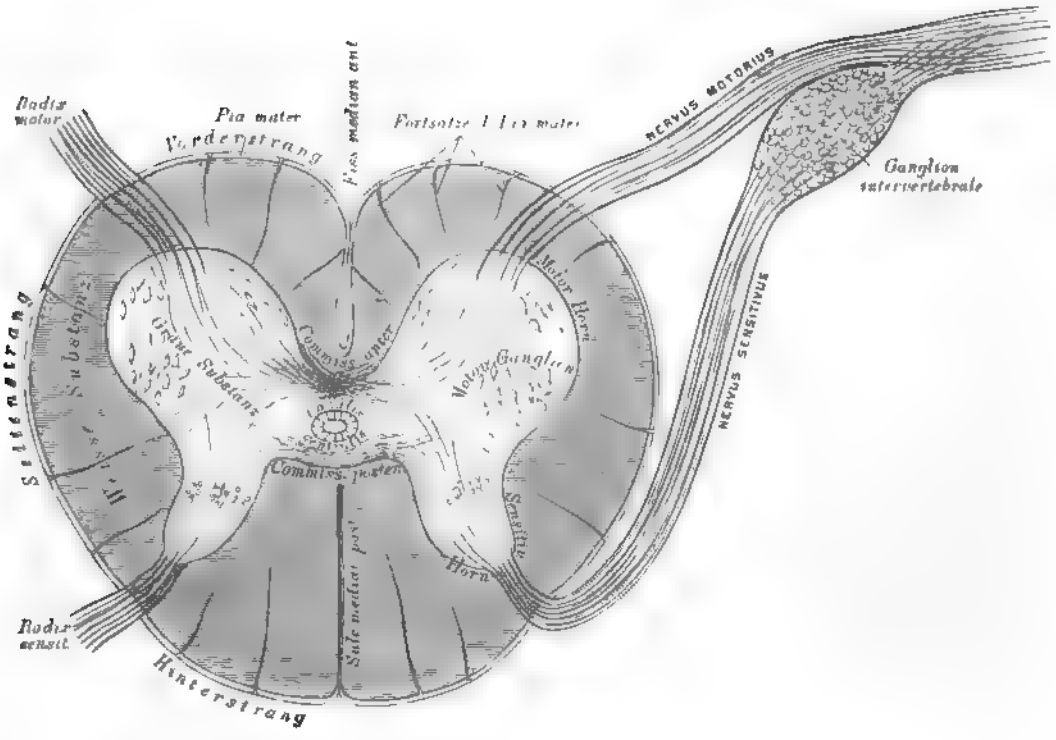

Fig. 885. Schema des Rückenmarksquerschnittes und der austretenden Wurzel.

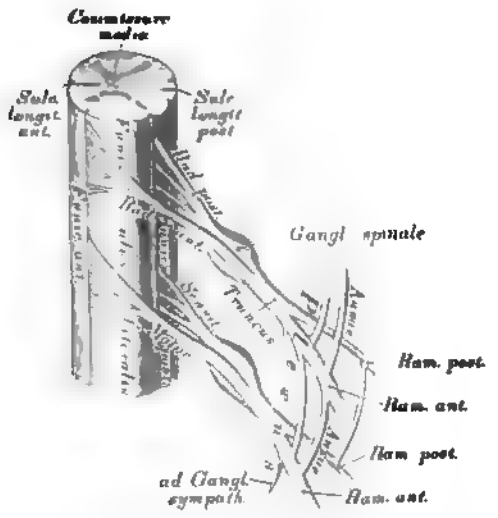

Fig. 886. Schema der Ursprünge der Rückenmarksnerven.

Die Rückenmarksnerven, *Nervi spinales*, bilden 31 Paare, und zwar: 8 Halsnerven-, 12 Brustnerven-, 5 Lendennerven-, 5 Kreuzbeinnerven- und 1 (selten 2) Steißbeinnervenpaare. Jeder Rückenmarksnerv hat zwei Wurzeln, eine vordere schwächere und eine hintere stärkere; sie kommen als platte Faserbündel am vorderen und hinteren Rande des Seitenstranges hervor, dringen durch das *Foramen intervertebrale* und vereinigen sich hierauf zu rundlichen Nervenstämmen. Nur die hintere Wurzel erzeugt im Zwischenwirbelloche das *Ganglion spinale*. Diese Wurzel ist sensibel, die vordere hingegen motorisch. Der vereinigte Nervenstamm teilt sich wieder in einen vorderen und einen hinteren Zweig, beide erhalten sowohl motorische wie sensible Fasern. Der vordere stärkere Zweig verbindet sich mit dem benachbarten *Ganglion sympathici* und den benachbarten vorderen Zweigen der Rückenmarksnerven, wodurch die Schlingen, *Ansae*, entstehen, nur an den Brustnerven inkonstant. Die Summe der Schlingen erzeugt die *Plexus*, als *Plexus cervicalis, lumbalis* und *sacralis*. Die hinteren Zweige, unregelmäßig mit ihren Nachbarn verbunden, dringen nach hinten zu den Muskeln und der Haut des Rückens; es werden aber von ihnen nur die langen Rückenmuskeln versorgt, während die Rumpf-, Schulter- und Armmuskeln ihre Nerven aus dem *Plexus* der vorderen Rückenmarksnervenzweige erhalten.

Der erste der Halsnerven kommt zwischen Hinterhauptbein und Atlas hervor als *N. suboccipitalis;* der achte durch das *Foramen intervertebrale* zwischen dem siebenten Hals- und dem ersten Brustwirbel. Die vorderen Zweige der Halsnerven gehen vor oder zwischen den Bündeln des *M. scalenus medius* und *M. levator scapulae* nach vorne und außen; die vier oberen erzeugen den *Plexus cervicalis*, die vier unteren mit dem ersten Brustnerv den *Plexus brachialis*. Der *N. suboccipitalis* versorgt die hinteren geraden und schiefen Kopfmuskeln, *M. semispinalis capitis*. Der hintere Zweig des II. Halsnerven versorgt die Nackenmuskeln ohne *M. trapezius)* und geht als *N. occipitalis magnus* zur Haut des Hinterhauptes.

Aus dem *Plexus cervicalis* entstehen:

1. Drei oder vier Fäden zum obersten Halsganglion des *N. sympathicus*.

2. Fäden zum *Ganglion nodosum nervi vagi*, zum *N. hypoglossus* und dessen *R. descendens* als *Ansa hypoglossi*.

3. Fäden zum *N. accessorius (Willisii)*.

4. Äste für folgende Muskeln: *Scaleni, Longus colli, Rectus cap. ant., Levator scapulae,*

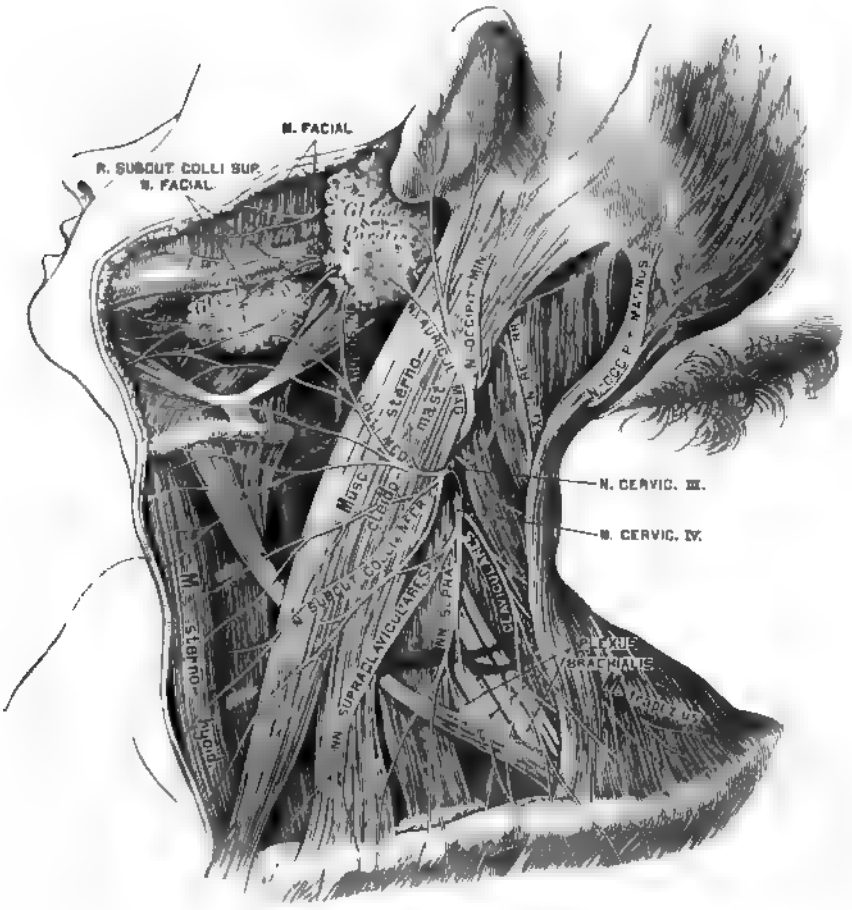

Fig. 887. Die oberflächlichen Nerven des Halses.

5. *N. occipitalis minor*, welcher am hinteren Rande des *M. sternocleidomastoideus* zum Hinterhaupt gelangt; anastomosiert mit dem *N. occipitalis magnus* und dem *N. auricularis profund* vom *N. facialis*.

6. *N. auricularis magnus*, welcher etwa in der Mitte des hinteren Randes des *M. sternocleidomastoideus* hervorkommt, über diesen Muskel gegen die *Gland. parotis* emporsteigt und sich in einen *R. auricularis* und einen *mastoideus* teilt.

7. *N. cutaneus colli* umgreift den *M. sternocleidomastoideus* von hinten nach vorne und erzeugt den *R. cutaneus colli medius;* dieser geht mit der *V. jugul. externa* und verbindet sich mit dem *R. cutaneus colli* vom *N. facialis*. Beide versorgen Haut und *Platysma*

8. Die *Nervi supraclaviculares*, 3—4 an Zahl, geben zum Schlüsselbein herab und innervieren die Haut der vorderen Brust- und Schultergegend.

9. Der Zwerchfellsnerv, *N. phrenicus*, kommt aus der vierten, wohl auch der dritten Schlinge, geht vor dem *M. scalenus anterior* zur oberen Brustöffnung und anastomosiert mit dem *Plexus brachialis*, mit dem mittleren und unteren *Ganglion sympathicum*. Zwischen *V. anonyma* und *Art. subclavia* gelangt er in den Brustraum und läuft zwischen *Pericardium* und *Pleura* zum *Diaphragma*, dessen *Pars costalis* und *Pars lumbalis* er versorgt.

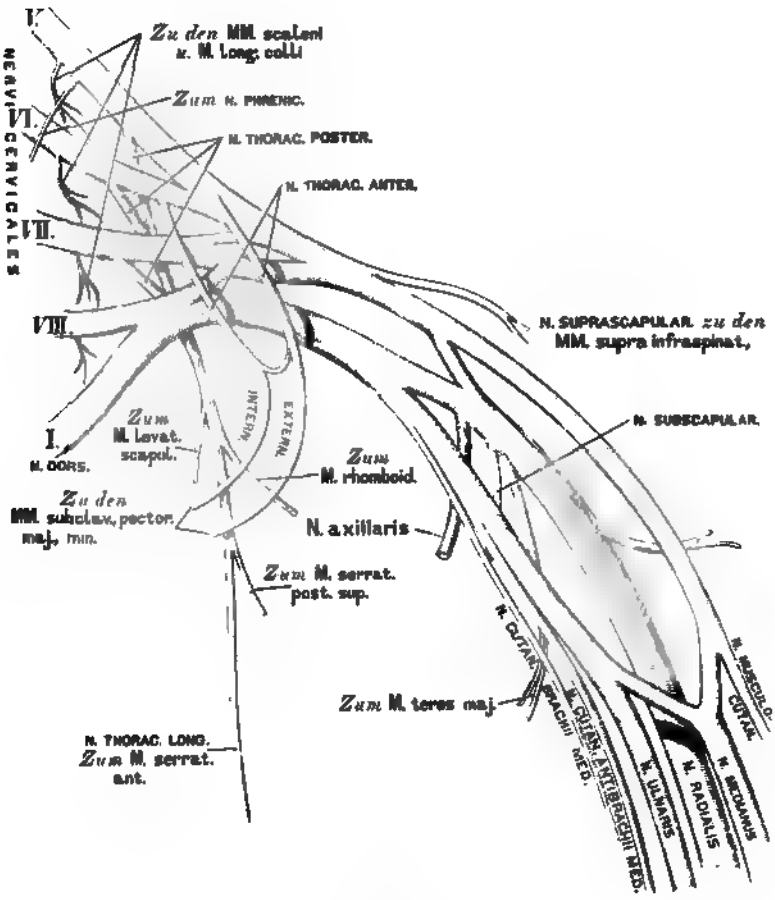

Fig. 888. Schema der *Pars supra- et infraclavicularis* des Armnervengeflechtes.

Die vorderen Zweige der vier unteren, starken Halsnerven erzeugen mit dem ersten Brustnerven den *Plexus brachialis*, die hinteren Zweige gehen zu den tiefen Muskeln und zur Haut des Nackens. Der *Plexus brachialis* wird eingeteilt in eine *Pars supraclavicularis* und *Pars infraclavicularis*. Erstere liegt in der *Fossa supraclavicularis* und ihre Zweige sind, nebst den für die *Mm. scaleni* und den *M. longus colli* bestimmten, folgende:

1. Die *Nervi thoracales anteriores et posteriores;*
2. der *N. suprascapularis;*
3. die *Rami subscapulares.*

Die von diesen Nerven versorgten Muskeln sind in obigem Schema ersichtlich gemacht.

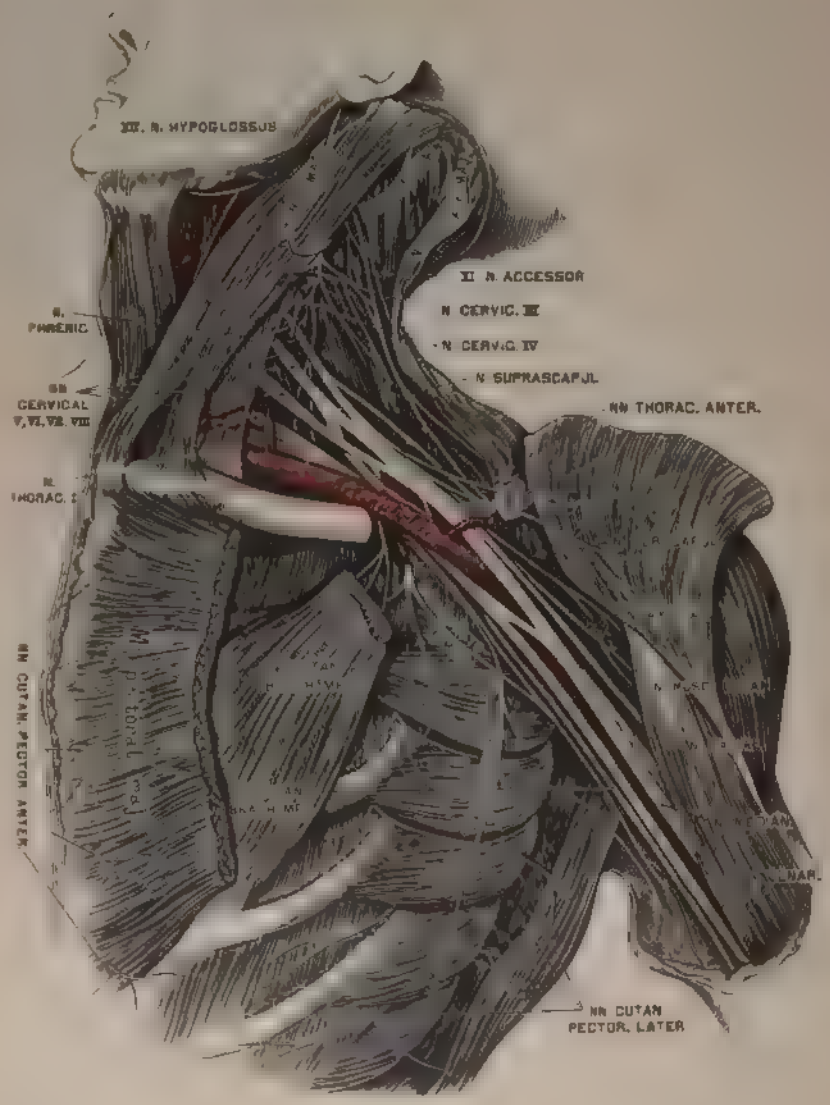

Fig. 889. Die tiefen Nerven des Halses, *Plexus brachialis*.

Fig. 890. Die Hautnerven der oberen Extremität an der Beugeseite.

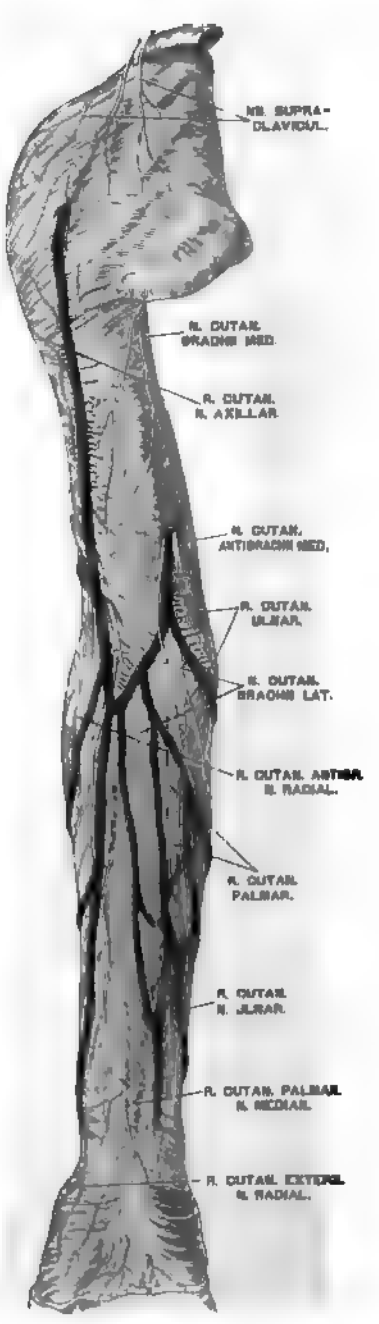

Die *Pars infraclavicularis* des *Plexus brachialis* umfaßt die *Art. axillaris* mit drei Bündeln, an der äußeren, inneren und hinteren Seite, *Fasciculus lateralis, medialis et posterior*. Sie erzeugt folgende Äste:

1. *N. cutaneus brachii medialis*, aus dem VIII. Hals- und dem I. Brustnerven, geht hinter der *V. axillaris* herab, verbindet sich mit einem Aste des II. Brustnerven, dem *N. intercostohumeralis*, durchbricht die Oberarmfaszie an der Innenfläche des Oberarmes und verästigt sich als Hautnerv bis herab zum Ellbogengelenke.

2. *N. cutaneus antibrachii medialis*, hauptsächlich aus dem I. Brustnerven, verläuft an der inneren Seite der *V. axillaris*, dann der *V. basilica*, durchbricht mit letzterer die Oberarmfaszie und teilt sich in einen *R. cutaneus palmaris* und *ulnaris*. Ersterer reicht bis zur Handwurzel herab, letzterer geht mit der *V. basilica* an die Ulnarseite des Vorderarmes und anastomosiert mit dem *R. dorsal nervi ulnaris*. Beide versorgen die Haut des Vorderarmes an dessen innerer und hinterer Fläche.

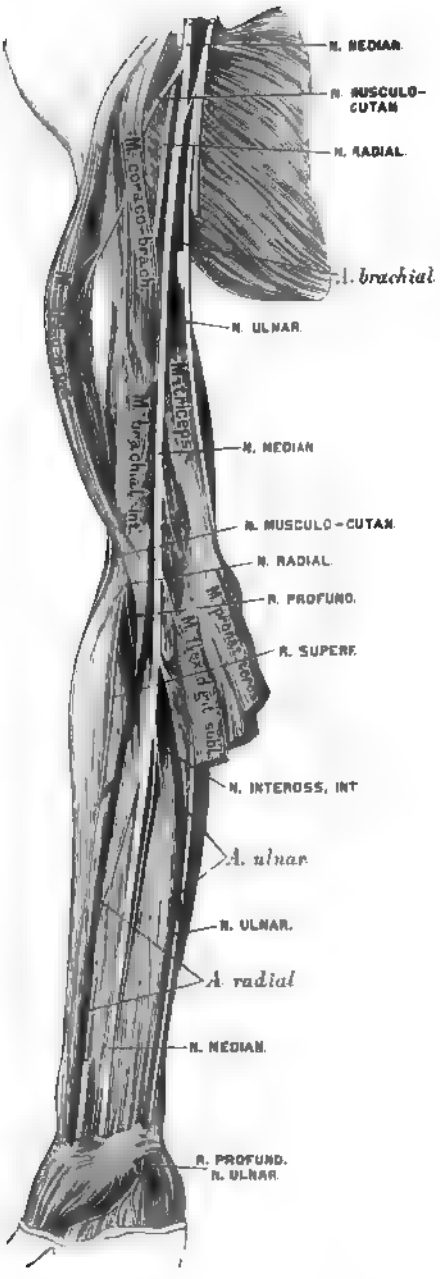

Fig. 891. Die Nerven an der Beugeseite der oberen Extremität.

3 *N. musculocutaneus*, entspringt meist aus dem *N. medianus*. Er durchbricht den *M. coracobrachialis*, gelangt zwischen *M. biceps* und *M. brachialis* zum Ellbogen, wo er die Oberarmfaszie durchbohrt, als *N. cutaneus antibrachii lateralis* die *V. cephalica* zum Handrücken begleitet und mit dem *R. dorsalis*, *Nervi radialis* anastomosiert. Er versorgt die genannten Muskeln und die Radialseite der Haut des Vorderarmes.

4. *N. axillaris*, umgreift mit der *Art. circumflexa posterior* den Humerus, versorgt die Kapsel des Schultergelenkes; mit einem Hautast die hintere Gegend der Schulter und des Oberarmes; mit Muskelzweigen den *M. teres minor* und *M. deltoideus* (siehe Fig. 894).

5. *N. medianus*, entspringt mit zwei Wurzeln, welche die *Art. axillaris* umfassen, aus dem *Plexus brachialis* (siehe Fig. 891). Er verläuft im *Sulcus bicipitalis medialis* an der vorderen Seite der *Art. brachialis*, oberhalb des Ellbogens an deren innerer Seite und unter dem *M. pronator teres* und dem *M. flexor carpi radialis* zur Mittellinie des Vorderarmes, wo er zwischen *M. flexor carpi radialis* und *M. flexor digitor. sublimis* liegt.

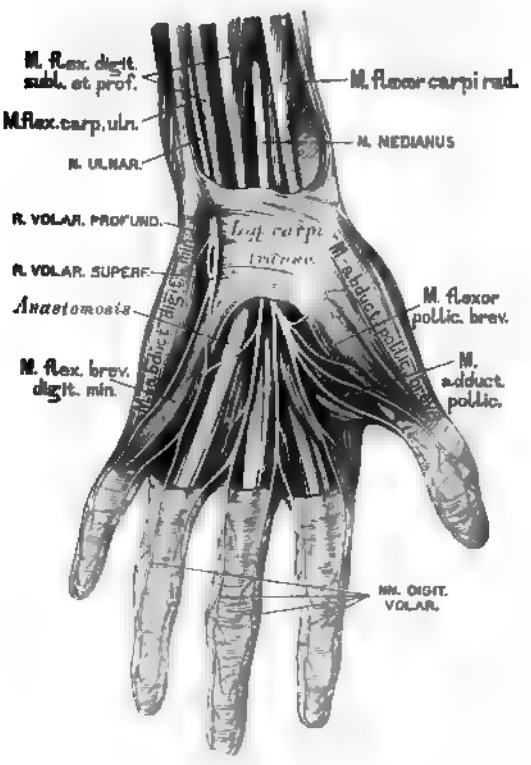

Fig. 892. Die Nerven an der Palmarseite der Hand.

Er gelangt mit den Sehnen des letzteren unter dem *Ligamentum carpi transversum* zur *Palma manus* und spaltet sich in vier *Nervi digitorum volares*. Der erste versorgt die kleinen Muskeln des Daumens und dessen Haut an der Radialseite; die anderen drei versorgen die ersten drei *Mm. lumbricales* und die Haut der einander zugekehrten Seiten des Daumens und der drei nächsten Finger. Anastomose mit dem *R. volaris* des *N. ulnaris*. Am Oberarm erzeugt der *N. medianus* keine Äste; am Vorderarm dagegen: Muskeläste für die Muskeln der Beugeseite (ohne *M. flexor carpi ulnaris*); dann einen Verbindungsast für den *N. cutaneus antibrachii lateralis*; ferner den *N. interosseus volaris*, welcher zum *M. pronator quadratus* herabzieht; endlich einen *N. cutaneus antibrachii palmaris* (siehe Fig. 891 u. 892).

6. *N. ulnaris*, hauptsächlich aus dem VIII. Hals- und I. Brustnerven entstanden, liegt zuerst an der Innenseite der *Art.* und *V. axillaris*, durchbricht das *Ligamentum intermusculare mediale*, gelangt zwischen *Epicondylus humeri medialis* und *Olecranon*, durchbohrt den *M. flexor carpi ulnaris*, verläuft zwischen diesem und dem *M. flexor digitorum profundus* und geht an der Innenseite der *Art. ulnaris* zur Handwurzel. Er versorgt die genannten Muskeln und mit einem Hautast die innere Seite des Vorderarmes. Über der Handwurzel zerfällt er in einen *R. dorsalis* und einen *R. volaris manus*.

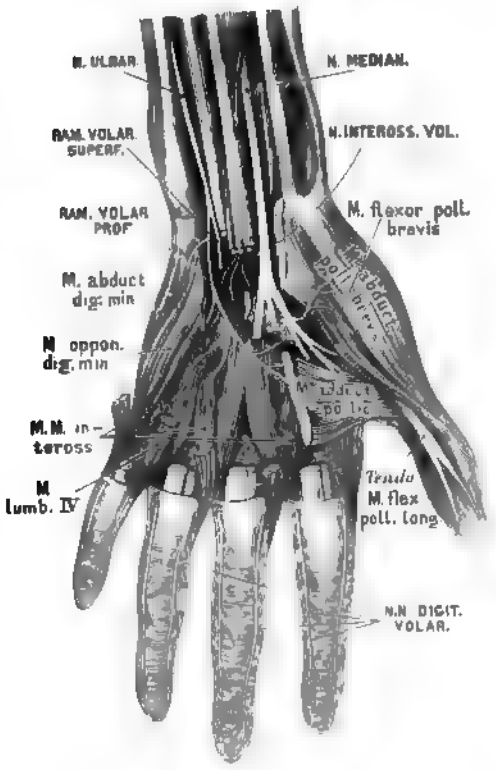

Fig. 893. Die Nerven an der Palmarseite der Hand.

Der *R. dorsalis* geht zum Handrücken, durchbohrt die Faszie und teilt sich in fünf *Nervi digitales dorsales*, welche die beiden Seiten des kleinen und Ringfingers und die Ulnarseite des Mittelfingers, sämtliche nur bis zur II. Phalanx versorgen. Der *R. volaris* geht neben dem *Os pisiforme* über dem *Lig. carpi transversum* zur Hohlhand und spaltet sich in einen *R. superficialis* und einen *R. profundus*. Der erstere sendet Äste zu den Fingern, die der *N. medianus* nicht versorgt; der letztere innerviert die Muskeln des kleinen Fingers, die *Mm. interossei*, den *M. lumbricalis IV*, *Adductor pollicis*.

7. *N. radialis* (Fig. 894), der stärkste Zweig des *Plexus brachialis*, entsteht aus den drei unteren Halsnerven. Anfangs hinter der *A. axillaris* gelegen, verläuft er zwischen dem mittleren und dem kurzen Kopfe des *M. triceps*, um die hintere Seite des Oberarmbeines nach außen, und gelangt zwischen *M. brachialis* und Ursprung des *M. brachioradialis*, indem er die genannten Muskeln innerviert. Er schickt Hautäste zur inneren und zur Streckseite des Ober- und Vorderarmes. Vor dem *Epicondyl. humeri lat.* teilt er sich in zwei Zweige:

a) Der tiefliegende Zweig geht durch den *M. supinator* zur Außenseite des Vorderarmes, versorgt hier die Muskeln und sendet den *N. interosseus antibrachii dorsalis* bis zur Kapsel des Handgelenkes;

b) der hochliegende Zweig geht mit der *Art. radialis*, dann zwischen Sehne des *M. brachioradialis* und *Extens. carp. radialis longus* zum Handrücken und spaltet sich in zwei Äste, deren schwächerer die Radialseite des Daumens versorgt, während der stärkere die vom *N. ulnaris* freigelassenen Finger beteiligt.

Fig. 894. Die Nerven an der Streckseite der oberen Extremität.

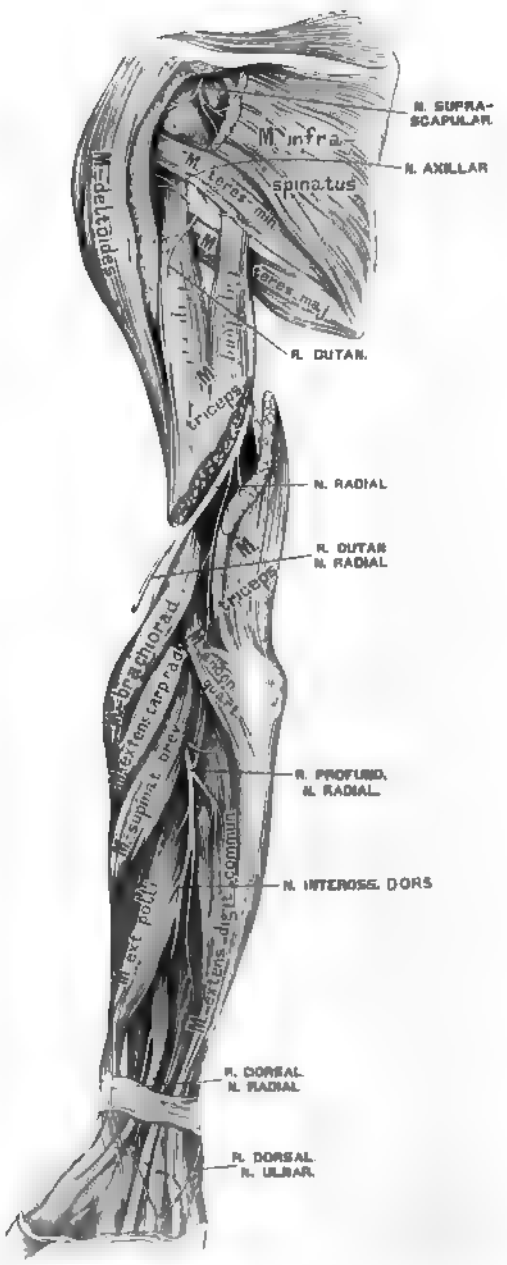

Von den zwölf Brust- oder Rückennerven *(Nervi thoracales)* kommt der erste durch das *Foramen intervertebrale* zwischen I. und II. Brustwirbel, der zwölfte zwischen letztem Brust- und erstem Lendenwirbel hervor. Unmittelbar nach dem Austritte teilen sie sich in stärkere vordere und schwächere hintere Äste. Die hinteren Äste zerfallen in einen inneren und einen äußeren Zweig; beide versorgen die Muskeln und die Haut des Rückens. Die vorderen Äste verlaufen in den entsprechenden Zwischenrippenräumen als *Nervi intercostales*, deren jeder einen *N. cutaneus pectoralis lateralis* erzeugt. Die oberen sechs Lateralnerven spalten sich wieder in vordere und hintere Zweige als *Nervi cutanei laterales pectorales anteriores et posteriores;* erstere zur Haut der Brustdrüse und zur Drüse, letztere zur Haut des Rückens.

Nach Abgabe der *Nervi cutanei pectorales laterales* ziehen die Interkostalnerven weiter nach vorne, versorgen die Zwischenrippenmuskeln, gehen am Brustbeinrande durch den *M. pectoralis major* und verlieren sich als *Nervi cutanei pectorales anteriores* in der Haut der Vorderfläche der Brust.

Die vorderen Zweige der sechs unteren *Nervi cutanei pectorales laterales* gehen zur vorderen Bauchwand, die hinteren zur Rückenhaut als *Nervi cutanei laterales abdominales anteriores et posteriores.*

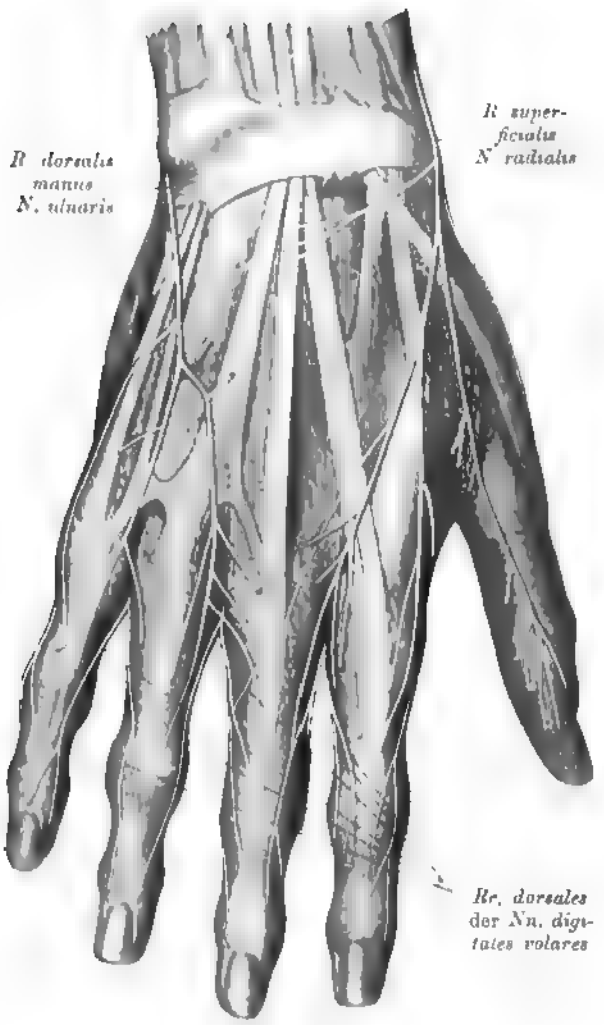

Fig. 895. Die Nerven an der Dorsalseite der Hand.

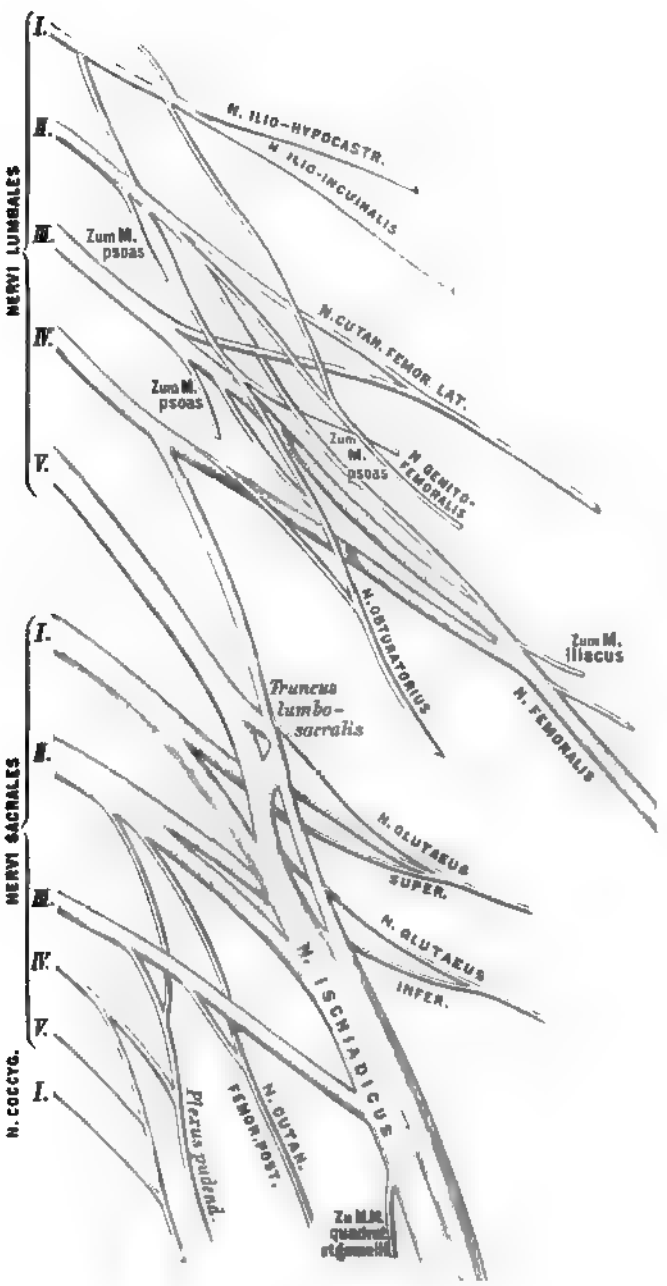

Fig. 896. Schema der Verzweigung des *Plexus lumbosacralis*.

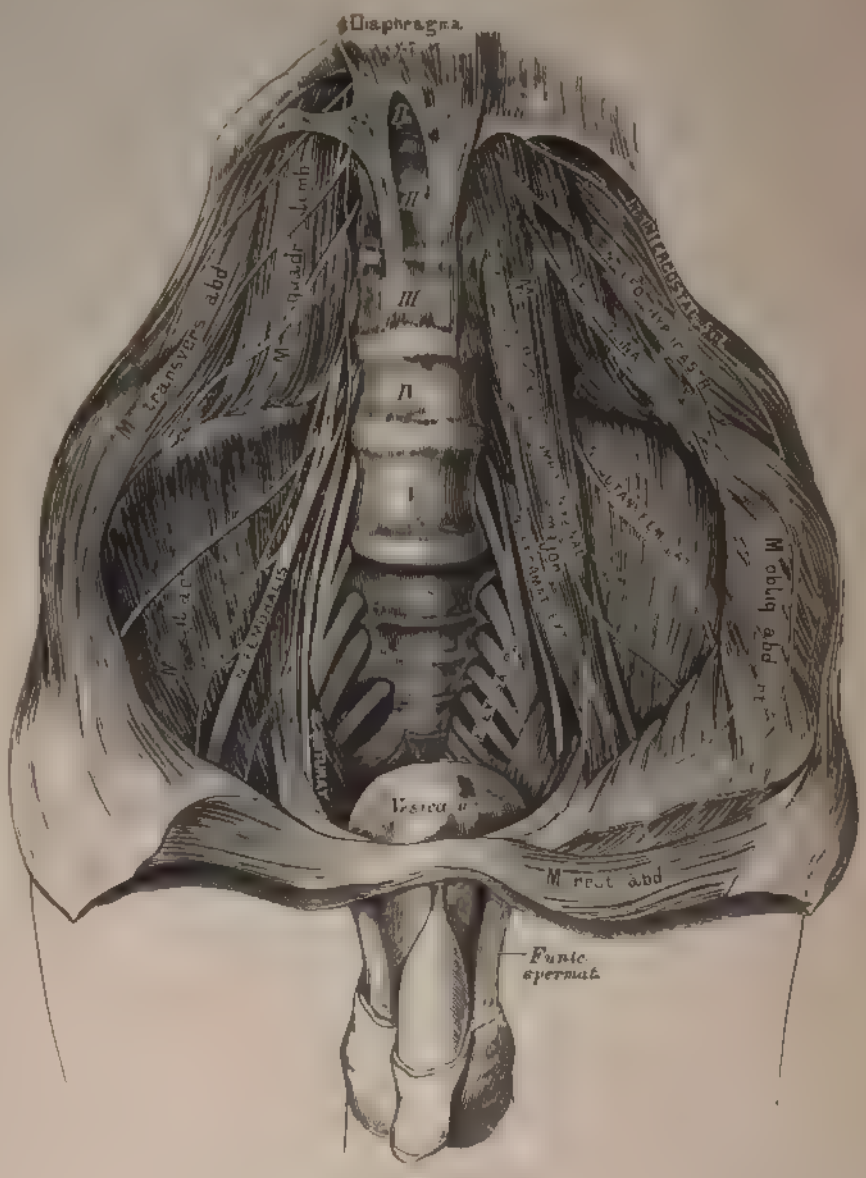

Fig. 897. Die Äste des *Plexus lumbalis*.

Fig. 898. Die Hautnerven an der vorderen Fläche der unteren Extremität.

Von den fünf Lendennerven, *Nervi lumbales*, kommt der erste aus dem *Foramen intervertebrale* zwischen I. und II. Lendenwirbel, der letzte zwischen V. Lendenwirbel und Kreuzbein hervor. Ihre hinteren, schwächeren Äste ziehen zu den Wirbelsäulenmuskeln und zur Haut der Lenden- und Gesäßgegend. Die starken vorderen Äste erzeugen den *Plexus lumbalis*, aus welchem folgende Äste stammen:

1. Der *N. iliohypogastricus*, gemischt, vom I *N. lumbalis*, versorgt die *Mm. transversus abdominis, obliquus internus*. Er teilt sich über der *Crista ossis ilei* in zwei Endzweige, den *R. iliacus* zum Gesäß und den *R. hypogastricus* zur *Regio hypogastrica*.

2 Der *N. ilioinguinalis*, sensitiv, gleichfalls vom I. *N. lumbalis*, durchbohrt über dem Poupartschen Bande den *M. transversus abdominis*, gelangt in den Leistenkanal und endet in der Haut der Schamfugengegend mit den *Nervi scrotales et labiales anteriores*.

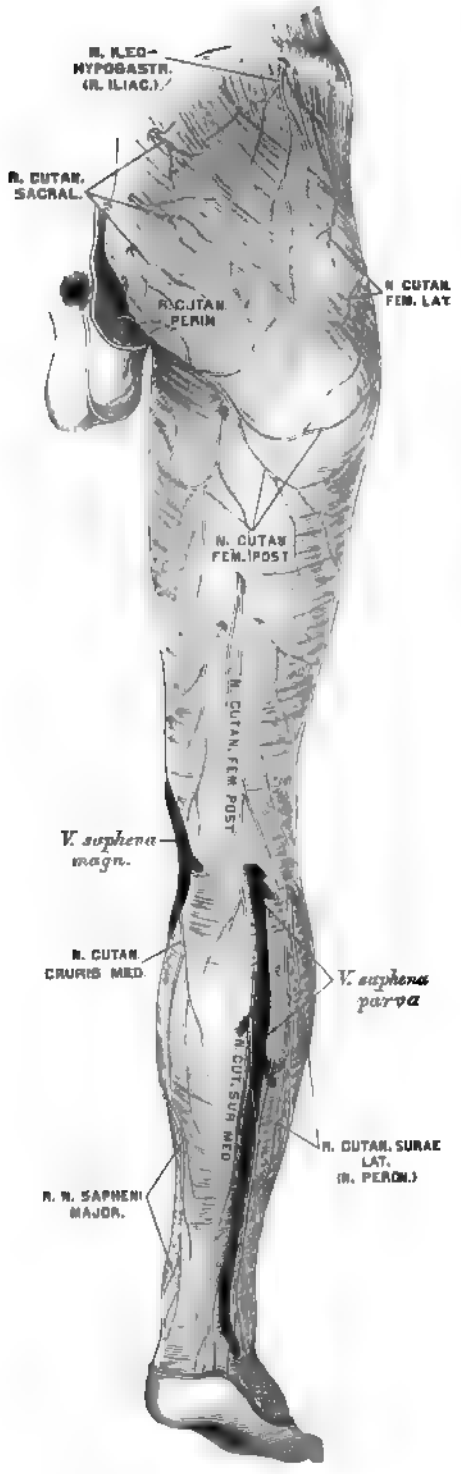

Fig. 899. Die Hautnerven an der hinteren Fläche der unteren Extremität.

3. Der *N. genitofemoralis*, gemischt, aus dem II. Lendennerven, teilt sich in den *N. spermaticus externus*, welcher sich zum Samenstrang gesellt, den *M. cremaster* und die *Tunica dartos* versorgt, und den *N. lumboinguinalis* zur Haut des Oberschenkels.

4. Der *N. cutaneus femoris lateralis* aus dem II. und III. Lendennerven, durchbricht die *Fascia lata* unter dem oberen Darmbeinstachel und verästelt sich an der äußeren Seite des Oberschenkels bis zum Knie herab.

5. Der *N. obturatorius* aus dem II., III. und IV. Lendennerven, durchzieht den *Canalis obturatorius*, versorgt den *M. obturator externus* und spaltet sich in einen vorderen und einen hinteren Ast. Der hintere Ast geht zum *M. obturator externus* und *M. adductor magnus*; der vordere Ast zum *M. gracilis*, *M. adductor longus et brevis*, durchbohrt dann die *Fascia lata* und verzweigt sich an der Innenseite des Oberschenkels bis herab zum Kniegelenke.

Fig. 900. Der *Nervus femoralis.*

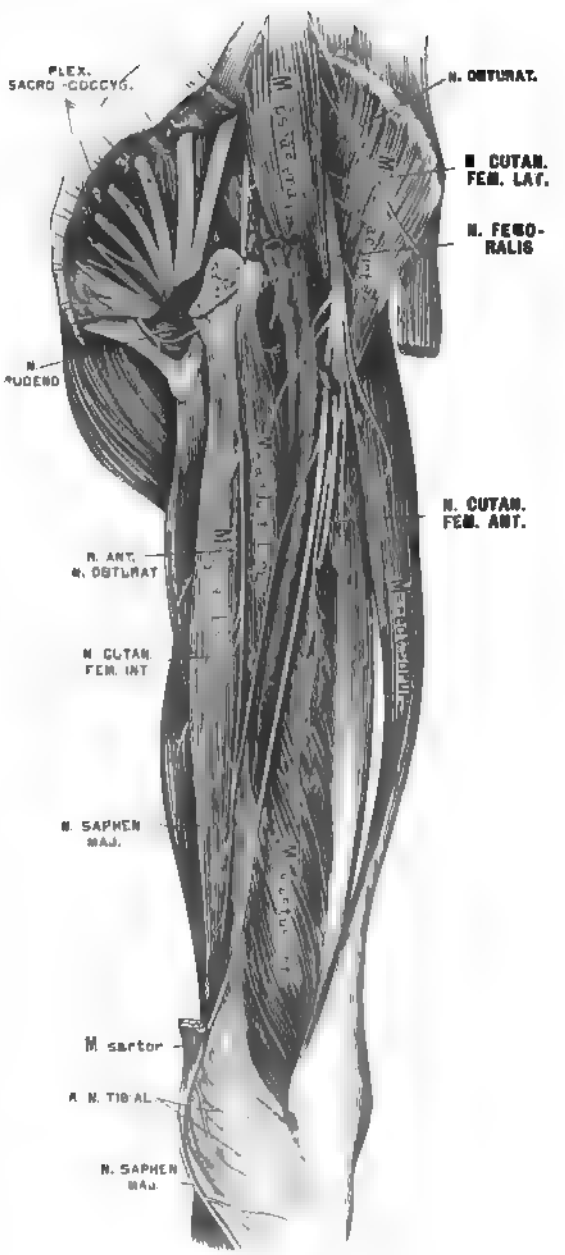

6. Der *N. femoralis*, aus der I, II. und III. Lendenschlinge, der stärkste des *Plexus lumbalis*. Er zieht zwischen *M. psoas* und *M. iliacus internus* durch die *Lacuna muscularis* zum Oberschenkel und teilt sich in Haut- und Muskeläste. Erstere sind:

a) Die *Rami cutanei femoris anteriores*, durchbohren den *M. sartorius* und gehen zur Mitte der Vorderfläche des Oberschenkels.

Ein medialer Ast durchbohrt die *Fascia lata* in der Mitte des Oberschenkels, verbindet sich mit dem vorderen Aste des *N. obturatorius* und geht zur Innenseite des Oberschenkels.

b) Der *N. saphenus* zieht mit der *Art. femoralis* bis zum Schlitz in der Adduktorsehne, gelangt dann zwischen *M. vastus medialis* und *M. adductor magnus* zur Innenseite des Kniegelenkes. Hinter der Sartoriussehne geht er durch die *Fascia lata* und begleitet die *Vena saphena magna* zum Fuße. Er gibt den *N. cutaneus cruris medialis* zur inneren

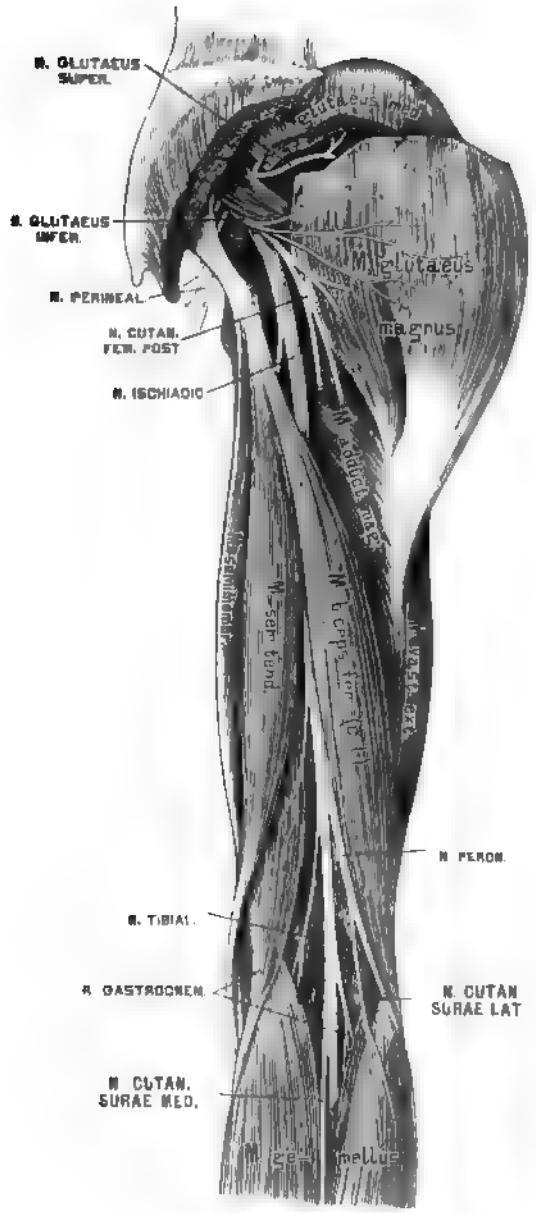

Fig. 901. Der *Nervus ischiadicus.*

Wadengegend, gelangt an den inneren Fußrand, wo er die Haut versorgt und mit dem *N. cutan. pedis dorsalis medialis* anastomosiert.

Die Muskeläste des *N. femoralis (Rami musculares)* innervieren die Muskeln am vorderen Umfange des Oberschenkels (ohne Adduktoren und *M. gracilis)*.

Die fünf Kreuznerven, *Nervi sacrales*, sind die stärksten unter den Rückenmarksnerven, der einfache *N. coccygeus* hingegen der schwächste. Die hinteren Äste dieser Nerven treten durch die *Foramina sacralia posteriora* und den *Hiatus sacrococcygeus*, verbinden sich zum *Plexus sacralis posterior*, welcher Hautnerven für die Kreuz- und Steißbeingegend liefert. Die starken vorderen Äste, durch die *Foramina sacralia anteriora* und das *Foramen sacrococcygeum* hervortretend, bilden den *Plexus sacrococcygeus*.

Fig. 902. Der *Nervus peronaeus*.

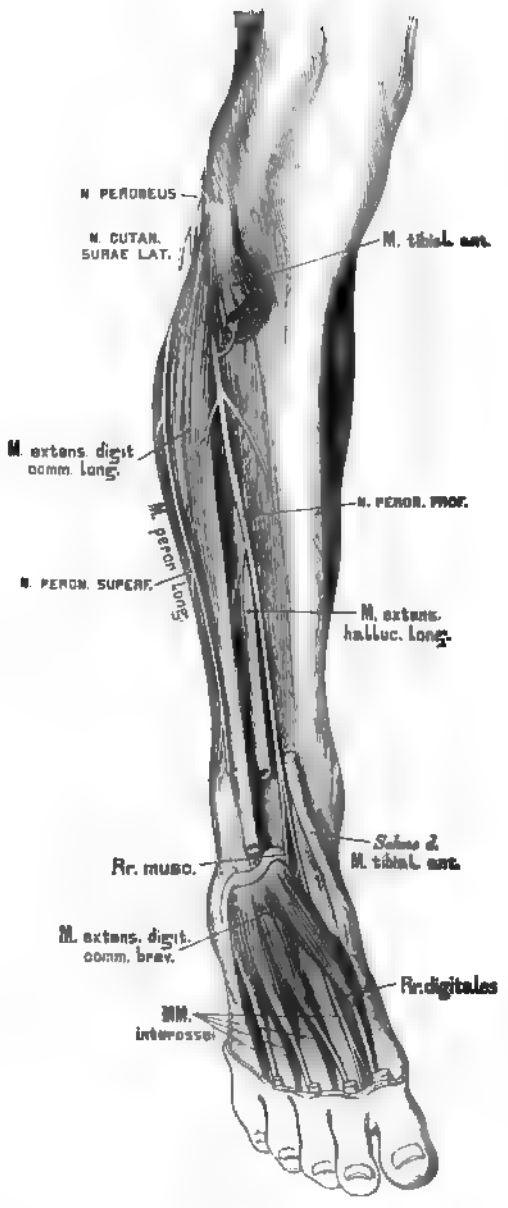

Der *Plexus sacrococcygeus* zerfällt in den *Plexus ischiadicus, pudendus* und *coccygeus*. Der *Plexus ischiadicus* erzeugt folgende Äste außerhalb des Beckens (innerhalb desselben versorgt er den *M. piriformis* und *M. obturator internus*):

1. Der *N. glutaeus superior*, welcher am oberen Rande des *M. piriformis* durch das *Foramen ischiadicum majus* zum *M. glutaeus medius, minimus* und zum *M. tensor fasciae latae* gelangt.

2. Der *N. glutaeus inferior* zieht unter dem *M. piriformis* durch das *Foramen ischiadicum majus* zum *M. glutaeus magnus*.

3. Der *N. cutaneus femoris posterior* geht gleichfalls unter dem *M. piriformis* zum Gesäß, um seine Zweige teils über den unteren Rand des *M glutaeus magnus* zur Haut der Hinterbacke, teils zur hinteren Seite des Oberschenkels zu senden.

4. Der *N. ischiadicus* zieht unter dem *M. piriformis* durch das *Foramen ischiadicum majus* zum Gesäß, versorgt die *Mm. gemelli, obturator internus, quadratus femoris* und gelangt zwischen *Trochanter major* und *Tuber ischiadicum* zur hinteren Seite des Oberschenkels.

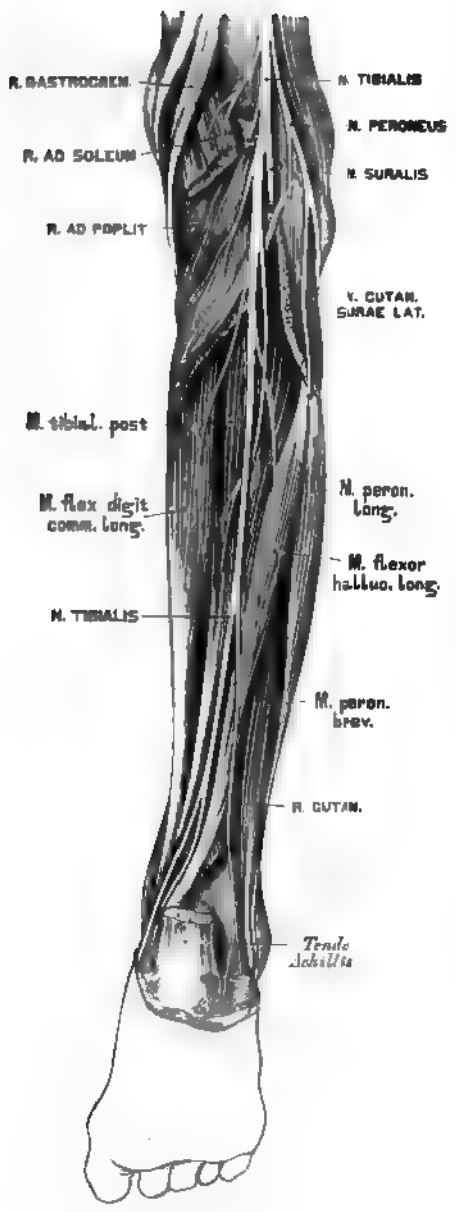

Fig. 903. Der *Nervus tibialis.*

Der *N. ischiadicus* teilt sich in wechselnder Höhe in zwei Zweige, in den *N. peronaeus* und in den *N. tibialis.*

1. Der *N. peronaeus* sendet auf seinem Wege gegen das Köpfchen des Wadenbeins Zweige zur Kniegelenkkapsel und den *N. cutaneus surae lateralis* zur Haut. Er spaltet sich dann in einen oberflächlichen und tiefen Ast.

a) Der *N. peronaeus superficialis* verläuft zwischen den *Mm. peronei* und *extensor digit. pedis longus*, durchbricht die *Fascia cruris* und teilt sich schließlich in einen *N. cutaneus dorsalis intermedius*, der sich mit dem *N. suralis*, und in einen *N. cutaneus pedis dorsalis medialis*, der sich mit dem *N. saphenus* verbindet. Sie erzeugen sieben Zehenrückennerven.

b) Der *N. peronaeus profundus* kommt auf die Vorderfläche des *Lig. interosseum*, versorgt die hier befindlichen Muskeln, geht zuerst in Begleitung der *Art. tibialis anterior*, kreuzt dann dieselbe und gelangt zum Sprunggelenk, von da zum Fußrücken. Er endet mit einem äußeren Ast für den *M. extensor digit. brevis* und einem inneren Ast, welcher, mit dem

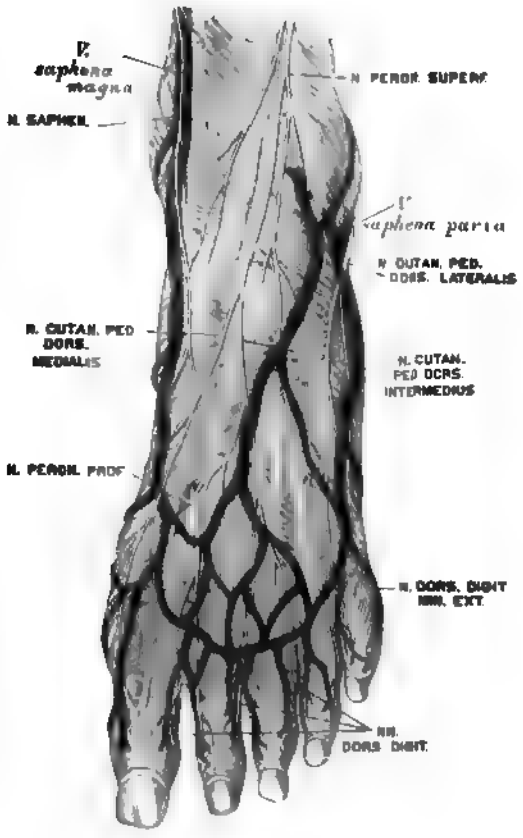

Fig. 904. Die Nerven am Fußrücken.

N. cutaneus pedis dorsalis intermedius verbunden, die einander zugekehrten Seiten der großen und der zweiten Zehe innerviert.

2. Der *N. tibialis* verläuft in der Mittellinie der *Fossa poplitea*, dann zwischen beiden *Gastrocnemius*-Köpfen und unter dem *M. soleus*. Er begleitet die *Art. tibialis posterior* hinter dem *M. tibialis posterior* und gelangt zur Sohle, wo er in einen *R. plantaris lateralis et medialis* zerfällt.

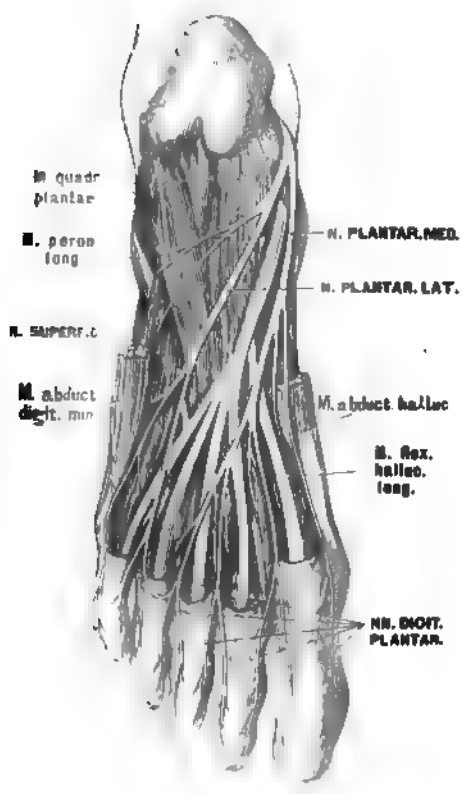

Fig. 905. Die beiden *Nervi plantares.*

In diesem Verlaufe sendet er den *N. cutaneus surae medialis* ab, welcher, nachdem er sich mit dem *N. cutaneus surae lateralis* (vom *N. peronaeus)* verbunden, am Unterschenkel *N. suralis,* am Fußrücken *N. cutaneus dorsalis lateralis* heißt.

Ferner Muskelzweige zum *M. gastrocnemius, M. soleus* und zu den tiefliegenden Muskeln der Wade.

Der *N. plantaris medialis* liegt zwischen *M. abductor hallucis* und *M. flexor digitorum brevis;* er spaltet sich in sieben *Nervi digitales plantares* zu beiden Seiten der drei ersten Zehen und zur Innenseite der vierten Zehe.

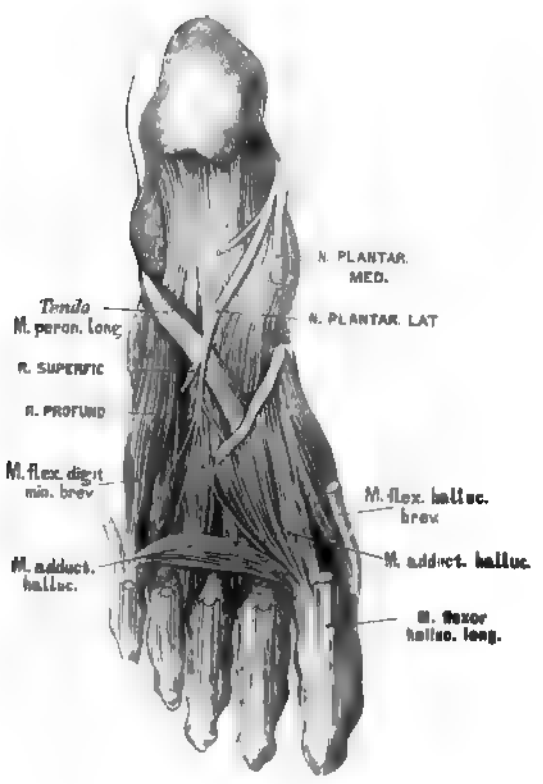

Fig. 906. Der tiefe Zweig des *Nervus plantaris lateralis.*

Der *N plantaris lateralis* liegt zwischen *M. flexor digitorum brevis* und *M. quadratus plantae* und teilt sich in einen hoch- und tiefliegenden Zweig. Der erstere erzeugt die drei *Nervi digitales plantares* für die kleine und die Außenseite der vierten Zehe; hier befindet sich die Anastomose mit dem *N. plantaris medialis*. Der tiefliegende Zweig geht in Begleitung des *Arcus plantaris profundus* und versorgt die Kleinzehenmuskeln, die Zwischenknochenmuskeln und den *M. adductor hallucis*.

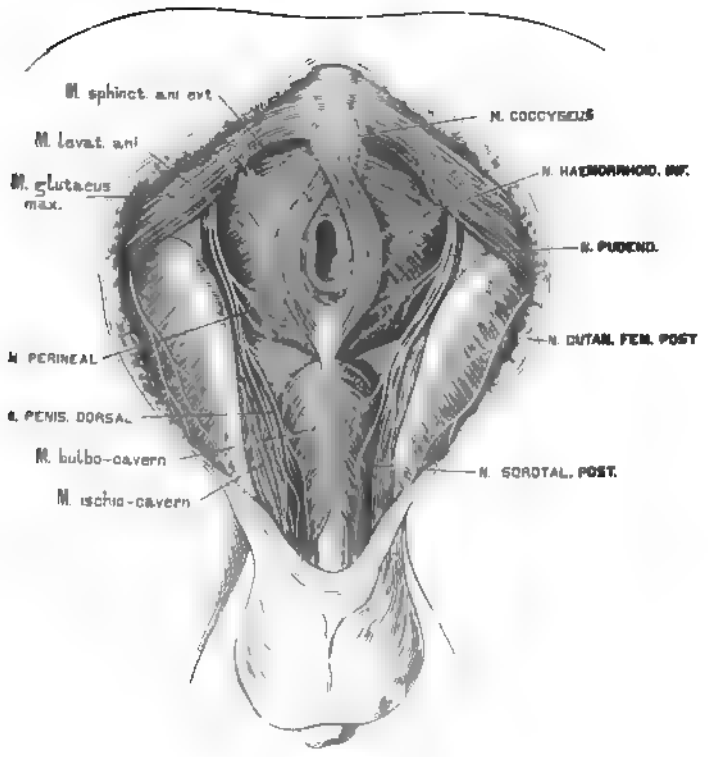

Fig. 907. Die Äste des *Plexus pudendus.*

Der *Plexus pudendus,* am unteren Rande des *M. piriformis* gelegen, gibt folgende Äste ab:

a) Den *N. haemorrhoidalis medius et inferior,* die, selbst geflechtartig und mit den sympathischen Beckengeflechten vielfach verbunden, den Blasengrund, die Scheide, den *M. levator* und *sphincter ani ext. et int.* innervieren.

b) Der *N. pudendus* gelangt durch das *Foramen ischiad. majus* aus dem Becken, dann durch das *For. ischiad. minus* in die *Fossa ischiorectalis* und endet mit zwei Zweigen:

Der *N. perinealis* zieht zum Mittelfleisch und ist bestimmt für die Haut desselben, für die *Mm. transversi perin., bulbocavernosus, sphincter ani ext.,* endlich für den Hodensack *(Nervi scrotales posteriores);* beim Weibe für die Schamlippen und das *Vestibulum vaginae (Nervi labiales posteriores)*

Der *N. dorsalis penis* geht zum *M. bulbo-* und *ischiocavernosus* unter der Schamfuge, von da auf den *Penis;* beim Weibe zur *Clitoris.*

Der *Plexus coccygeus* endet im *M. sphincter ani ext., levator ani* und in der Haut des *Anus, Nervi anococcygei.*

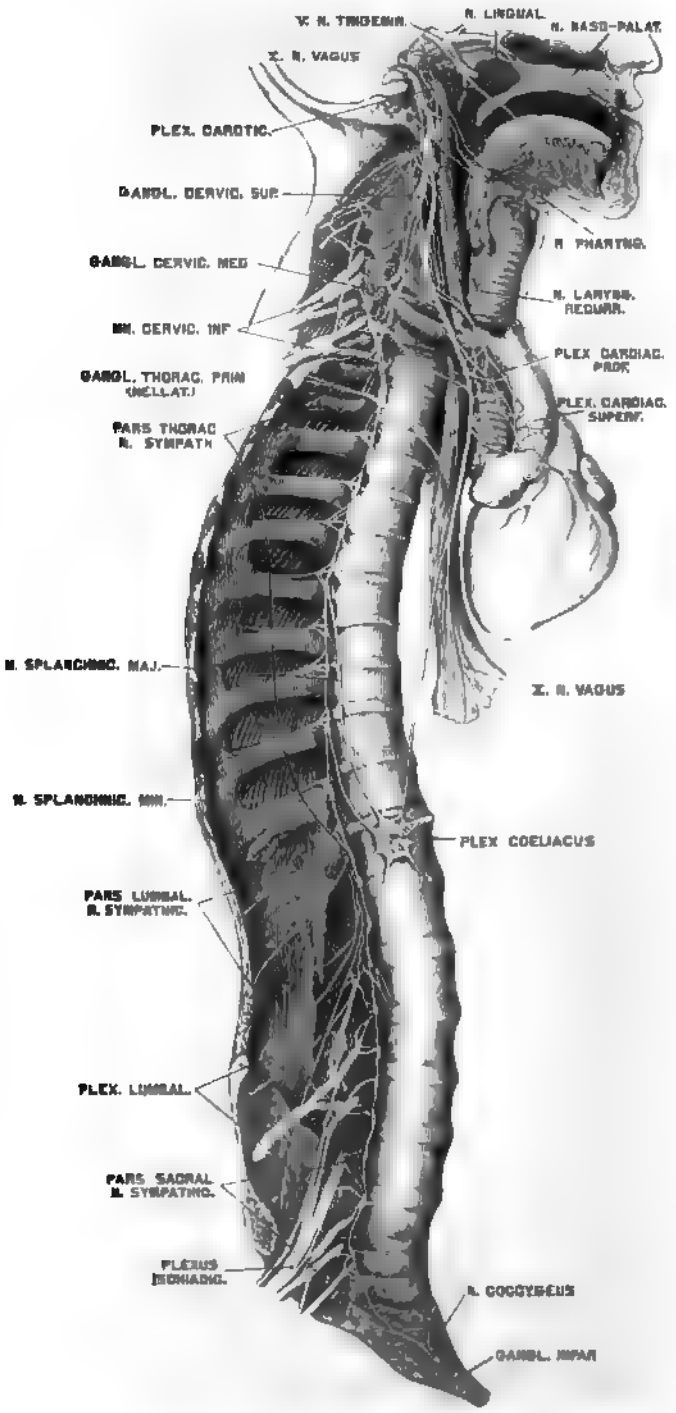

Fig. 908. Der rechte Grenzstrang des *Nervus sympathicus*.

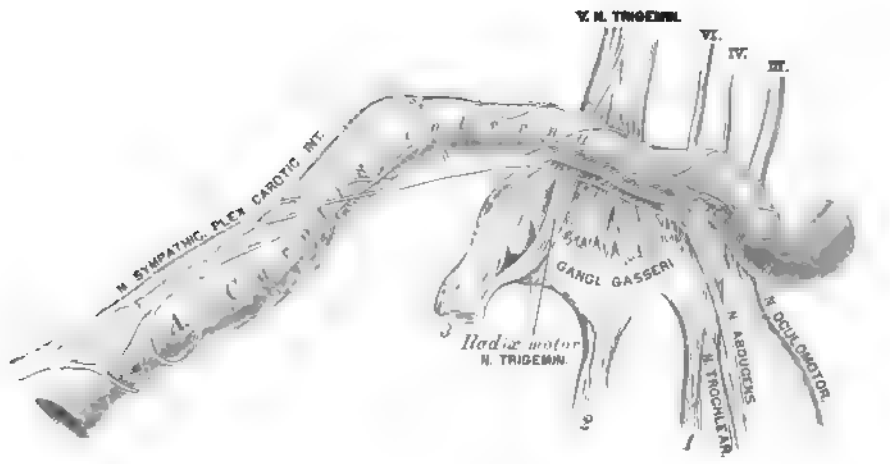

Fig. 909. Die Verbindung des *Plexus caroticus* mit einigen Gehirnnerven. Nach Rüdinger.

Der *N. sympathicus* besteht aus zwei symmetrischen Grenzsträngen, welche mit Ganglien versehen sind, und aus einer Anzahl von Geflechten.

Die *Pars cervicalis n. sympathici* ist mit drei Ganglien ausgestattet. Das obere ist das größte, das mittlere fehlt bisweilen, das untere ist häufig mit dem ersten Brustknoten verschmolzen. Aus dem letzteren stammt der *N. cardiacus inferior* zum Herznervengeflechte, aus dem mittleren der *N. cardiacus medius*.

Die *Pars thoracalis n. sympathici* besitzt elf *Ganglia thoracica*, welche unter sich und mit den *Nn. intercostales* verbunden sind; sie verstärken die Brustgeflechte. Der erste Brustknoten erzeugt den *N. cardiacus inferior* zum Herznervengeflecht. Die beiden *Nn. splanchnici* gehen zu den Geflechten der Bauchhöhle.

Die *Pars abdominalis et pelvina n. sympathici* besitzt vier oder fünf *Ganglia lumbalia* und ebensoviele *Ganglia sacralia*, die mit den entsprechenden *Nn. lumbales* respektive *sacrales* zusammenhängen. Sie versorgen die Geflechte der Bauchhöhle, die *Ganglia sacralia*, überdies den *Plexus hypogastr.* Beide Grenzstränge vereinigen sich am Steißbein zum *Ganglion coccygeum impar*.

Die Geflechte des *Sympathicus* werden nicht nur von sympathischen, sondern auch von Gehirn- und Rückenmarksnerven hergestellt. Die Kopfgeflechte sind: der *Plexus caroticus internus* (heißt im *Sinus cavernosus: Plexus cavernosus*) und der *Plexus caroticus externus*.

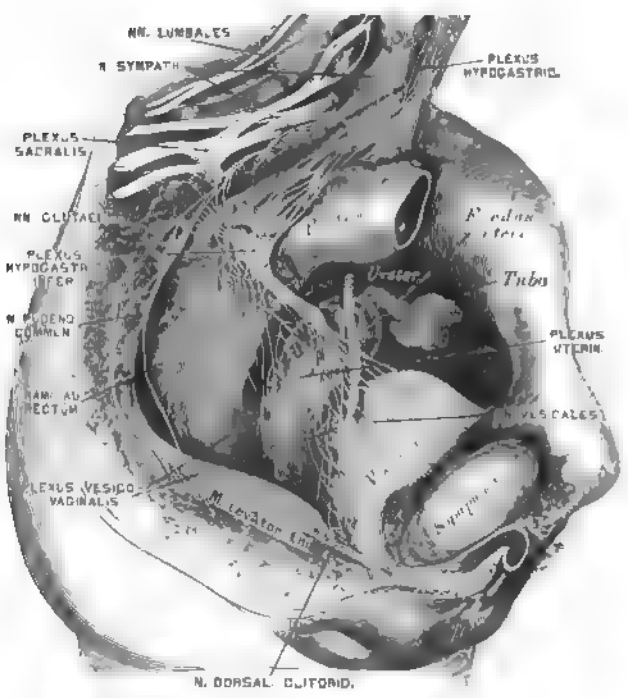

Fig. 910. Die Beckengeflechte des *Nervus sympathicus* beim Weibe.

Die Halsgeflechte umgeben die Arterien des Halses als *Plexus laryngeus, thyreoideus inferior* und *vertebralis.*

Die Brustgeflechte gehören teils dem Gefäßsystem an: *Plexus cardiacus* und *aorticus,* teils den Lungen und der Speiseröhre: *Plexus pulmonalis* und *oesophageus.*

Die Bauch- und Beckengeflechte sind: *Plexus coeliacus,* das größte und reichste Geflecht (dicht unter und vor dem *Hiatus aorticus* gelegen), an welchem auch die aus der Brusthöhle kommenden beiden *Nn. splanchnici* teilnehmen; *Plexus mesentericus superior* (unpaar); *Plexus renales, spermatici, mesentericus inferior; Plexus aorticus, abdominalis, hypogastrici,* aus welch letzteren beim Weibe der *Plexus uterinus* stammt.

Die Äste und Verbindungen des *N. sympathicus* sind aus Fig. 908—911 ersichtlich.

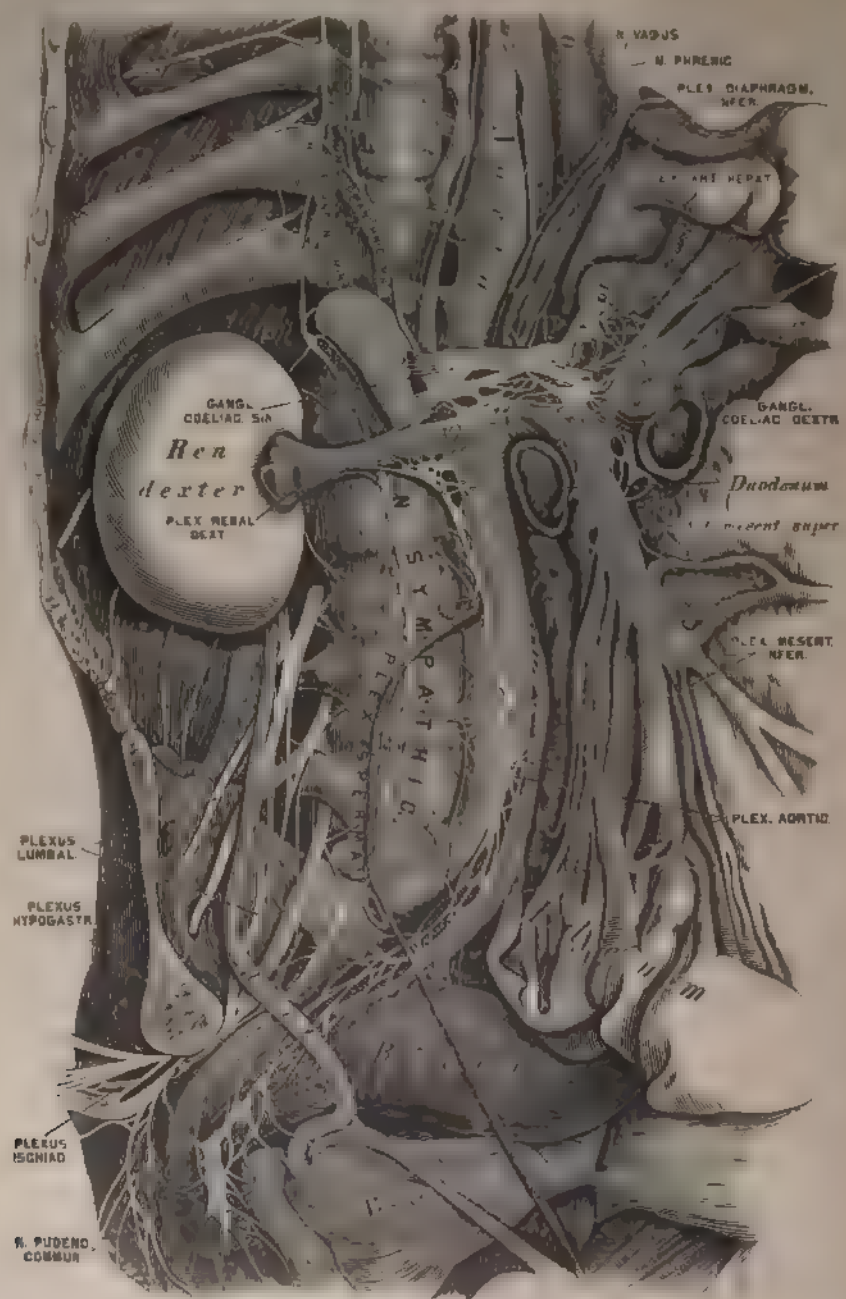

Fig. 911. Die Bauch- und Beckengeflechte des *Nervus sympathicus*.

Nach Rudinger.

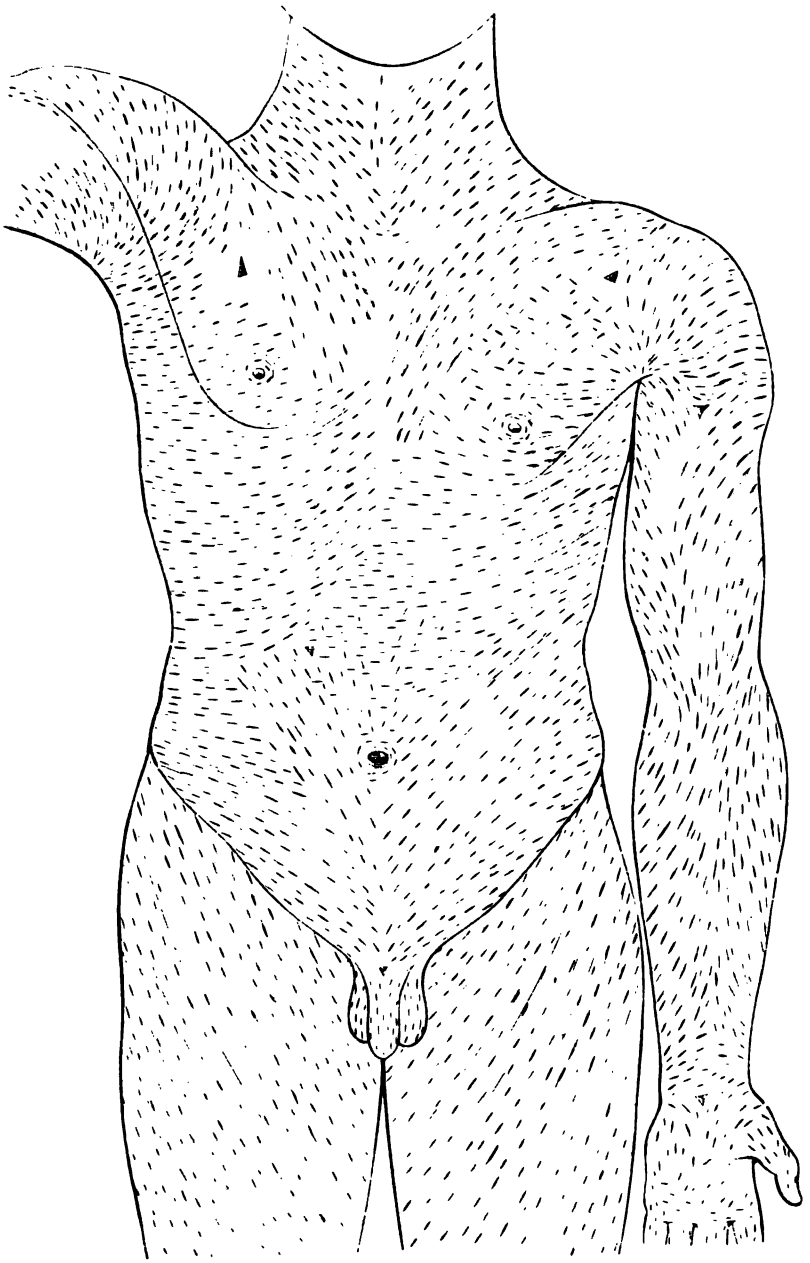

Fig. 912. Die Spaltrichtungen der Haut. Nach C. Langer.

Mit zylindrischen Instrumenten, z. B. einer Schusterahle, erzeugte Stiche in der Haut nehmen unmittelbar nach dem Zurückziehen des Instrumentes an den meisten Stellen eine Spaltform an. Die Spaltrichtungen entsprechen den Hauptrichtungen der Bindegewebsbündel der Haut.

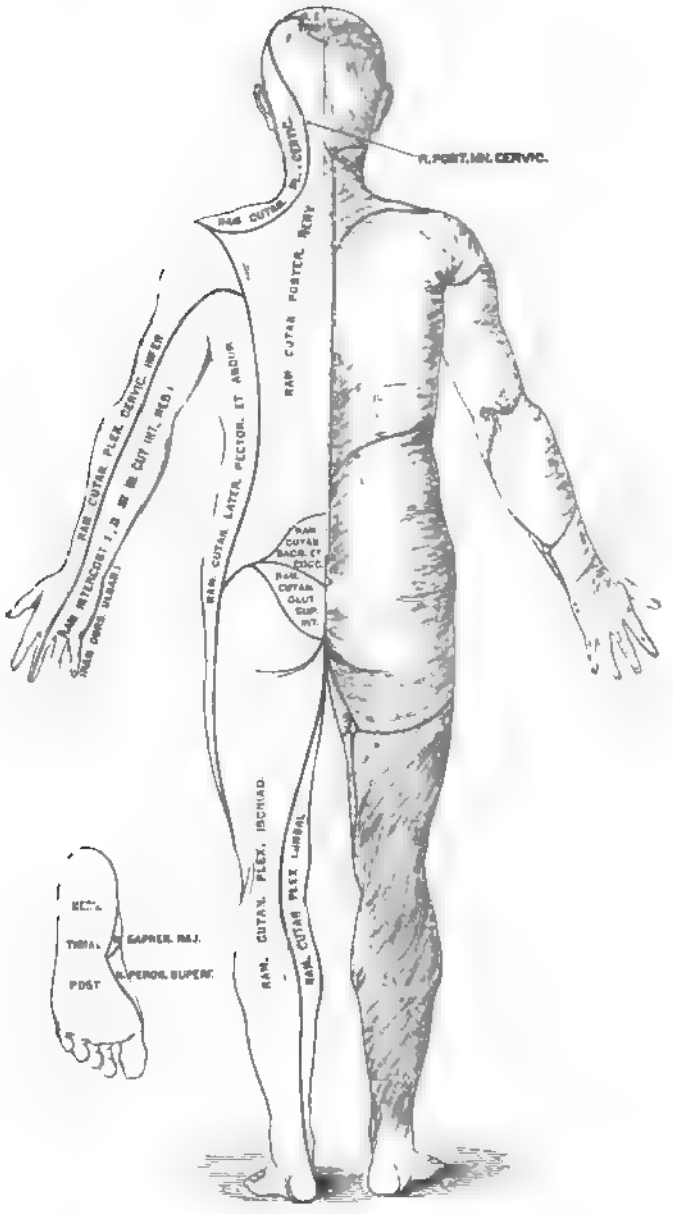

Fig. 913. Die Richtung der Haare und die Verästelungsbezirke der Hautnerven. Nach C. Aug. Voigt.

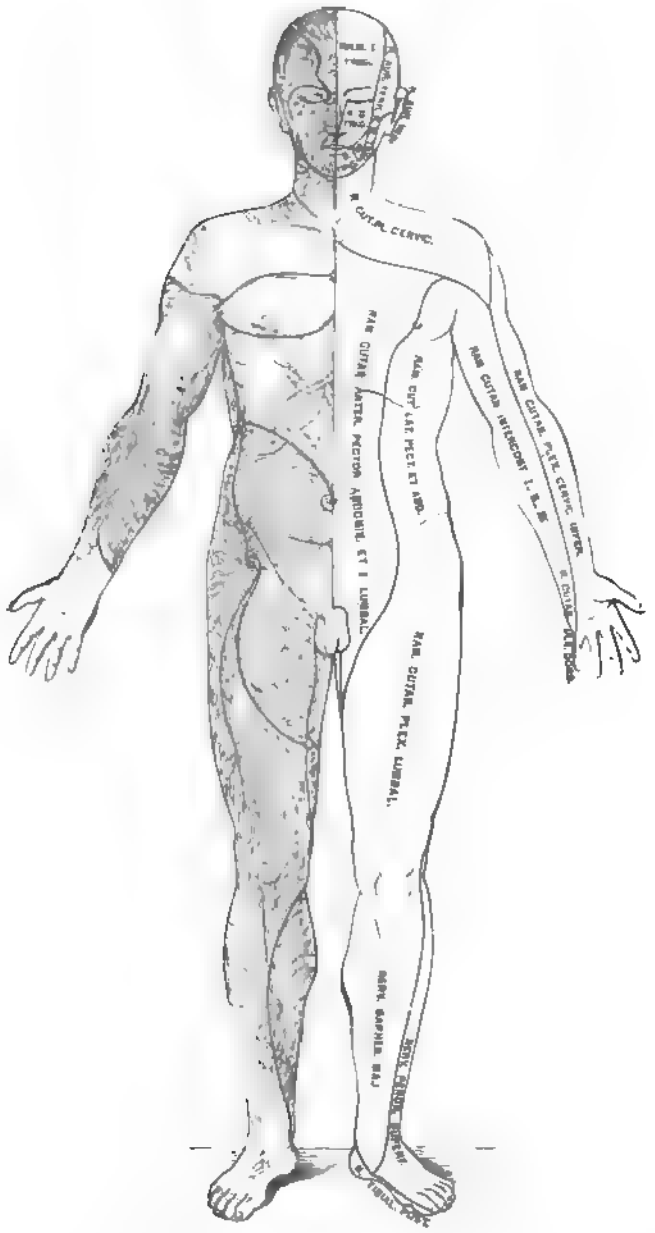

Fig. 914. Die Richtung der Haare und die Verästelungsbezirke der Hautnerven. Nach C. Aug. Voigt.

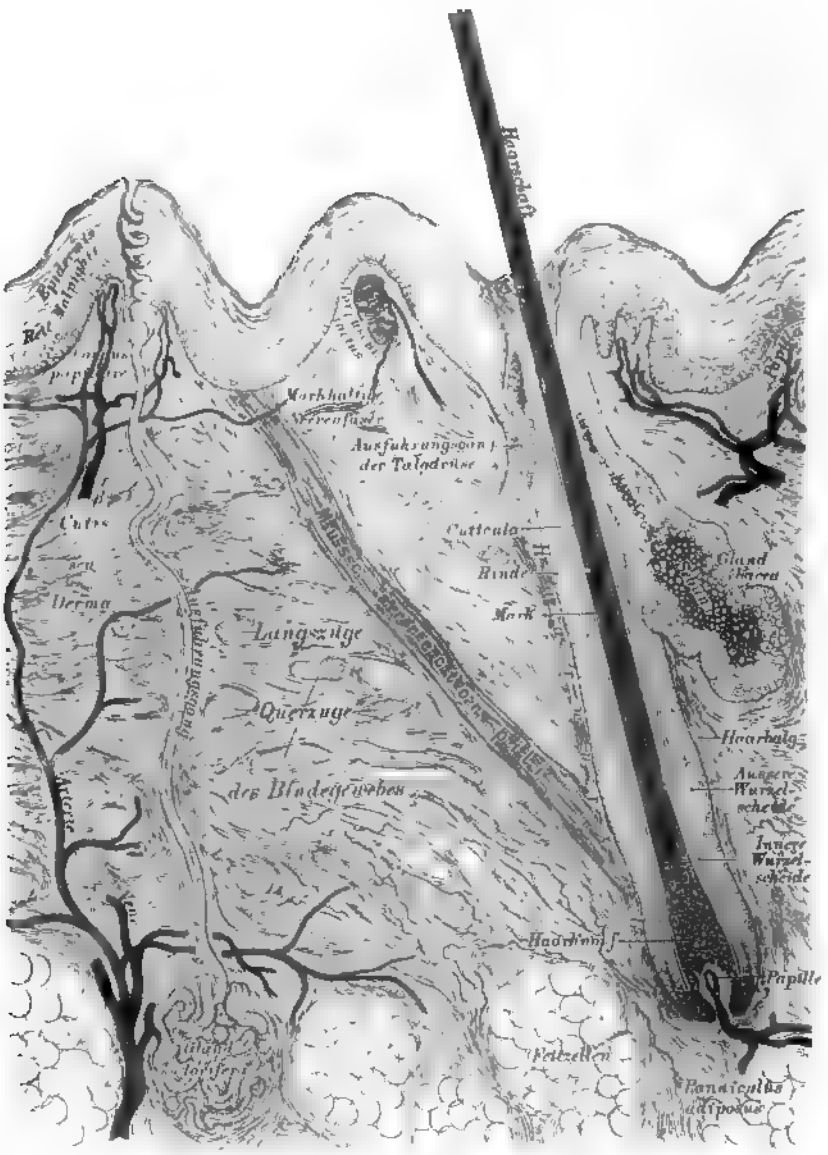

Fig. 915. Senkrechter Schnitt durch die Haut.

(Schematisch.)

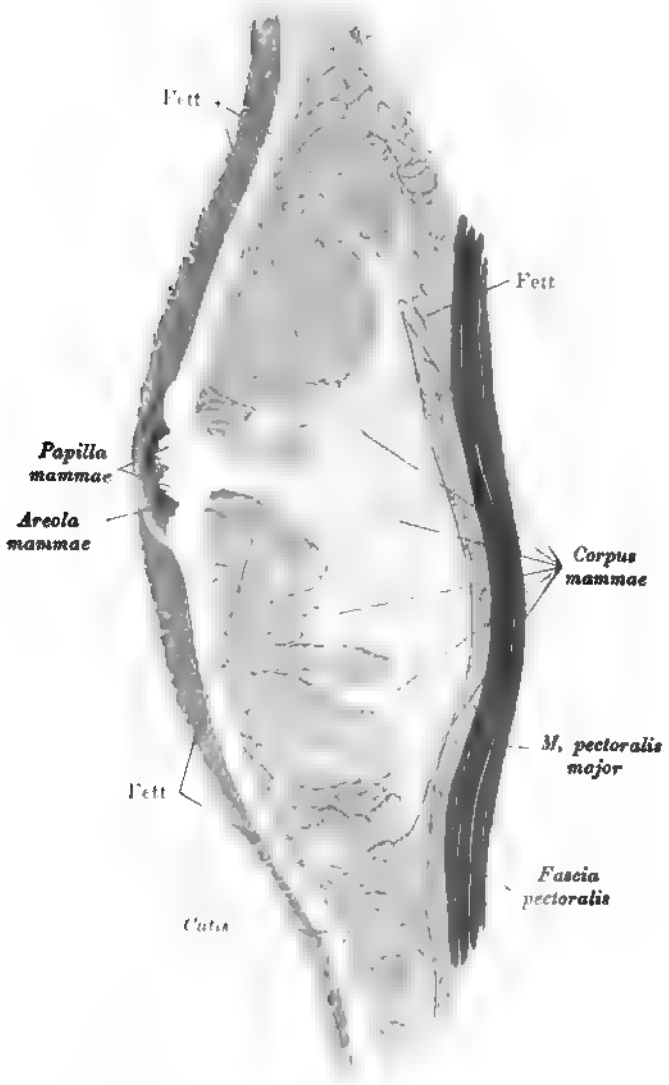

Fig. 916. Vertikalschnitt durch die Mamma einer Nulliparen.

(Papilla mammae, in den Warzenhof eingesunkene Hohlwarze.)

Die weiblichen Brustdrüsen, *Mammae,* liegen auf dem großen Brustmuskel, zwischen der dritten und sechsten Rippe; sie sind voneinander durch den Busen, *Sinus,* getrennt. Sie sind halbkugelig, an der höchsten Wölbung mit der Brustwarze, *Papilla,* versehen. Die Brustwarze ist von dem bräunlichen, mit Hügel besäten Warzenhof, *Areola,* umgeben; an der Spitze der Brustwarze münden die Ausführungsgänge der Brustdrüse, an den Hügeln des Warzenkopfes die *Glandulae*

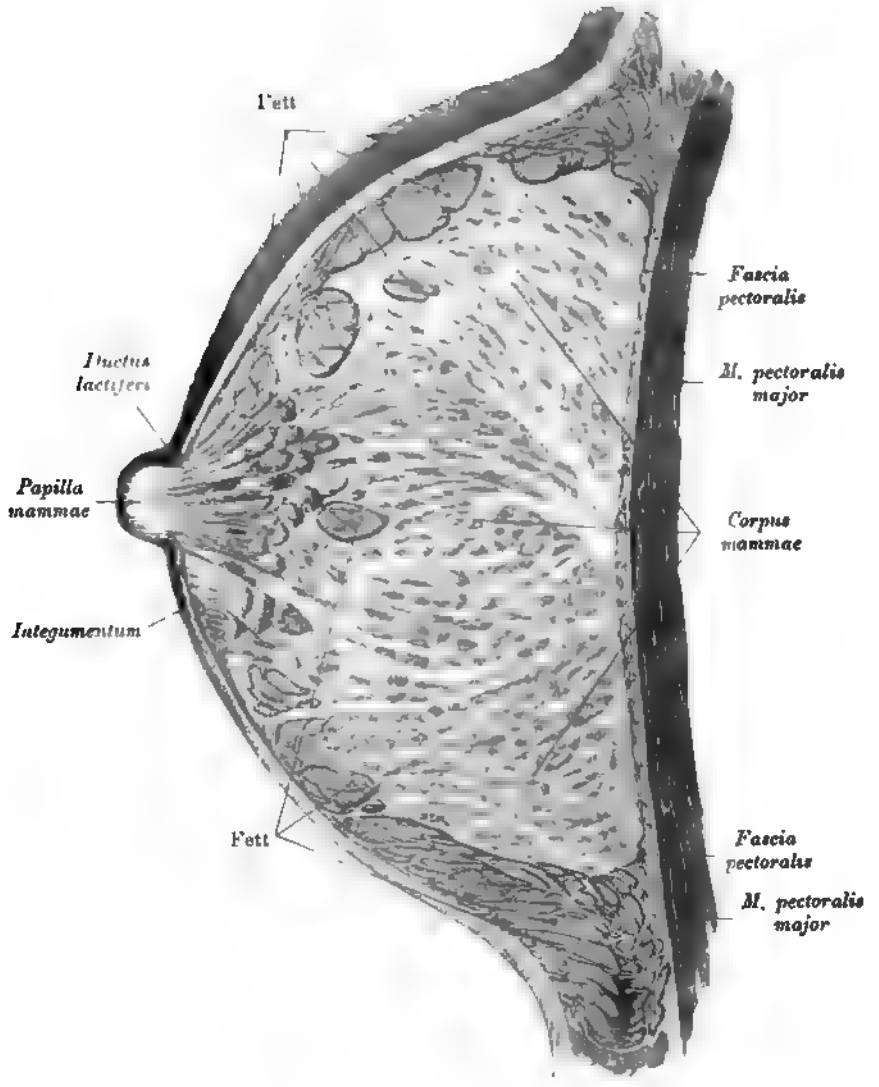

Fig. 917. Vertikalschnitt durch die Mamma einer säugenden Frau.

sebaceae und *areolares (Montgomerii)*. Die Brustdrüse ist von 17—24 Lappen zusammengesetzt, die durch fettreiches Bindegewebe zu einer Scheibe vereinigt sind; jeder Lappen besteht aus einer Summe von kleineren Läppchen, die wieder von traubenförmigen azinösen Drüsen gebildet werden, *Glandulae lactiferae;* diese kommen nur

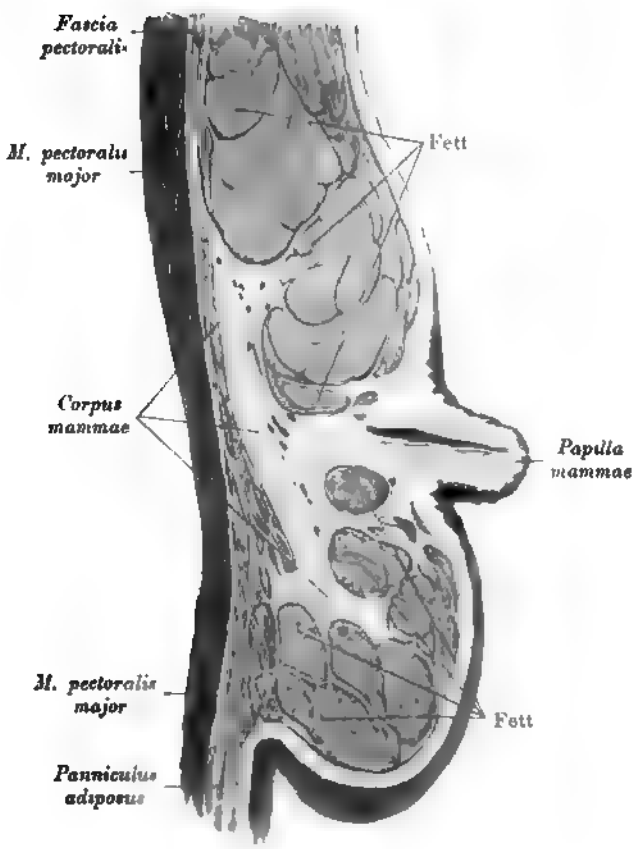

Fig. 918. Vertikalschnitt durch die Mamma einer alten Frau.

in der Schwangerschaft zur Entwicklung und erreichen ihre höchste Ausbildung bei Stillenden. Die Ausführungsgänge der Läppchen vereinigen sich baumförmig zu einem größeren *Ductus lactiferus*, von denen je einer einem Brustdrüsenlappen entspricht. Diese *Ductus* gelangen an den Grund der Warze, erweitern sich unter dem Warzenhofe, ohne Anastomosen einzugehen, zu den Milchbehältern, *Sinus lactiferi;* dann verengern sie sich wieder und münden in den Runzeln der Warze mit feinen Öffnungen.

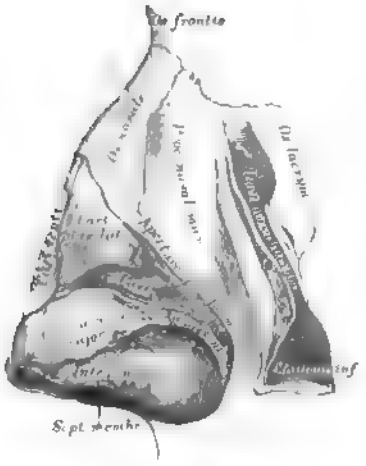

Fig. 919. Die Knorpel der Nase. Seitenansicht.

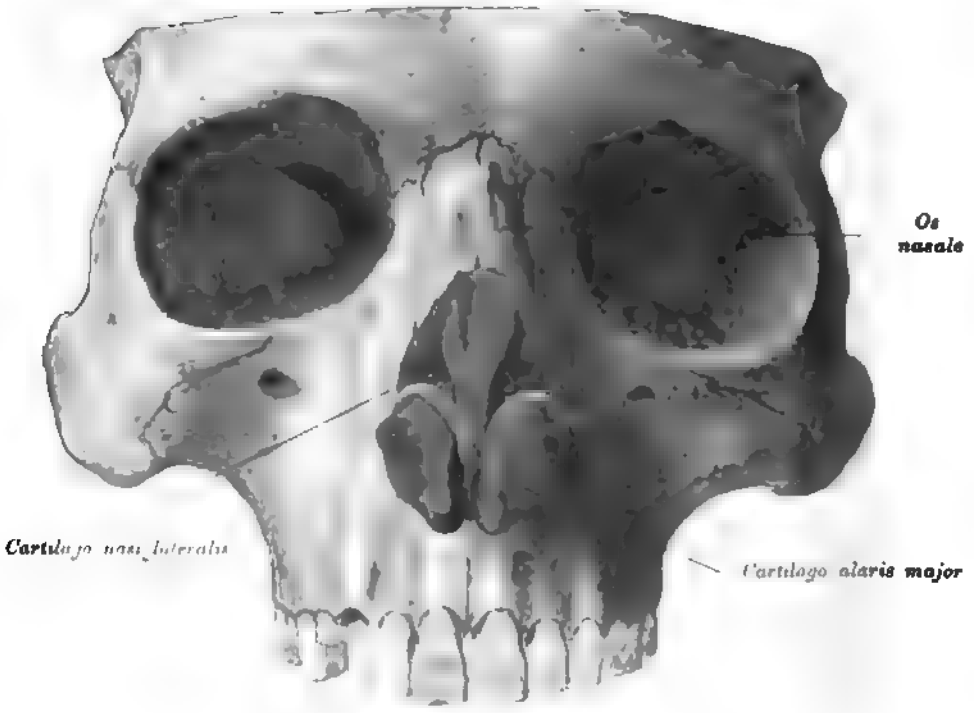

Fig. 920. Die Knorpel der Nase. Vorderansicht.

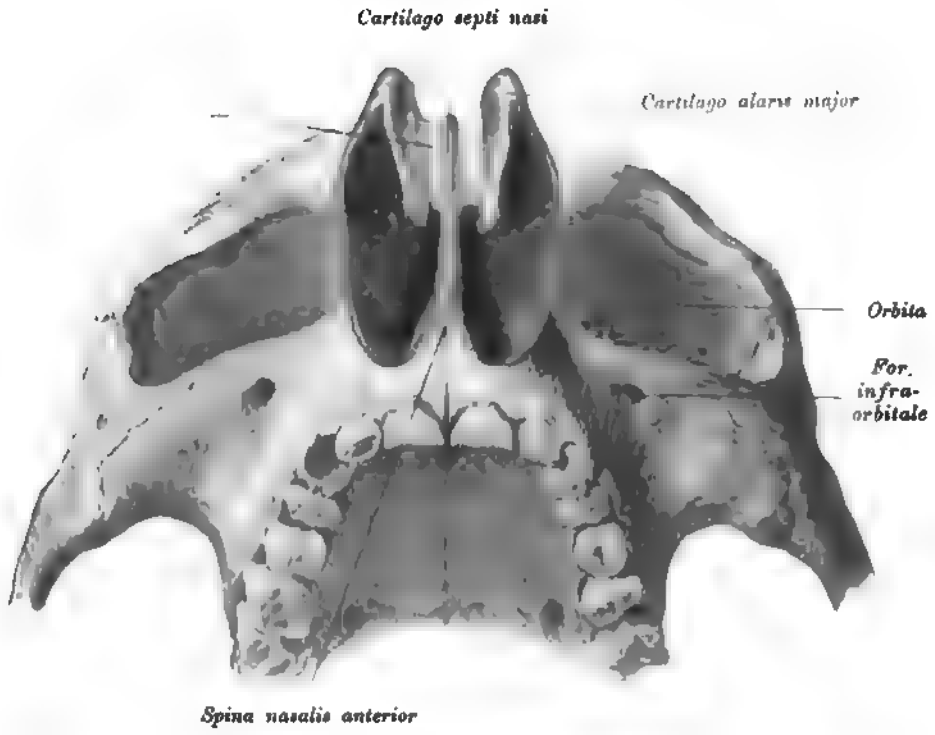

Fig. 921. Die Knorpel der Nase.

Ansicht von unten.

An den Rand der *Apertura piriformis* schließt sich der knorpelige Abschnitt des Gesichtsskelettes an. Derselbe besteht aus der *Cartilago nasi lateralis* und der *Cartilago alaris major*.

Die *Cartilagines nasi laterales* zweigen von der *Cartilago septi nasi* ab.

Die *Cartilago alaris* ist mit dem Scheidewandknorpel durch die Bindegewebsplatte + vereinigt.

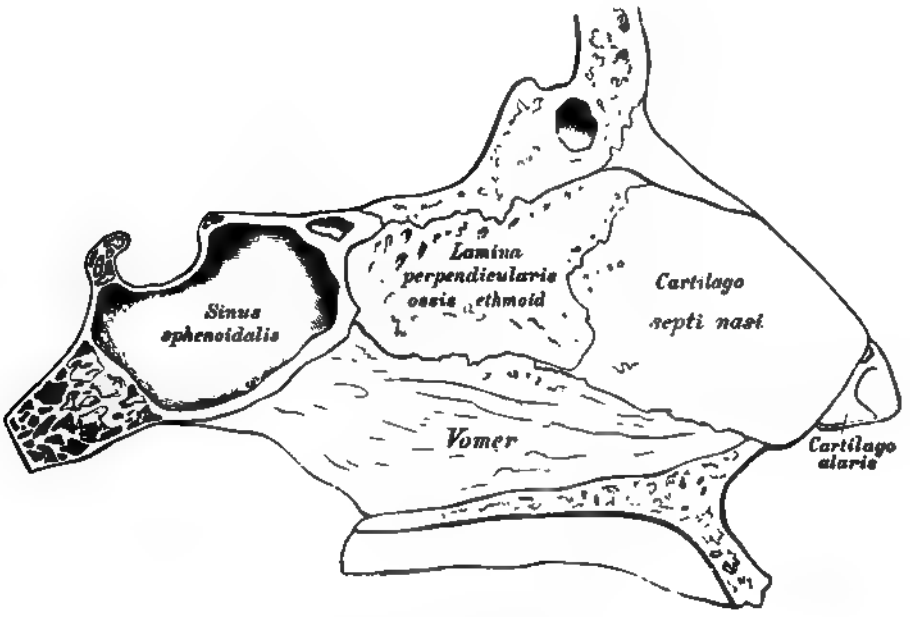

Fig. 922. Die Nasenscheidewand, *Septum nasi.*

Fig. 923. Frontalschnitt durch die Nasenhöhlen.

Fig. 924. Bild der Nasenhöhle bei der *Rhinoscopia posterior.*

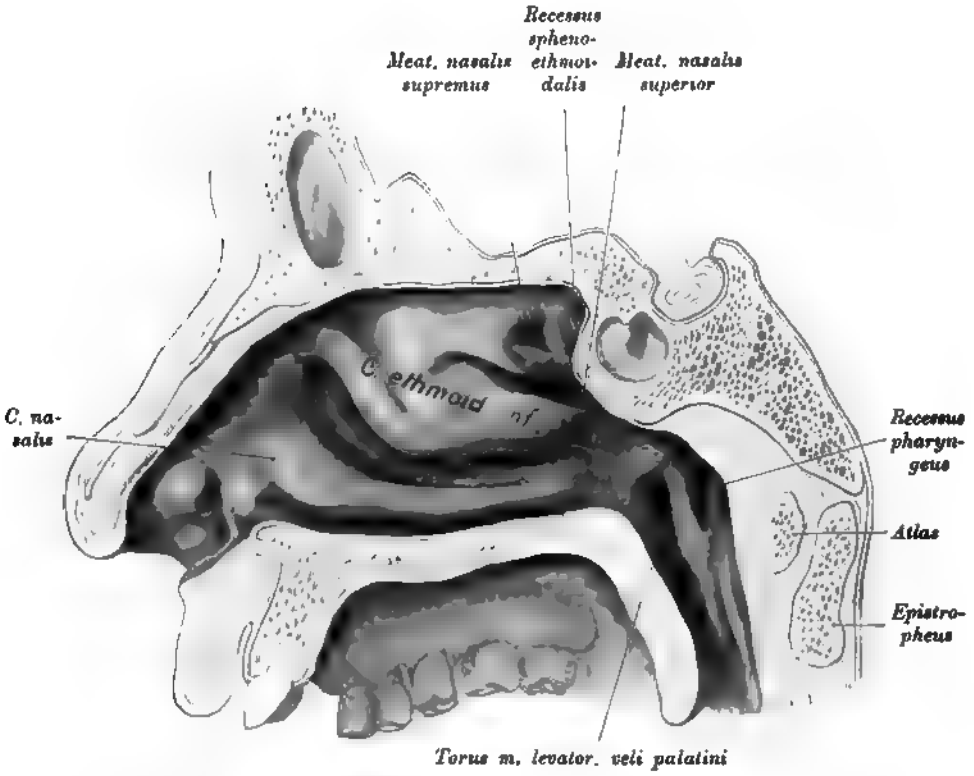

Fig. 925. Äußere Wand der rechten Nasenhöhle mit den Muscheln.

Der Nasenraum zerfällt in zwei Teile: Die untere Abteilung, *Regio respiratoria,* umfaßt den unteren und mittleren Nasengang, die obere Abteilung, *Regio olfactoria,* die obere Muschel. Nach rückwärts öffnet sich die *Regio respiratoria* durch die Choanen in die *P. nasalis pharyngis.* Die *Regio olfactoria* erhält durch die vordere Wand des Keilbeins einen Abschluß nach hinten. Die hier von der oberen Muschel und dem Keilbein begrenzte Rinne heißt *Recessus sphenoethmoidalis;* in dieselbe mündet die Keilbeinhöhle.

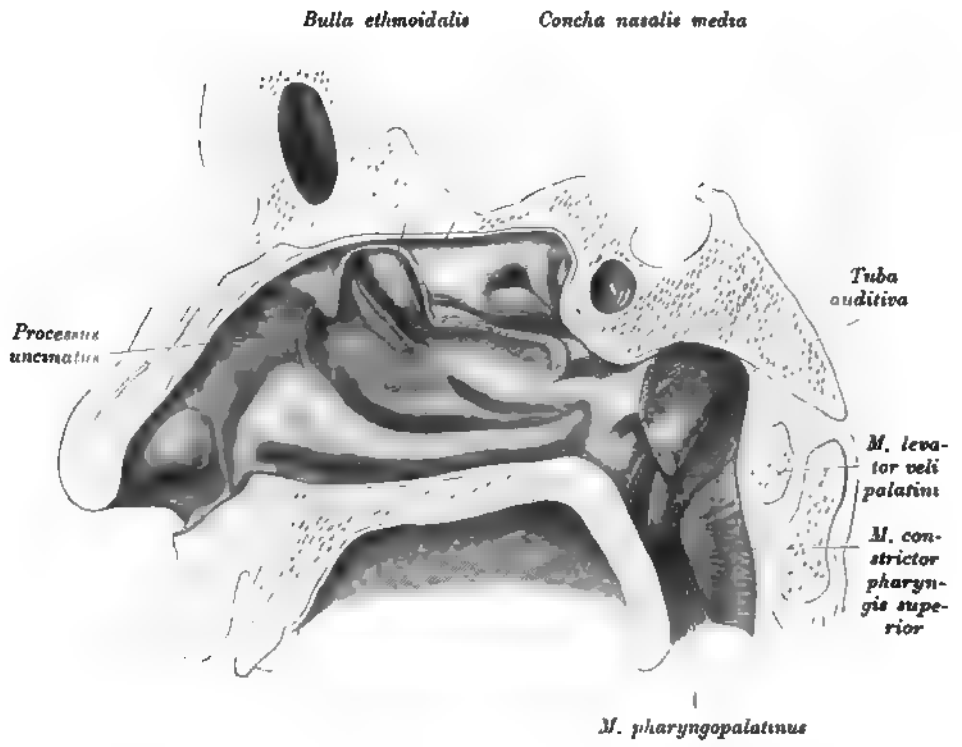

Fig. 926. Äußere Wand der rechten Nasenhöhle nach Abtragung der unteren Siebbeinmuschel, *Concha nasalis media.*

Die untere Siebbeinmuschel verdeckt den mittleren Nasengang; nach Entfernung dieser Muschel kommt der vom *Processus uncinatus* und von der *Bulla ethmoidalis* begrenzte *Hiatus semilunaris* zum Vorschein sowie die hinter der Bulla gelegene vordere Siebbeinzelle. Der *Hiatus semilunaris* führt in das Infundibulum, welches die Öffnungen des *Sinus frontalis* und *maxillaris* enthält.

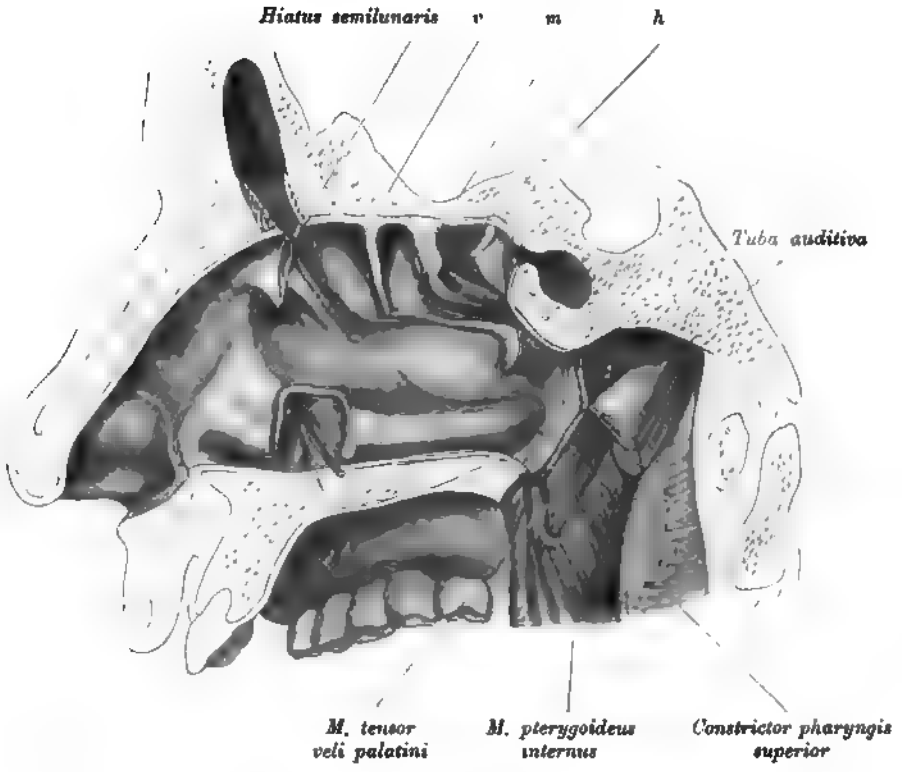

Fig. 927. Äußere Wand der rechten Nasenhöhle nach Abtragung der *Concha nasalis media* und Spaltung der oberen Nasengänge bis an die Siebbeinzellen.

Der *Meatus nasi medius* führt in die mittlere *(m)*, der *Meatus nasi superior* in die hintere Siebbeinzelle *(h)*. Die vordere Siebbeinzelle *(v)* mündet hinter der Bulla. Die einzelnen Siebbeinzellen sind durch die Ursprungslamellen der Siebbeinmuscheln voneinander getrennt. Der *Ductus nasolacrymalis* mündet in den unteren Nasengang und wird erst nach Entfernung der unteren Nasenmuschel sichtbar. Auf Fig. 927 ist seine Mündung sondiert.

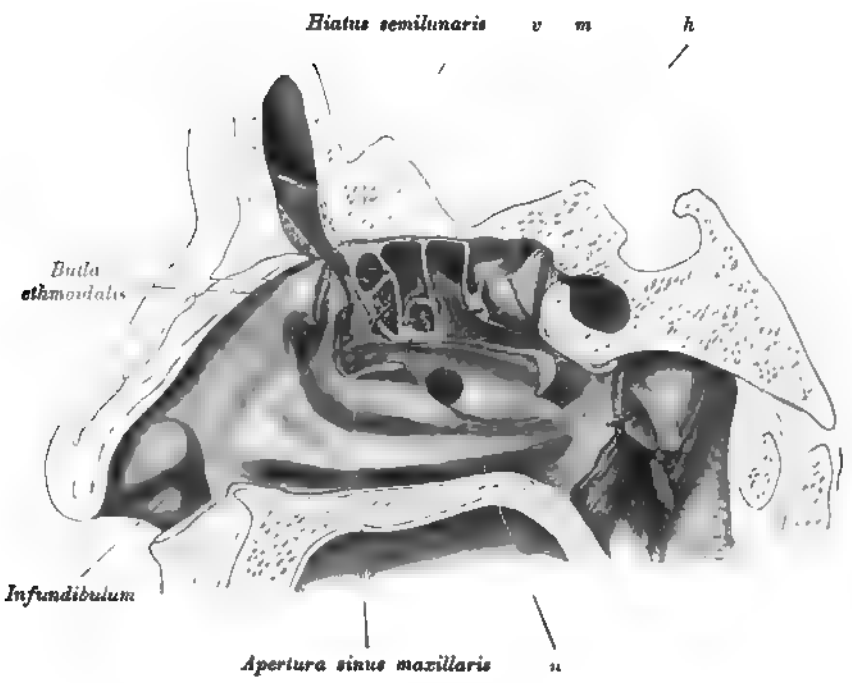

Fig. 928. Äußere Wand der rechten Nasenhöhle mit den bis an die *Lamina papyracea* reichenden Siebbeinzellen.

Das lateral und hinten vom *Processus uncinatus* gelegene *Infundibulum* führt in der Richtung nach hinten und unten in die Kieferhöhle, *Apertura sinus maxillaris*, nach vorne und oben in die Stirnhöhle. Manchmal existiert zwischen Nasen- und Kieferhöhle noch eine zweite Kommunikation, *Apertura sinus maxillaris accessoria* (Fig. 928). *n* = Nebenzelle der vorderen Siebbeinzelle.

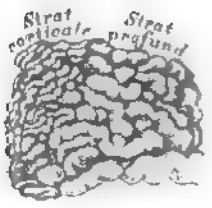

Fig. 929. Der Schwellkörper der Nasenhöhle.

Korrosionspräparat nach E. Zuckerkandl.



Fig. 930. Schrägschnitt durch den Schwellkörper der unteren Nasenmuschel.

Nach E. Zuckerkandl.

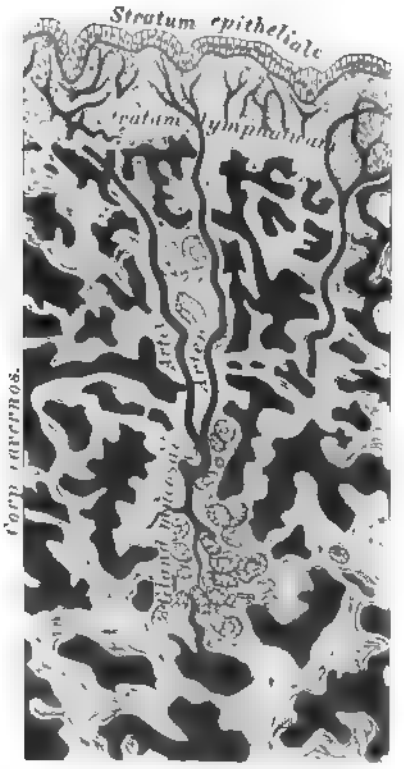

Fig. 931. Querschnitt durch die Schleimhaut der unteren Nasenmuschel.

Nach E. Zuckerkandl.

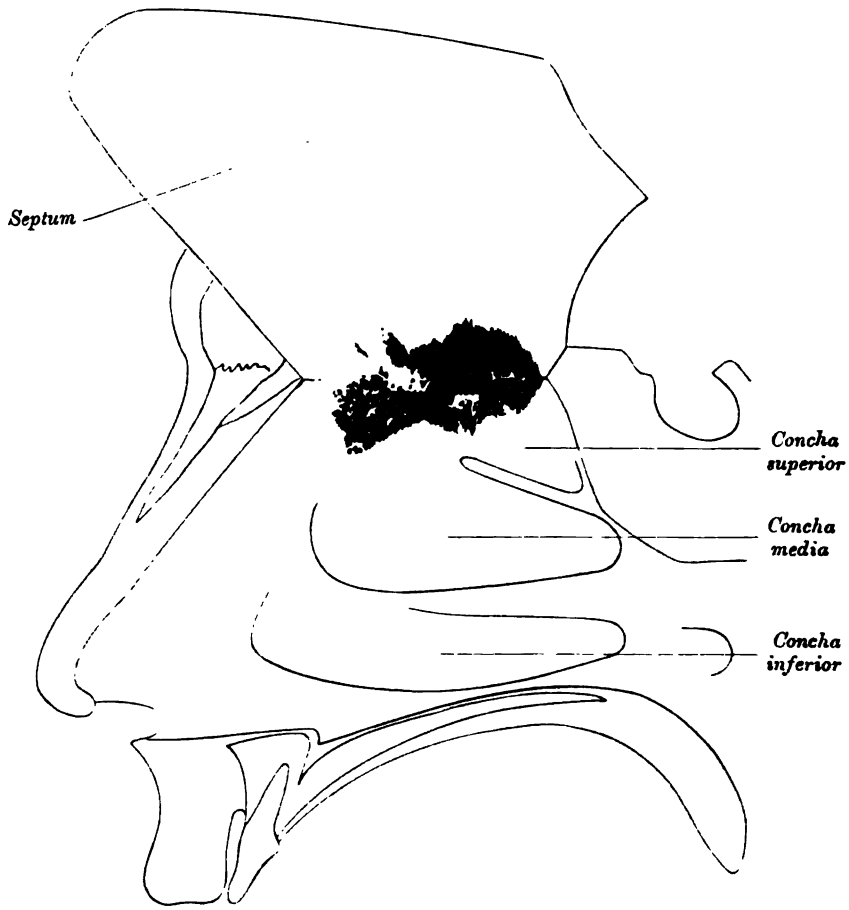

Fig. 932. Rechte Nasenhöhle. Ausbreitung des Riechepithels.

(Nach A. v. Brunn.)

(Das Septum abgelöst und nach oben umgeschlagen. Das dunkle Feld stellt die Ausbreitung des Riechepithels an der medialen und an der lateralen Nasenwand dar.)

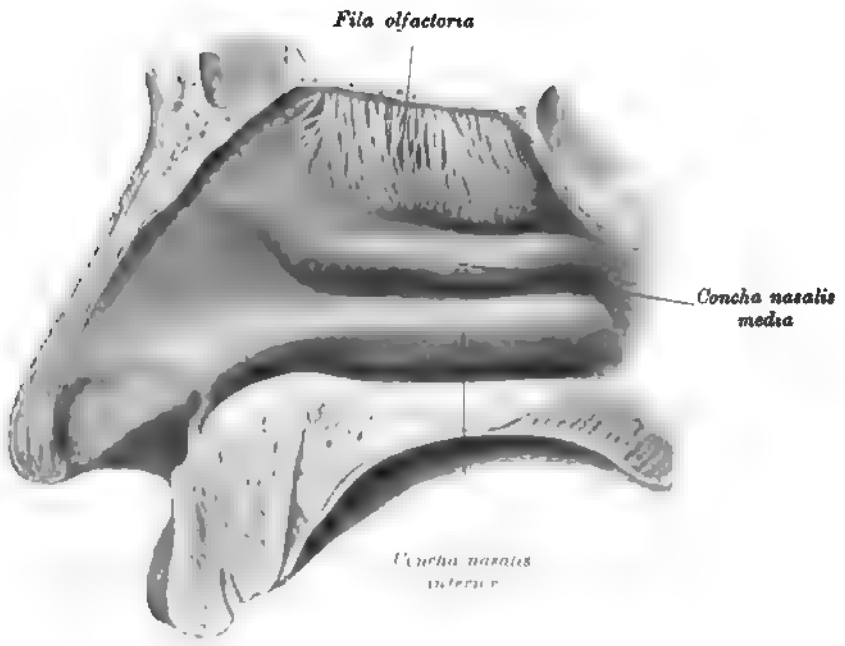

Fig. 933. Rechte Nasenhöhle, laterale Wand. Ausbreitung der *Fila olfactoria*.

(Die *Fila olfactoria* sind noch von ihren Scheiden umgeben.)

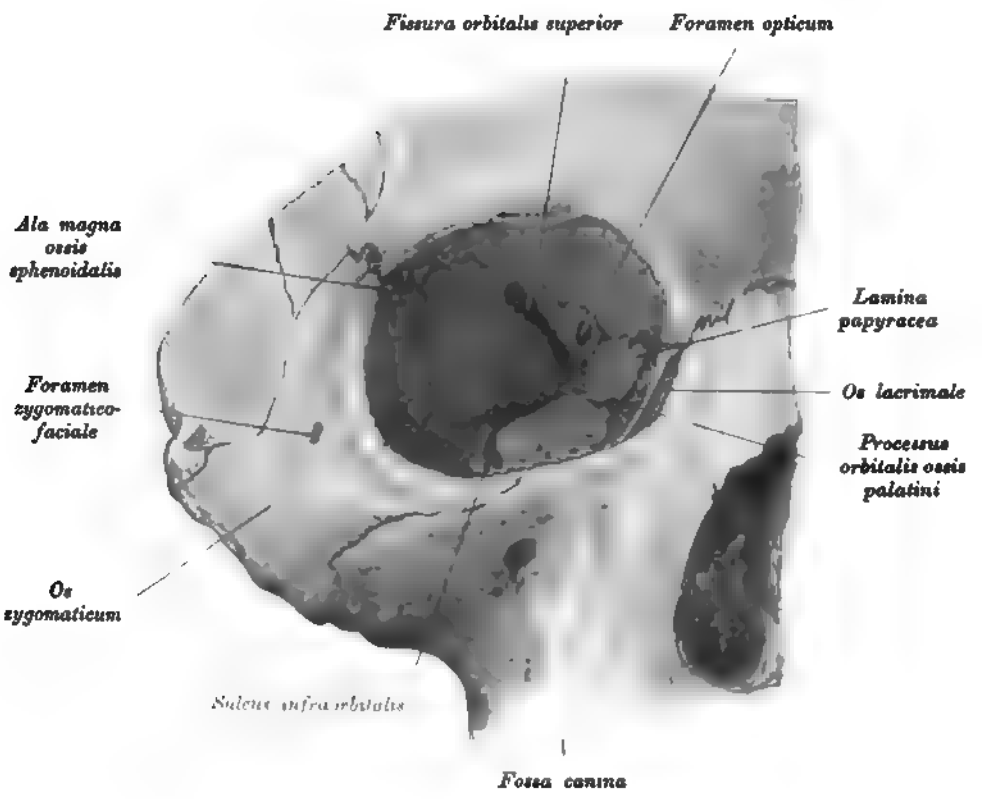

Fig. 934. Die Wände der rechten knöchernen *Orbita*.

Die äußere Wand der Augenhöhle wird gebildet vom Jochbein, *Os zygomaticum*, und dem großen Keilbeinflügel, *Ala magna ossis sphenoidalis;* die obere Wand von der Augenhöhlenfläche des Stirnbeins, *Pars orbitalis ossis frontalis*, und dem kleinen Keilbeinflügel, *Ala parva ossis sphenoidalis;* die innere Wand vom Stirnfortsatz des Oberkieferbeins, *Processus frontalis maxillae*, dem Tränenbein, *Os lacrimale*, und der *Lamina papyracea* des Siebbeins; die untere Wand von der Augenhöhlenfläche des Oberkiefers, *Facies orbitalis maxillae*, und dem *Processus orbitalis* des Gaumenbeins. Die Öffnung der Augenhöhle, *Aditus orbitae*, wird vom *Margo supra- et infraorbitalis* begrenzt; hinter dem Rande nach oben und außen liegt die *Fossa glandulae lacrimalis*.

Löcher und Kanäle der Augenhöhle. Zur Schädelhöhle führen: das *Foramen opticum*, die *Fissura orbitalis superior*, das *Foramen ethmoidale anterius*. Zur Nasenhöhle führen: das *Foramen ethmoidale posterius*, der *Ductus nasolacrimalis*. Zur Schläfengrube führt: der *Canalis zygomaticotemporalis;* zur Flügelgaumengrube die *Fissura orbitalis inferior*. Zum Gesichte führen: der *Canalis zygomaticofacialis*, das *Foramen supraorbitale (Incisura supraorbitalis)* und der *Canalis infraorbitalis*.



Fig. 935 u. 936. Das Auge und die Muskeln der Augenlidspalte.

Die Augenlider, *Palpebrae,* sind häutige Klappen, deren freie Ränder die Sehspalte, *Rima palpebrarum,* begrenzen; diese endet mit einem spitzen äußeren Augenwinkel, *Canthus externus,* und einem abgerundeten inneren Augenwinkel, *Canthus internus.* Der freie Rand eines jeden Augenlides trägt an seiner vorderen Kante die Wimperhaare, *Cilia.* In das Bindegewebe der Augenlider sind die Lidknorpel, *Tarsus superior* und *Tarsus inferior,* eingebettet, die an den oberen und unteren Augenhöhlenrand durch die starken *Ligamenta tarsi superioris et inferioris* befestigt sind; vom inneren Augenwinkel geht zum Stirnfortsatz des Oberkiefers das dicke *Ligamentum mediale* und vom äußeren Augenwinkel zum Stirnfortsatz des Jochbeins die breite *Raphe palpebralis lateralis.* Auf dem Tarsus liegt der Schließer der Augenlider, *M. orbicularis oculi.*

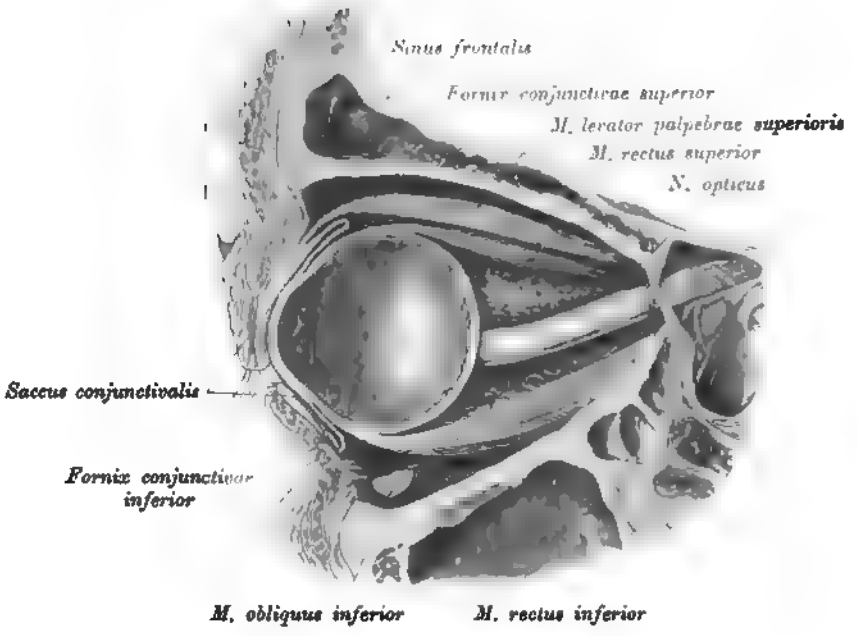

Fig. 937. Sagittalschnitt durch die linke Augenhöhle, mediale Schnitthälfte. Konjunktivalsack.

Auf der hinteren Fläche der Lidknorpel, oder von diesem umschlossen, liegen die *Glandulae tarsales (Meibomi)* (am oberen Lide 30—40, am unteren Lide 25—35), die an der hinteren Kante des freien Lidrandes münden und Talg, *Sebum palpebrale*, sezernieren (Fig. 939, 940).

Augenbrauen, *Supercilia*, heißen die in Bögen gestellten, mehr oder weniger dichten Haare längs der oberen Augenhöhlenränder.

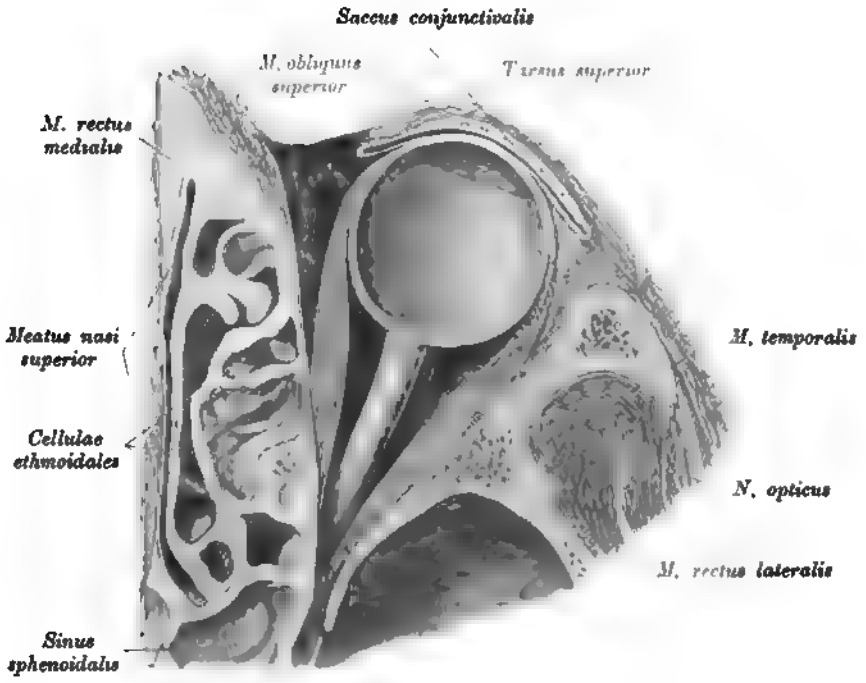

Fig. 938. Horizontalschnitt durch die rechte Augenhöhle, obere Schnitthälfte. Konjunktivalsack. Tarsus mit den Durchschnitten der *Glandulae tarsales*.

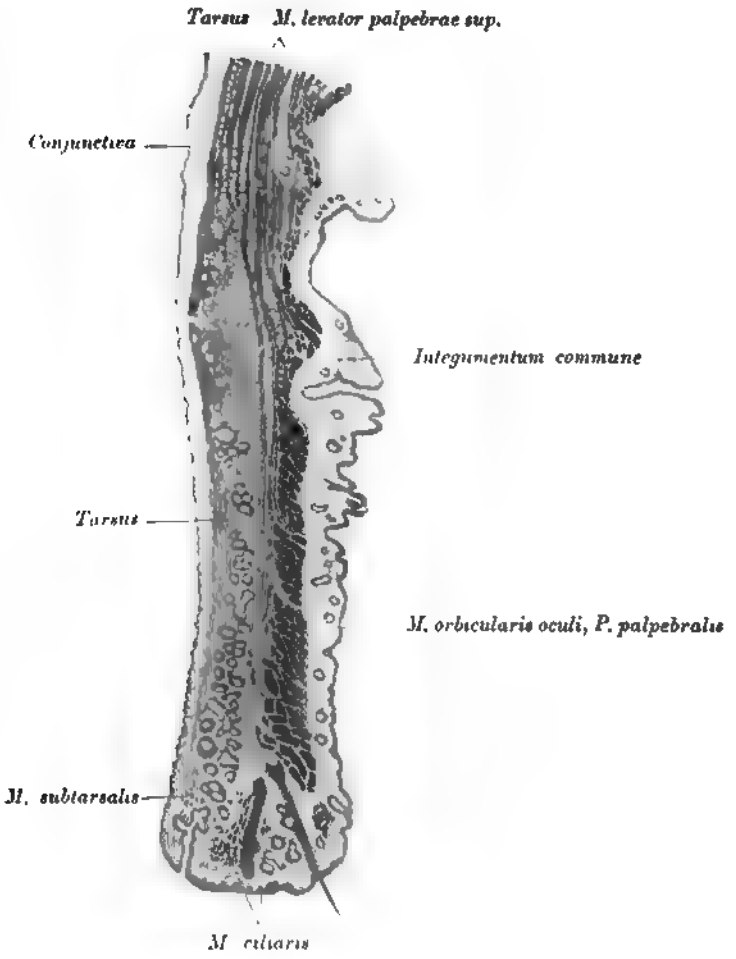

Fig. 939. Sagittalschnitt durch das obere Augenlid.

In Fig. 939 ist die Schichtung des oberen Augenlides dargestellt. Innen von der Haut der *M. orbicularis oculi (Pars palpebralis)*, von dessen Randportion, *M. ciliaris*, sich einzelne Bündel zwischen die Elemente der Meibomschen Drüsen eindrängen. Auf die Muskulatur folgt der Tarsus mit den Meibomschen Drüsen und hierauf die Konjunktiva. Zwischen dieser Membran und dem Tarsus nahe dem Lidrande findet sich der *M. subtarsalis*. Das obere Ende des Tarsus löst sich in ein durch Aufnahme von Fettgewebe faseriges Netzwerk auf. Von der Sehne des *Levator palpebrae superioris* begibt sich die innere Portion zum Tarsus, die äußere zieht zwischen Tarsus und *M. orbicularis* bis an den Lidrand herab und steht durch zahlreiche, zwischen den Bündeln des obengenannten Muskels durchtretende Fortsätze mit dem intermuskulären Bindegewebe und durch dieses mit dem Hautgewebe in Verbindung.

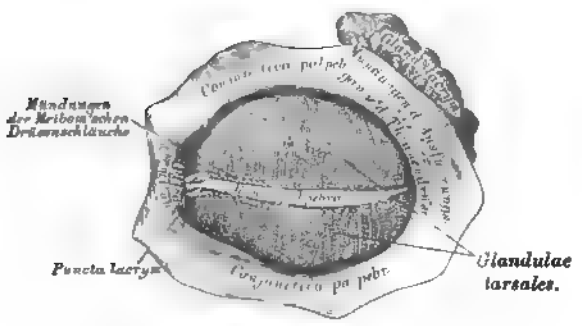

Fig. 940. Die innere Fläche der Augenlider.

In der Augenhöhle befinden sich zwei Tränendrüsen, *Glandulae lacrimales*, voneinander nicht scharf gesondert; die größere, *Glandula lacrimalis superior*, liegt im Tränengrübchen des Jochfortsatzes des Stirnbeins; die kleinere, *Glandula lacrimalis inferior*, vor und unter ihr. Die feinen Ausführungsgänge münden im *Fornix conjunctivae*. Die in den Fornices nach innen geleiteten Tränen sammeln sich in der Bucht zwischen *Plica semilunaris* und *Caruncula lacrimalis*, im Tränensee, *Lacus lacrimalis;* von hier gelangen dieselben in die Tränenpunkte, *Puncta lacrimalia*, mit wulstigen Rändern versehene feine Öffnungen; dann in die Tränenröhrchen, *Ductus lacrimales;* hierauf in den gemeinschaftlichen Tränensack, *Saccus lacrimalis*, der die *Fossa lacrimalis* der inneren Augenhöhlenwand ausfüllt. Der Tränensack geleitet in den häutigen Tränennasengang, *Ductus nasolacrimalis*, welcher im unteren Nasengange, an der Seitenwand der Nasenhöhle, gedeckt von der unteren Nasenmuschel, mündet (siehe Fig. 944, 945 u. 946).

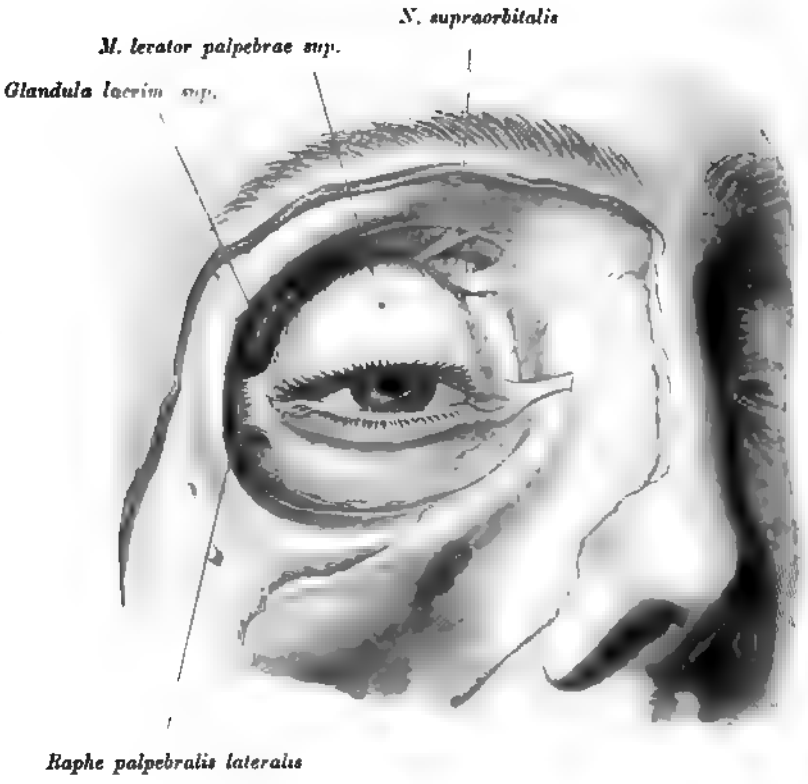

Fig. 941. Topographie der Tränendrüse zum *M. levator palpebrae superioris.*

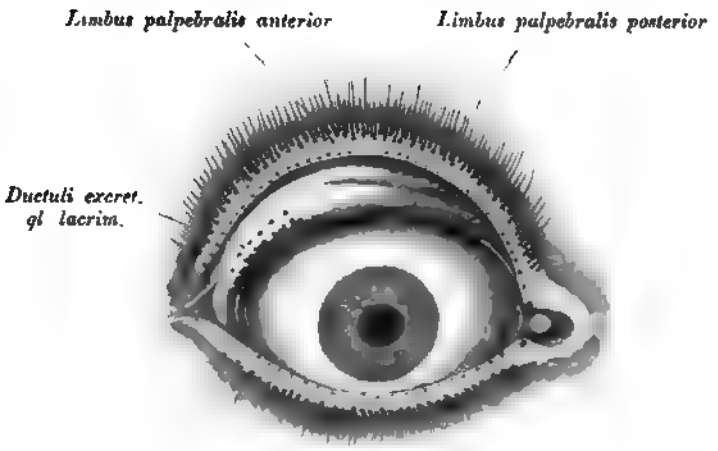

Fig. 942. Die Mündungen der Tränenkanälchen.

Vergrößerung $^3/_2$.

(Das obere Augenlid ist stirnwärts umgelegt. Unterhalb des Tarsus sind die Mündungen der Tränendrüse (diesfalls in zwei Reihen aufgestellt) zu sehen. An den freien Lidrändern der *Limbus palpebralis anterior* mit den Zilien und der *Limbus palpebralis posterior* mit den Mündungen der *Glandulae tarsales (Meibomi)*. Am inneren Augenwinkel die Tränenpunkte.)

Fig. 943. Verhalten der Tränenröhrchen und des Tränensackes zum *Lig. palpebrale mediale.*

Vergrößerung $^1/_2$.

(Der hinter dem Bande sichtbare Tränensack ist noch von der *Fascia lacrimalis* umgeben. Vom *Musculus orbicularis oculi* und von dem *M. obliquus inferior* sind die Ursprungsstücke zu sehen. Hinter dem Tränensack orbitales Fettgewebe.)

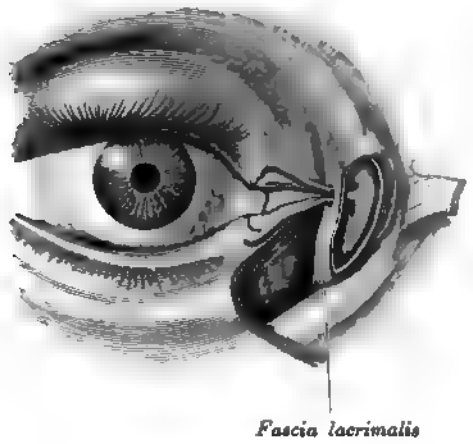

Fig. 944. *Fascia lacrimalis.*

Vergrößerung $^3/_2$.

Die Tränenröhrchen durchbohren die genannte Faszie und münden mittels eines gemeinsamen Kanales in den *Saccus lacrimalis.*

Fig. 945. Tränengrube und Tränensack.

(Es wurde die innere knöcherne Orbitalwand freigelegt und die *Fascia lacrimalis* abgetragen. Dargestellt ist der in der *Fossa lacrimalis* gelagerte *Saccus lacrimalis* mit der gemeinsamen Mündung der *Ductus lacrimales.*)

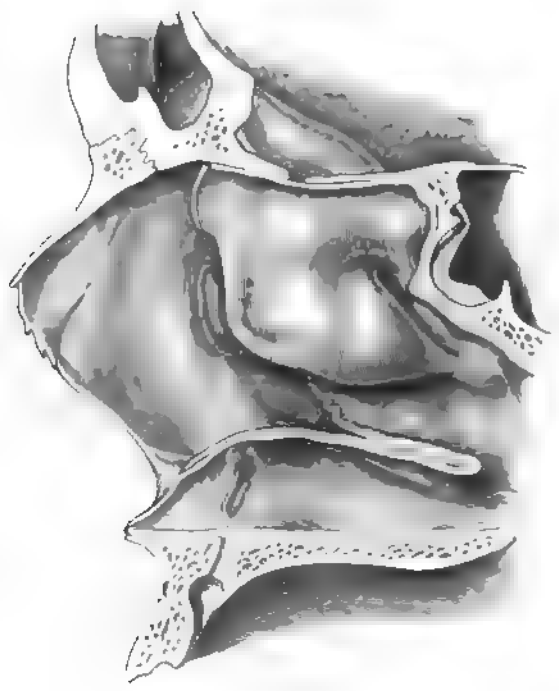

Fig. 946. Topographie des Tränen-Nasenganges zur lateralen Nasenwand.

(Der Tränensack fällt bei normaler Gestalt der mittleren Nasenmuschel in die Projektion des vorderen Muschelrandes. Das Tränenbein wurde entfernt, um den Tränensack von innen her bloßzulegen. Die Mündung des Ganges im unteren Nasengange liegt frei, da das Muschelbein größtenteils abgetragen ist.)

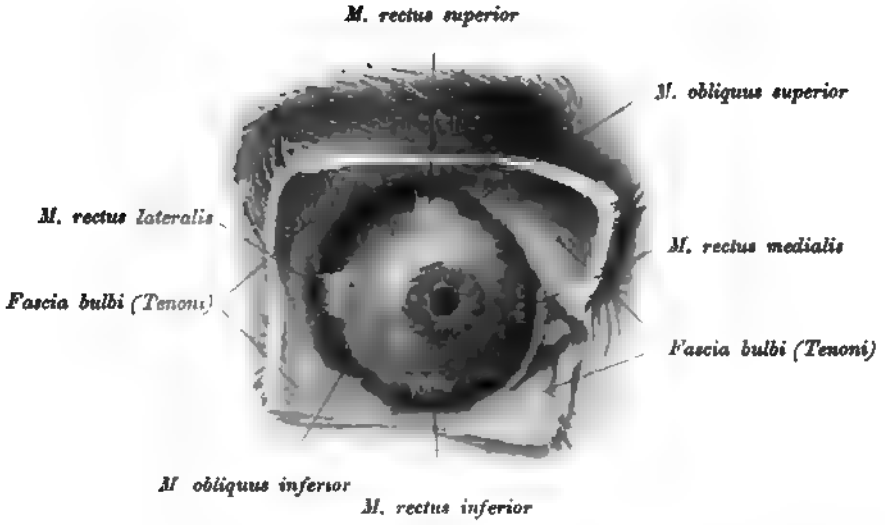

Fig. 947. *Fascia bulbi*, **geöffnet**, mit den Durchtritten der Augenmuskeln.

Die Bindehaut, *Conjunctiva*, ist eine Schleimhaut, welche als Fortsetzung des *Integumentum commune* die hintere Fläche der Augenlider als *Conjunctiva palpebrarum* bedeckt, in der Nähe des oberen und unteren Augenhöhlenrandes umbiegt, *Fornix conjunctivae superior et inferior*, und hierauf die Vorderfläche des Augapfels als *Conjunctiva bulbi* umhüllt.

Die bindegewebige Grundlage der Konjunktiva reicht bis zum Rande der Hornhaut, woselbst die kapillaren Blutgefäße der Konjunktiva zahlreiche Schlingen bilden. Die Oberfläche der Hornhaut wird nur von dem geschichteten Epithel bedeckt.

Am inneren Augenwinkel bildet die Bindehaut eine halbmondförmige Falte, *Plica semilunaris*, auf deren Vorderfläche die *Caruncula lacrimalis* liegt.

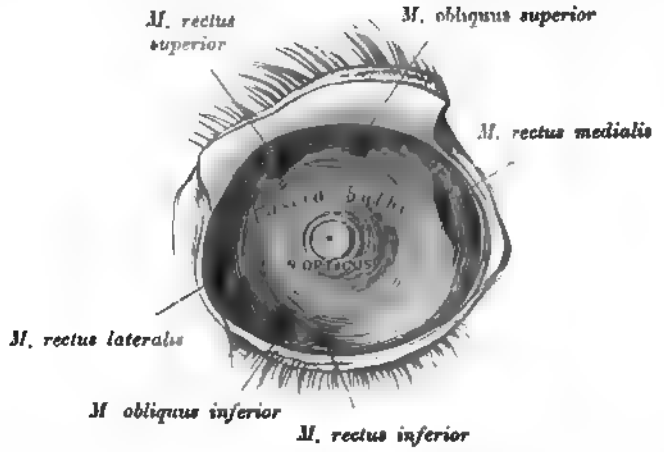

Fig. 948. Die *Fascia bulbi (Tenoni)* nach Ausschälung des Augapfels.

Die *Fascia bulbi* enthält nebst kleinen Öffnungen für Blutgefäße und Nerven ein zentrales Loch für den *N. opticus* und sechs schlitzförmige Lücken für die vier geraden und die zwei schiefen Augenmuskeln.

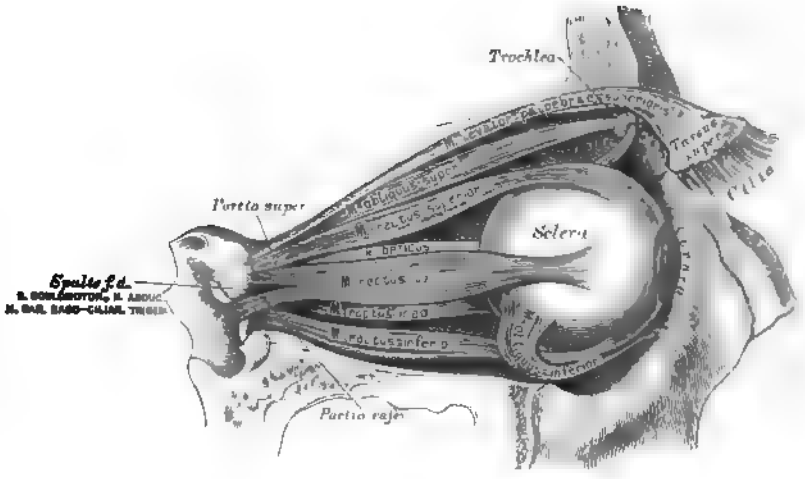

Fig. 949. Die Augenmuskeln, von außen.

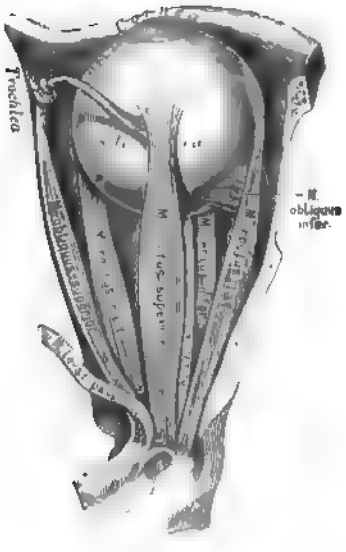

Fig. 950. Die Augenmuskeln, von oben.

In der Augenhöhle liegen sieben Muskeln; sechs bewegen den Augapfel, einer das obere Augenlid.

M. rectus medialis, M. rectus lateralis, M. rectus superior, M. rectus inferior entspringen in der Umgebung der Sehnervenscheide, verlaufen geradlinig nach vorne und inserieren mit fächerigen Sehnen 5—7 *mm* entfernt vom Hornhautrande an der *Sclera*. Der *M. rectus lateralis* entspringt mit zwei Portionen.

M. obliquus superior läuft im oberen inneren Winkel der Augenhöhle, schiebt seine Sehne durch die knorpelige, an die *Fovea* oder den *Hamulus trochlearis* des Stirnbeins befestigte Rolle, *Trochlea*, und inseriert nach aus- und rückwärtsgehend an der *Sclera*.

M. obliquus inferior. Ursprung am inneren Ende des unteren Augenhöhlenrandes; verläuft nach außen, oben und hinten und inseriert an der *Sclera*.

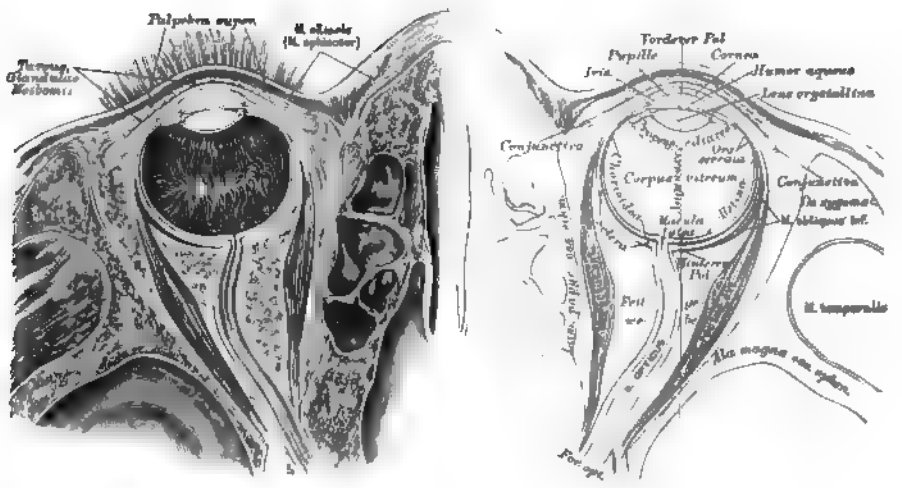

Fig. 951. Horizontalschnitt durch beide Augäpfel.

M. levator palpebrae superioris. Ursprung: obere Fläche der Sehnervenscheide; Insertion: oberes Augenlid.

Der Augapfel, *Bulbus oculi,* wird von drei ineinandergeschachtelten Häuten gebildet; diese Häute sind: *a)* die weiße Augenhaut, *Sclera,* und die durchsichtige Hornhaut, *Cornea; b)* die Aderhaut, *Chorioidea,* und die Regenbogenhaut, *Iris; c)* die Netzhaut, *Retina.* Die Höhle des Augapfels wird ausgefüllt: vom Kammerwasser, *Humor aqueus,* der Linse, *Lens crystallina,* und dem Glaskörper, *Corpus vitreum.*

Die *Sclera* ist eine undurchsichtige fibröse Haut, deren vorderstes Segment in die durchsichtige *Cornea* übergeht, deren hintere Peripherie für den Durchtritt des Sehnerven durchlöchert ist; dieses Loch liegt nicht in der Augenachse, sondern etwa 2·5 *mm* weit nach innen von derselben. Innerhalb des Loches erscheinen die fibrösen Fasern der *Sclera* siebförmig durchbrochen — *Lamina cribrosa.* Die innere Fläche der *Sclera* ist mit pigmentierten zarten Bindegewebsbündeln bedeckt — *Lamina fusca.*

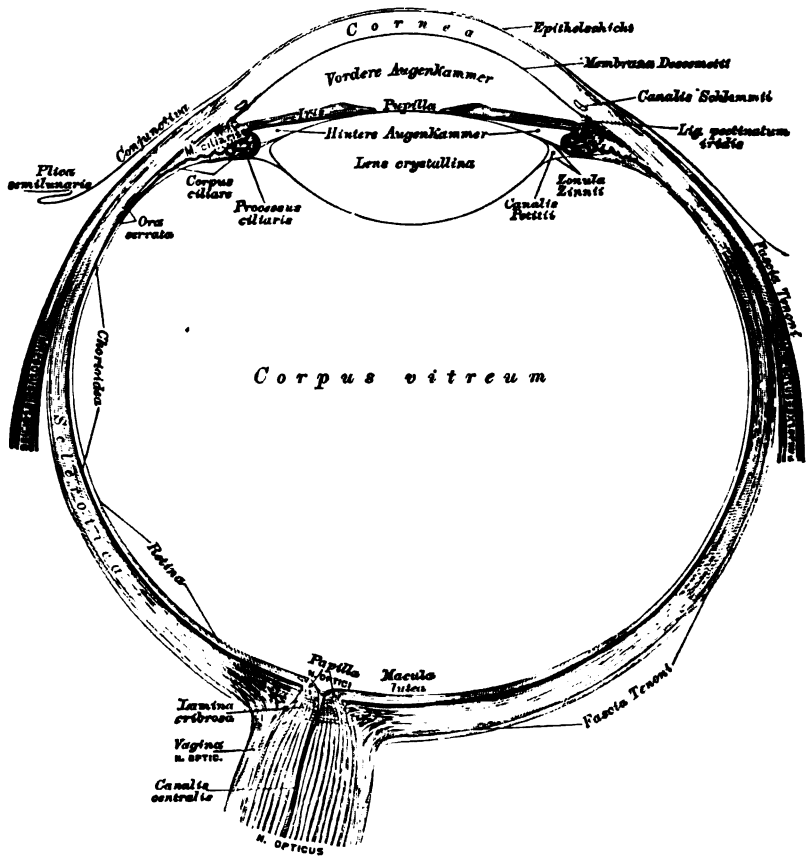

Fig. 952. Durchschnitt des Augapfels.

(Vergrößert.)

Die *Cornea* bildet den vorderen, kugelig gewölbten Aufsatz der *Sclera;* sie hat die Form eines queren Ovals; daselbst wird sie vom Gewebe der *Sclera* eingefalzt. Am inneren (hinteren) Rande des Falzes läuft ein venöser, kavernöser Sinus, der *Sinus venosus (Canalis Schlemmii)* (siehe Fig. 952 u. 954). Das Gewebe der *Cornea* besteht aus rechtwinkelig durchflochtenen, durchsichtigen Bindegewebsbündeln; ihre Vorderfläche ist von mehrschichtigem Plattenepithel bedeckt; unter diesem liegt die strukturlose *Lamina elastica anterior (Bowmani);* die hintere Fläche von einschichtigem Plattenendothel, über diesem die *Lamina elastica posterior (Membrana Descemeti).*

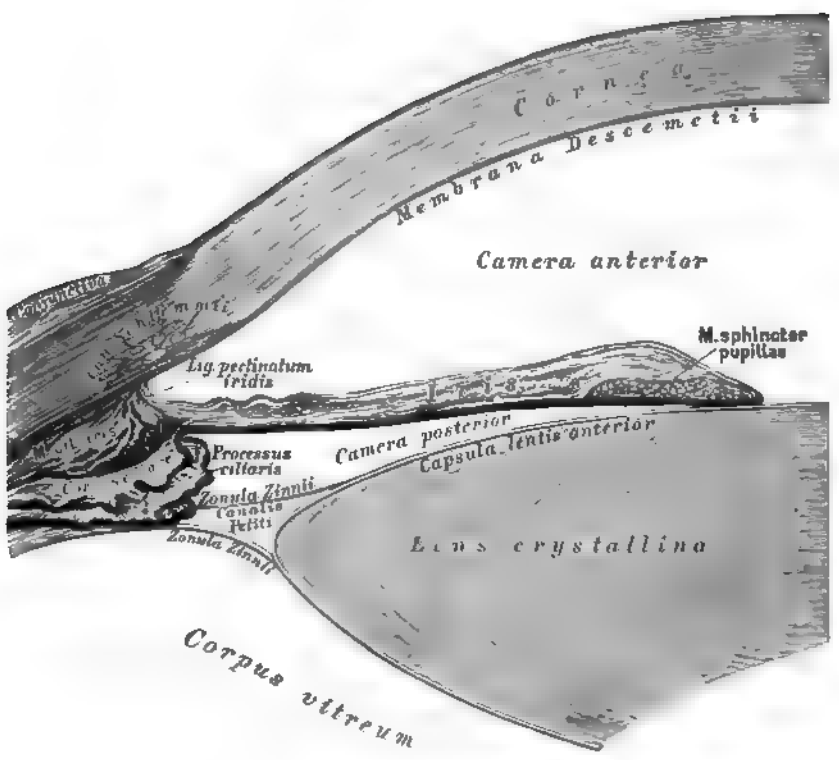

Fig. 953. Die Kammern des Augapfels im Sagittalschnitte.

(Vergrößert.)

Die *Chorioidea* und *Iris* bilden die zweite Schicht des Augapfels. Erstere liegt auf der Innenfläche der *Sclera*. Ihre äußere pigmentierte Bindegewebslage stellt die *Lamina fusca* dar; die mittlere Lage wird durch die Blutgefäße gebildet, deren Kapillarnetz *Lamina choriocapillaris* heißt. Die innere Lage wird von sechseckigen Pigmentepithelien erzeugt — *Stratum pigmenti retinae*.

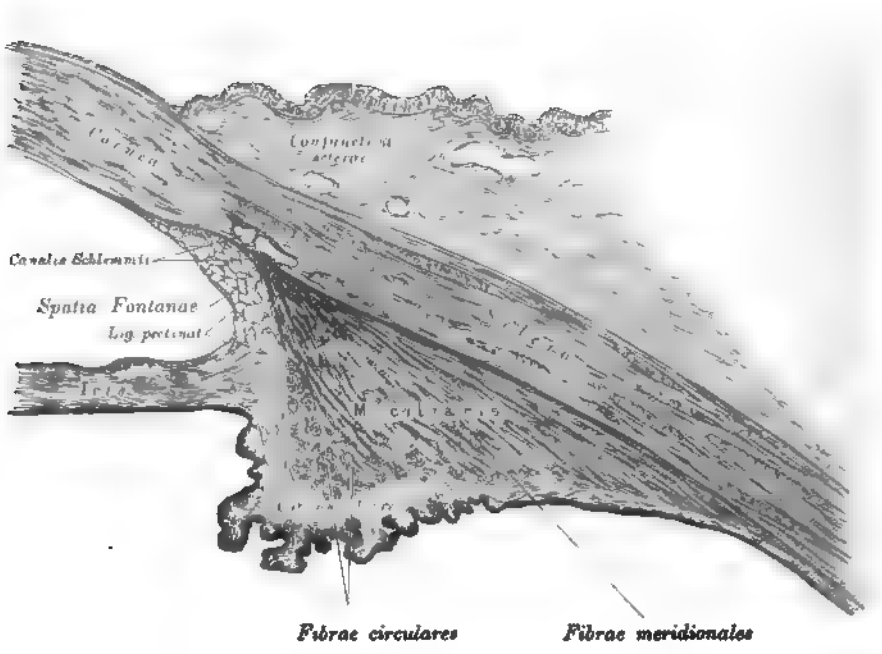

Fig. 954. Durchschnitt an der Übergangsstelle der *Sclera* in die *Cornea*.

(Vergrößert.)

(Zeigt die verschiedenen Bündel des *M. ciliaris* und die Lage des *Ligamentum pectinatum* mit den *Spatia anguli iridis Fontanae* sowie den *Sinus venosus.)*

Am vorderen Rande der *Sclera* verdickt sich die Aderhaut zum *Corpus ciliare*. Die oberflächliche Lage des Ziliarkörpers ist der *Musculus ciliaris* (siehe Fig. 953 u. 954) (glatte Längs- und Kreisfasern); die tiefe Lage die *Corona ciliaris*, ein Kranz von 70—85 Falten, deren jede einzelne Ziliarfortsatz, *Processus ciliaris*, heißt und von dem *Stratum pigmenti corporis ciliaris* bedeckt wird. Die gezackte Grenzmarke zwischen dem faltigen und ebenen Teile der *Chorioidea* ist die *Ora serrata*.

Fig. 955. Die Anordnung der Linsenfasern. Ansicht v. vorne.



Fig. 956. Die Anordnung der Linsenfasern. Ansicht v. hinten.

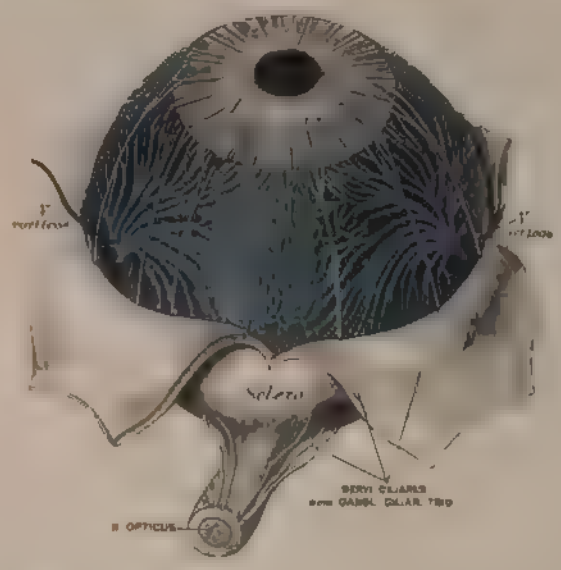

Fig. 957. Die Nerven der *Iris* und *Chorioidea*.

(Vergrößert.)

Die *Chorioidea* wird durch drei bis vier *Arteriae ciliares posticae breves*, die *Iris* und der Ziliarmuskel durch die zwei *Arteriae ciliares posticae longae* und die an Zahl variierenden *Arteriae ciliares anticae* sämtlich Äste der *Arteria ophthalmica)* mit Blut versorgt. Aus den Kapillaren entwickeln sich die Venen, die *Vasa vorticosa*, vier bis fünf an der Zahl, welche in der Mitte zwischen Hornhaut und Eintrittsstelle des *Nervus opticus* die *Sclera* durchbrechen. Außerdem fließt das Blut durch die *Venae ciliares anticae et posticae* ab.

Die Innervation der *Iris*, *Chorioidea* und des Ziliarmuskels geschieht durch die *Nervi ciliares*, welche, zehn bis sechzehn an der Zahl, die *Sclera* an ihrem hinteren Umfange durchbohren; dann durch Fasern des *N. sympathicus*.

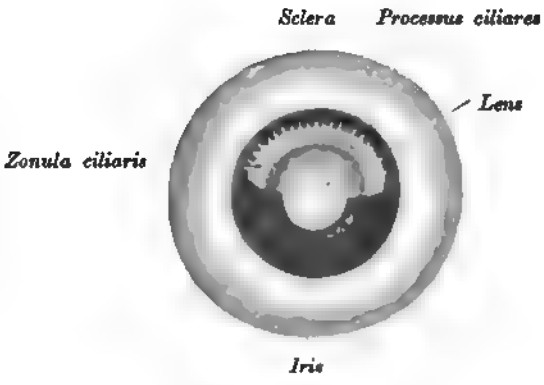

Fig. 958. *Zonula ciliaris.*

(Die Hornhaut und desgleichen die obere Hälfte der Iris sind ausgeschnitten. Obere Hälfte der hinteren Augenkammer eröffnet. Oberhalb des Irisrestes erscheinen die vorderen Enden der *Processus ciliares*, ferner die Linse und zwischen beiden die *Zonula ciliaris.)*

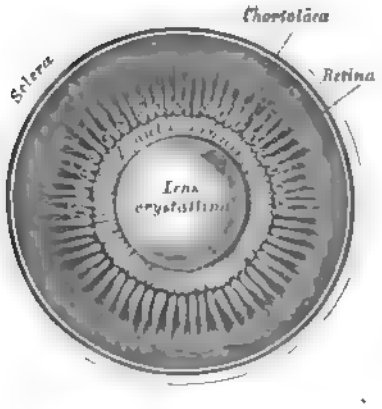

Fig. 959. Die vordere Hälfte des Augapfels.

Ansicht von hinten.

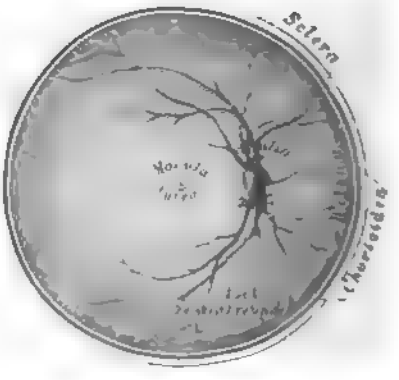

Fig. 960. Die hintere Hälfte des Augapfels.

Ansicht von vorne.

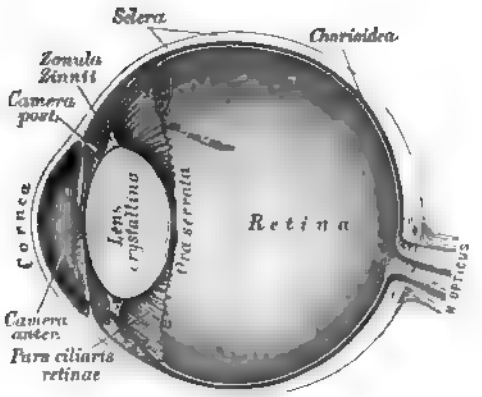

Fig. 961. Die *Ora serrata*. Der Augapfel im Sagittalschnitte.

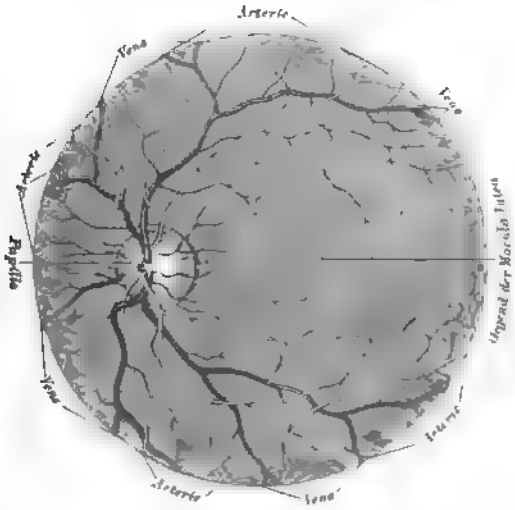

Fig. 962. Das Beleuchtungsbild des pigmentierten Augengrundes.

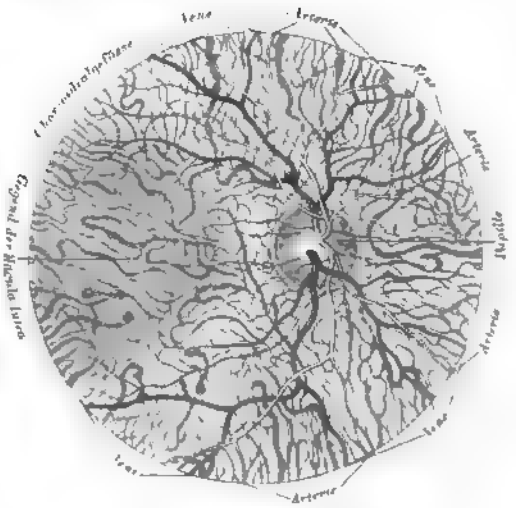

Fig. 963. Das Beleuchtungsbild des nicht pigmentierten (albinotischen) Augengrundes.

Die *Retina*, Ausbreitung des *N. opticus*, ist die innerste Schicht des Augapfels, das eigentliche Sehorgan. Die Stelle, wo der *N. opticus* die *Sclera* und *Chorioidea* durchbricht, ist durch einen flachen Hügel, *Papilla nervi optici*, gekennzeichnet; hier treten die Blutgefäße, *A.* und *V. centralis retinae*, ein und aus. Man unterscheidet eine *Arteriola* und *Venula temporalis retinae superior et inferior; A. et V. nasalis retinae superior et inferior; A. et V. macularis superior et inferior* und eine *A. et V. retinae medialis*. Die Papille ist nicht lichtempfindend (blinder Fleck) und liegt exzentrisch, einwärts von dem zentralen Punkte des schärfsten Sehens. Dieser Punkt ist schwach vertieft, *Fovea centralis;* im Leichenauge als gelber Fleck, *Macula lutea*, kenntlich. Die *Ora serrata* trennt die *Pars optica retinae* von der *Pars ciliaris*.

Den Kern des Auges bilden: der Glaskörper, *Corpus vitreum*, dessen Umhüllungsmembran, die *Hyaloidea*, als zweiblätterige *Zonula ciliaris (Zinni)* die Kristalllinse, *Lens crystallina*, trägt. Zwischen den Blättern der *Zonula* befinden sich die *Spatia zonularia (Canalis Petiti)* (siehe Fig. 953).

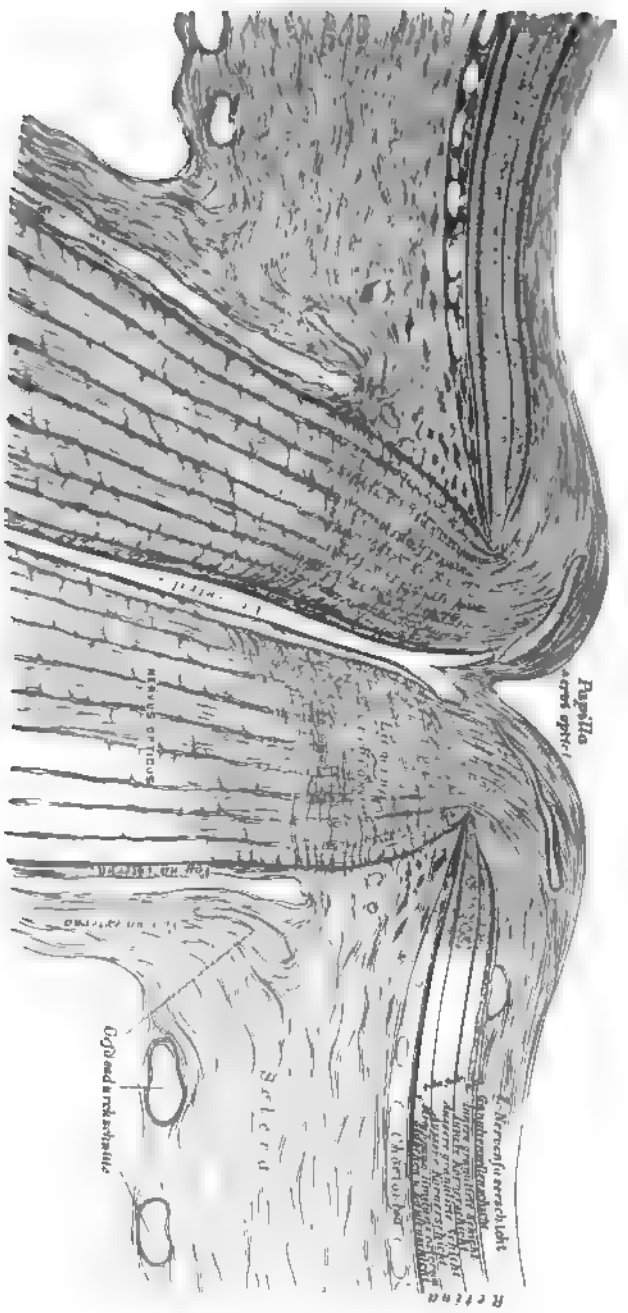

Fig. 964. Senkrechter Schnitt durch die Stelle des Sehnervenintrittes.

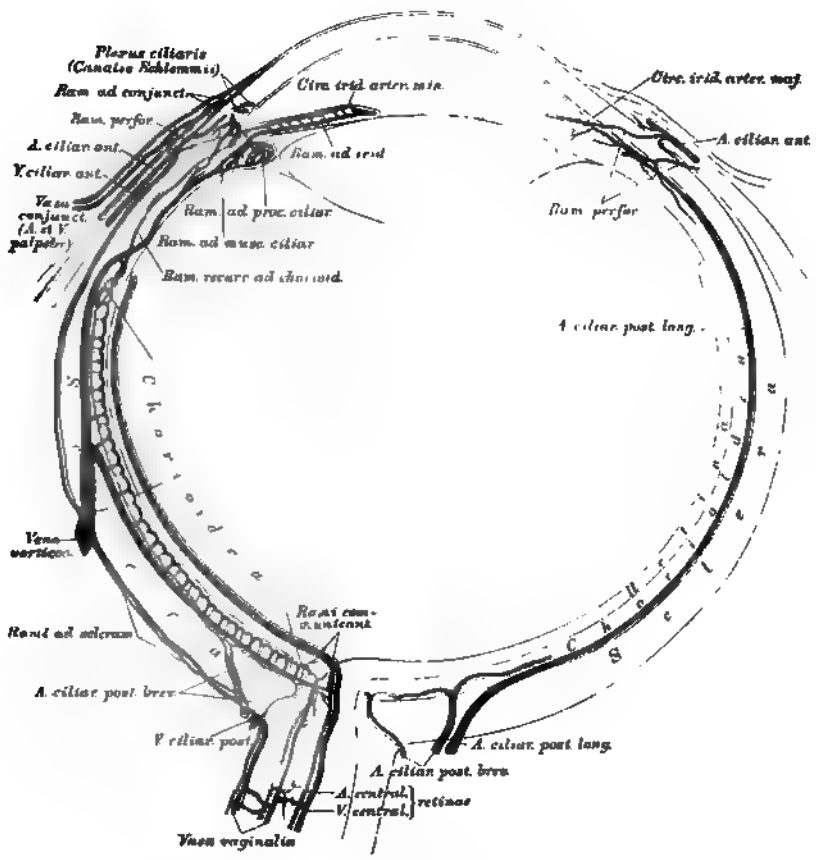

Fig. 965. Schema der Blutgefäße des Augapfels.

(Vergrößert.)

Die *Iris* ist eine gefäß- und muskelreiche Membran, die mit ihrem inneren Rande, *Margo pupillaris*, das Sehloch, *Pupilla*, umgrenzt; zwischen ihr und der *Cornea* liegt die vordere Augenkammer, zwischen ihr und der Linse die hintere Augenkammer; beide Kammern sind erfüllt vom *Humor aqueus*. Der äußere Irisrand, *Margo ciliaris*, ist eine direkte Fortsetzung des *Corpus ciliare* und mit der *Lamina elastica posterior (Descemeti)* durch das *Ligamentum pectinatum* verbunden (siehe Fig. 954).

Von den Muskeln der Iris ist der Verengerer der Pupille, *Sphincter pupillae*, ringförmig am Pupillarrande gelagert, während der Erweiterer, *Dilatator pupillae*, am Ziliarrande der *Iris* entspringt und radiär verläuft.

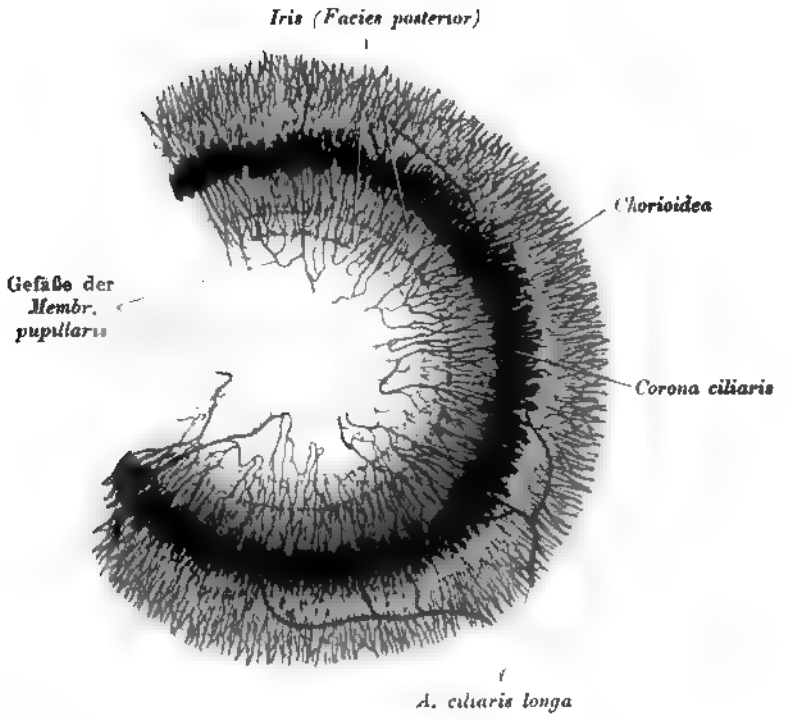

Fig. 966. Gefäße der Iris und der Reste der *Membrana pupillaris* eines Neugeborenen.

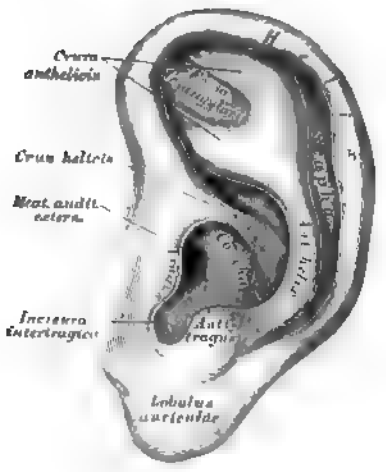

Fig. 967. Die Ohrmuschel, *Auricula* (von links).

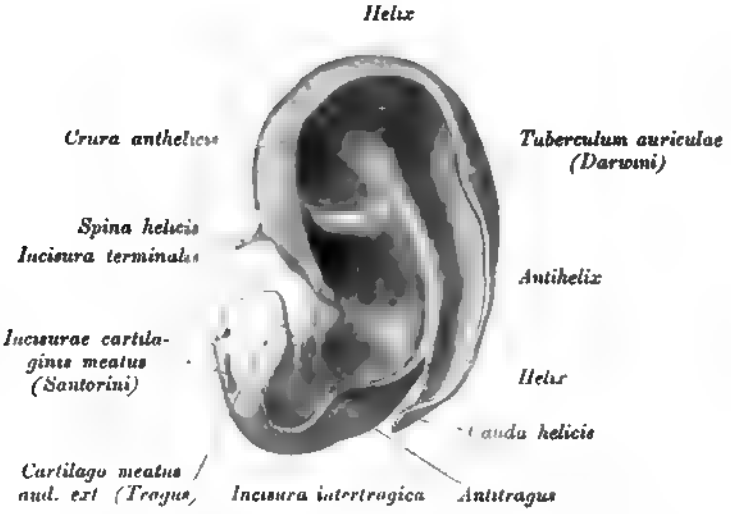

Fig. 968. Knorpel der Ohrmuschel und des äußeren Gehörganges der linken Seite (von außen).

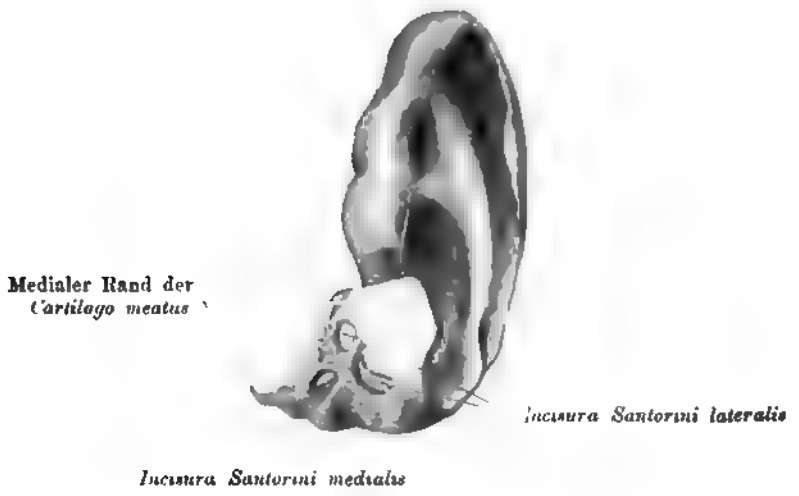

Fig. 969. Knorpel der linken Ohrmuschel und des äußeren Gehörganges (von vorne).

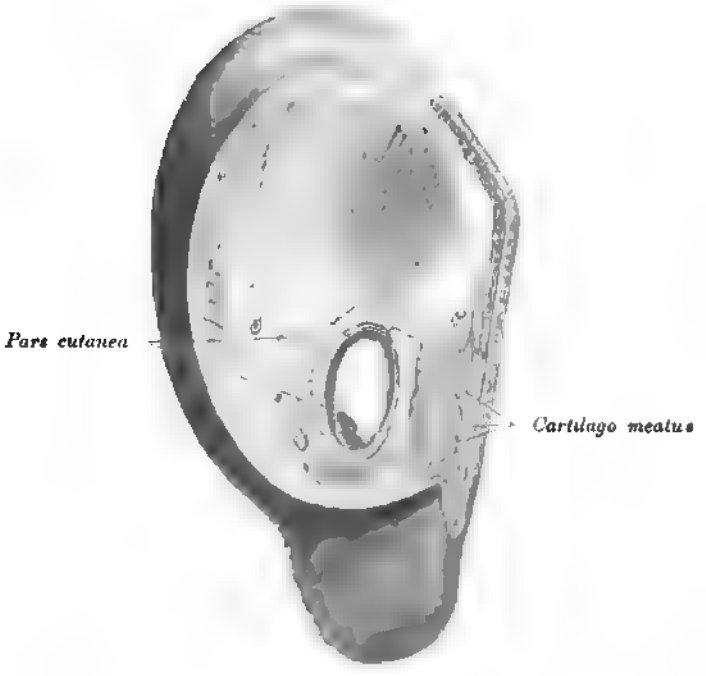

Fig. 970. Querschnitt durch den äußeren linken Gehörgang.

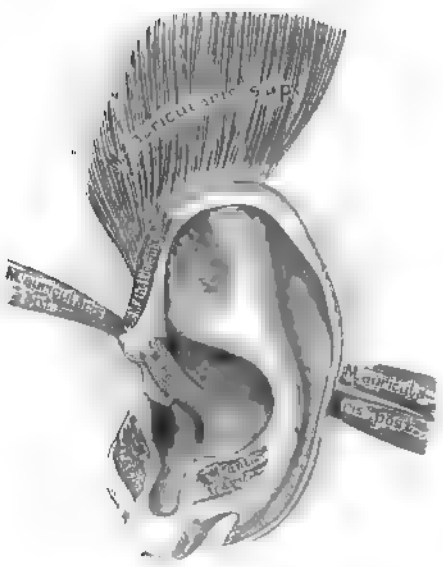

Fig. 971. Die Muskeln der Ohrmuschel.

Der Knorpel der Ohrmuschel zeigt an seinem äußeren Rande die Leiste, *Helix*, welche als *Spina helicis* beginnt; einwärts von der Leiste liegt die schifförmige Grube, *Scapha*, dann folgt die gewölbte Gegenleiste, *Anthelix*, deren Anfang die *Crura anthelicis* bilden. Vor dem *Meatus auditorius externus* ragt die Ecke, *Tragus*, vor; ihr gegenüber die Gegenecke, *Antitragus*; zwischen beiden liegt die *Incisura intertragica*. Die Vertiefung der Ohrmuschel zum äußeren Gehörgang heißt *Concha*. Unter der *Incisura intertragica* bildet die Haut das fettarme Ohrläppchen, *Lobulus auriculae*.

Die Muskeln der Ohrmuschel sind: der *M. auricularis sup.*, der *M. auricularis ant.* und die *Mm. auriculares post.* Zwischen den Vorsprüngen des Ohrknorpels liegen noch: der *M. helicis major*, von der *Spina helicis* zur Umbeugungsstelle des *Helix* nach hinten verlaufend; der *M. helicis minor* am Anfange der *Spina helicis*; der *M. tragicus* auf der Vorderfläche der Ecke; der *M. antitragicus*, vom unteren Ende der Gegenleiste zur Gegenecke. Der *M. transversus auriculae* liegt an der konvexen hinteren Fläche des Ohrknorpels zwischen den Wülsten der *Concha* und der schifförmigen Grube.

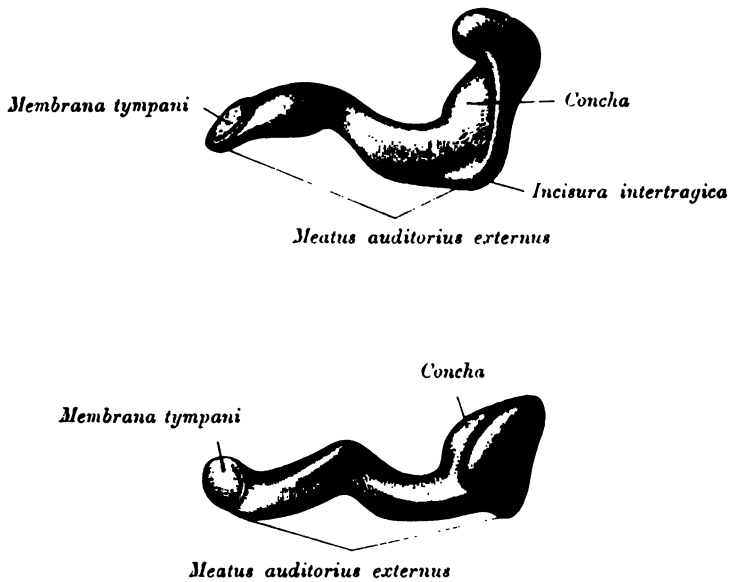

Fig. 972. Ausgüsse des linken äußeren Gehörganges.

(Die obere Figur ist von vorne, die untere von oben gesehen.)

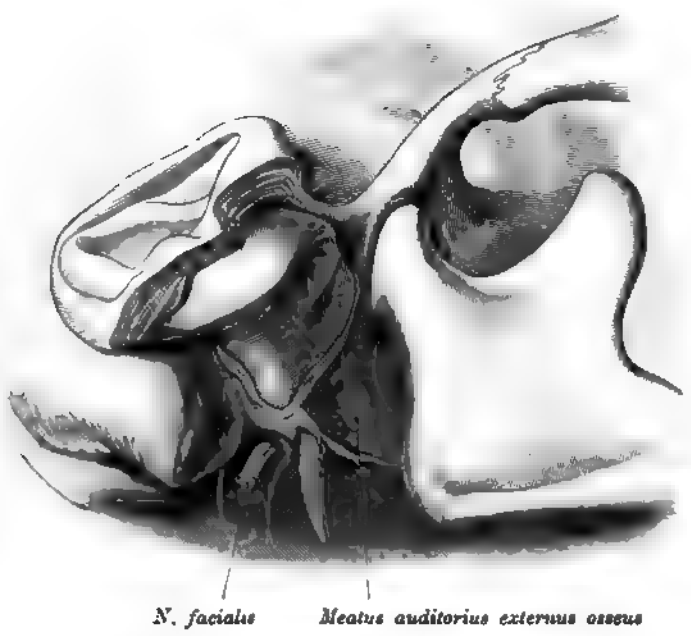

Fig. 973. Knorpeliger Gehörgang der rechten Seite

(von unten und vorne gesehen).

(Die winkelige Knickung des Ganges tritt deutlich vor. An der Knickungsstelle die *Incisura Santorini lateralis;* am medialen Anteil des Ganges die *Incisura Santorini medialis.*)

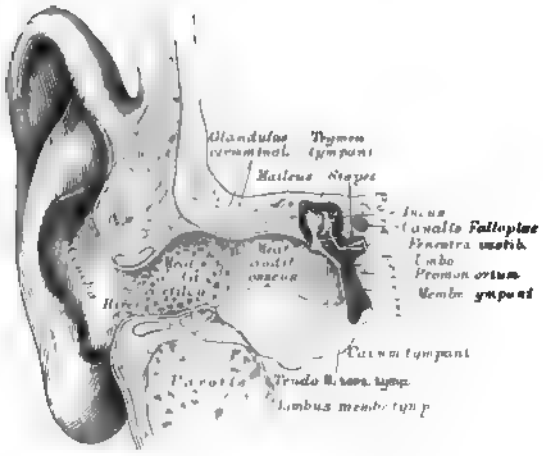

Fig. 974. Der äußere Gehörgang und die Paukenhöhle von rechts

im Frontalschnitte.

Der äußere Gehörgang besteht aus einem knorpeligen Teil, *Meatus auditorius cartilagineus*, welcher eine Fortsetzung des Ohrknorpels ist und zwischen dessen Ringen seichte Einschnitte, *Incisurae cartilaginis meatus auditorii externi (Santorini)*, auftreten; dann aus einem knöchernen Teil, *Meatus auditorius osseus*, welcher dem Schläfenbeine angehört. Am inneren Ende des letzteren befindet sich ein Falz, in welchen das Trommelfell eingebettet ist, *Sulcus tympani*. Die Auskleidung des äußeren Gehörganges, eine Fortsetzung des *Integumentum commune*, besitzt schweißdrüsenähnliche, tubulose Drüsen, *Glandulae ceruminales*, und Haare, *Hirci*.

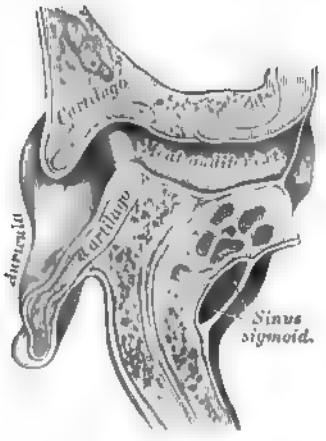

Fig. 975. Horizontalschnitt durch den linken äußeren Gehörgang

(obere Schnitthälfte, von unten gesehen).

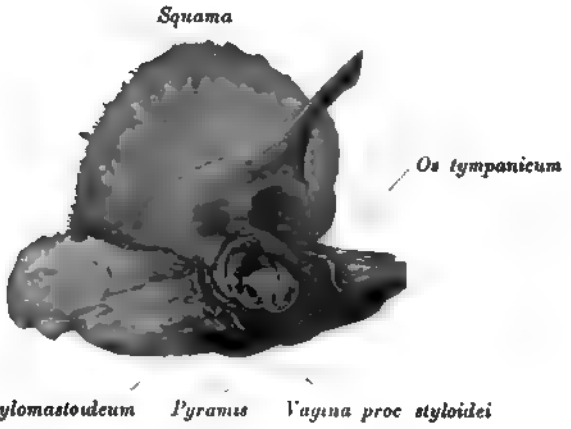

Fig. 976. Schuppe, *Annulus tympanicus* und *Pars petrosa* der rechten Seite (von außen).

(*Squama* rot, *Pars petrosa* gelb, *Annulus tympanicus* blau.)

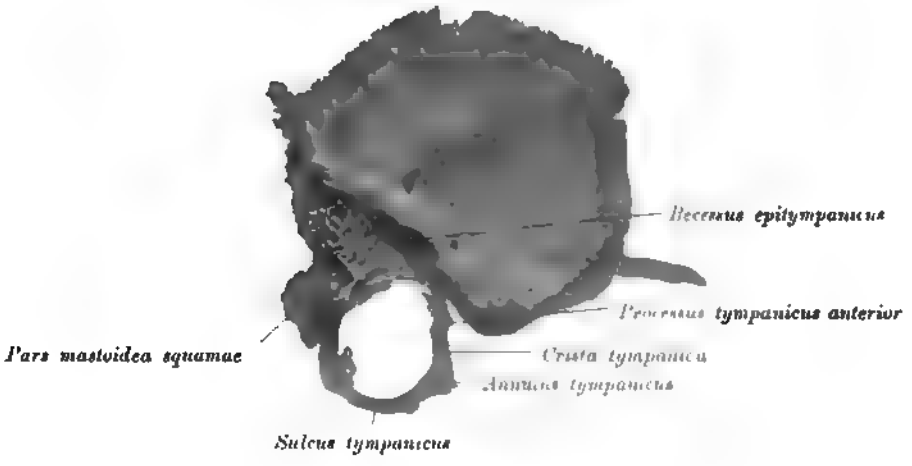

Fig. 977. Linke Schuppe und linker *Annulus tympanicus* von innen gesehen).

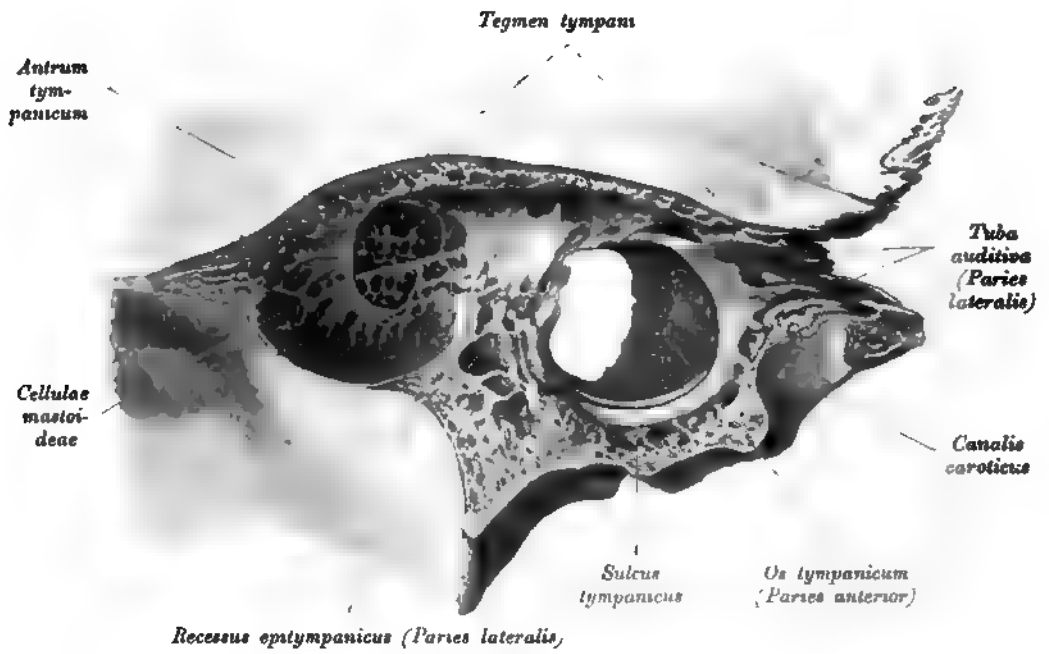

Fig. 978. Laterale knöcherne Paukenhöhlenwand der linken Seite

(von innen gesehen).

Am *Annulus* sind sichtbar der *Sulcus tympanicus* für das Trommelfell, ferner der *Processus tympanicus anterior*, die *Crista tympanica* und der zwischen beiden gelegene *Sulcus malleolaris* (Henle) für den langen Fortsatz des Hammers. Der als *Pars mastoidea squamae* bezeichnete Fortsatz bildet die vordere äußere Deckwand des Warzenfortsatzes und grenzt sich gegen den von der *Pars petrosa* beigestellten großen Anteil des Warzenfortsatzes durch die *Sutura squamosomastoidea* ab.

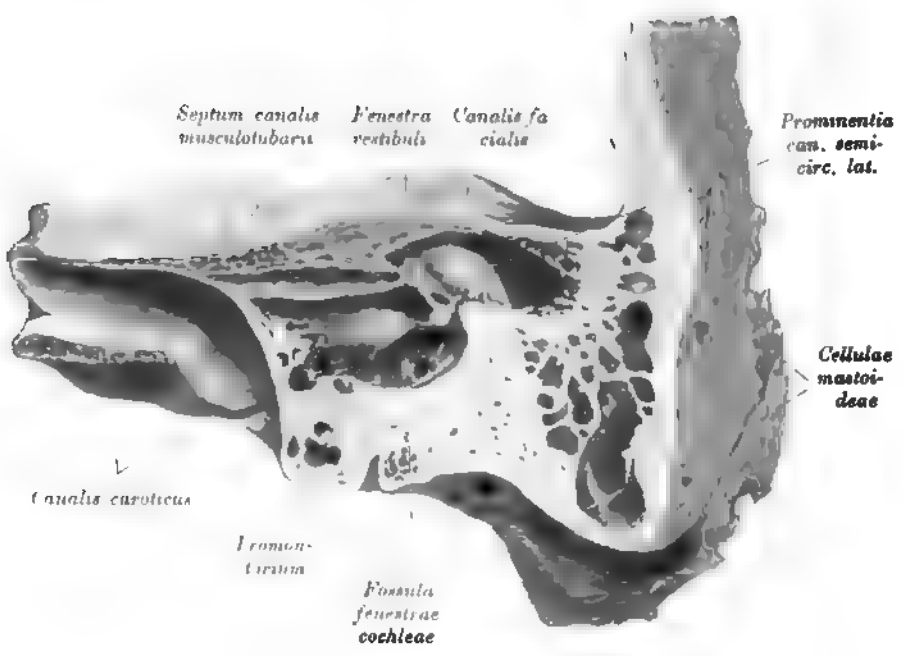

Fig. 979. Hintere und mediale Paukenhöhlenwand der linken Seite, von vorne außen gesehen *(Paries labyrinthicus).*

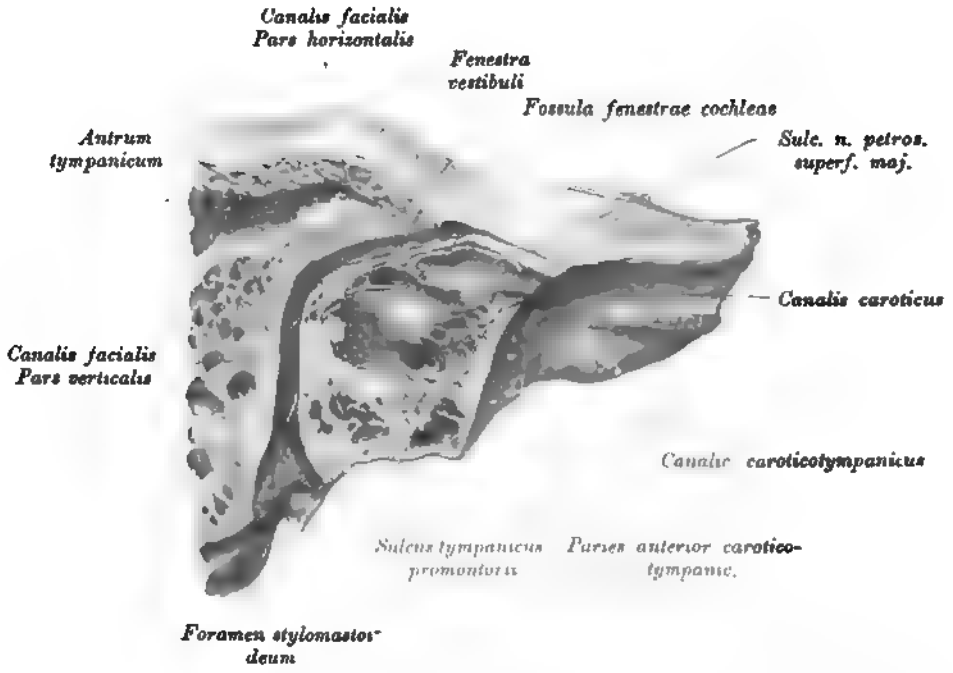

Fig. 980. Die mediale Paukenhöhlenwand der rechten Seite (von außen gesehen).

(Je eine Sonde in der *Eminentia pyramidalis* und in dem *Canal. chordae tympanicae.* — *Canalis facialis* geöffnet.)

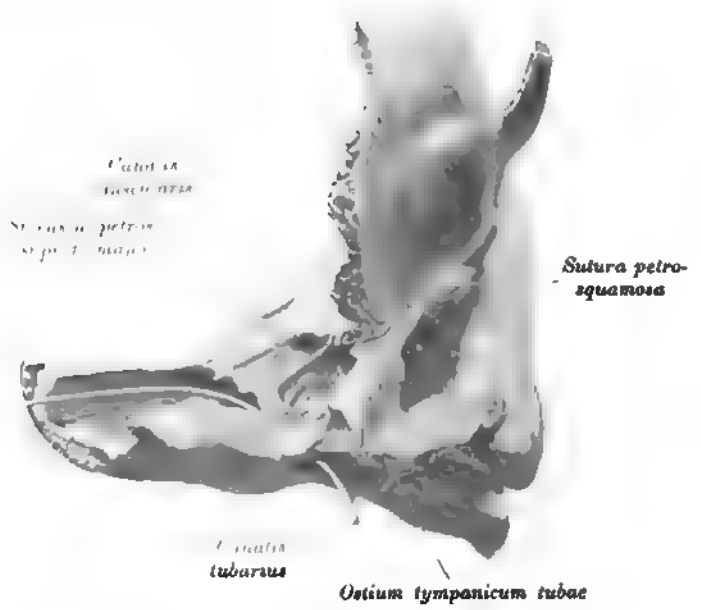

Fig. 981. Die vordere Wand der Paukenhöhle der linken Seite (von unten gesehen). — (Sonde im *Canalis caroticus.*)

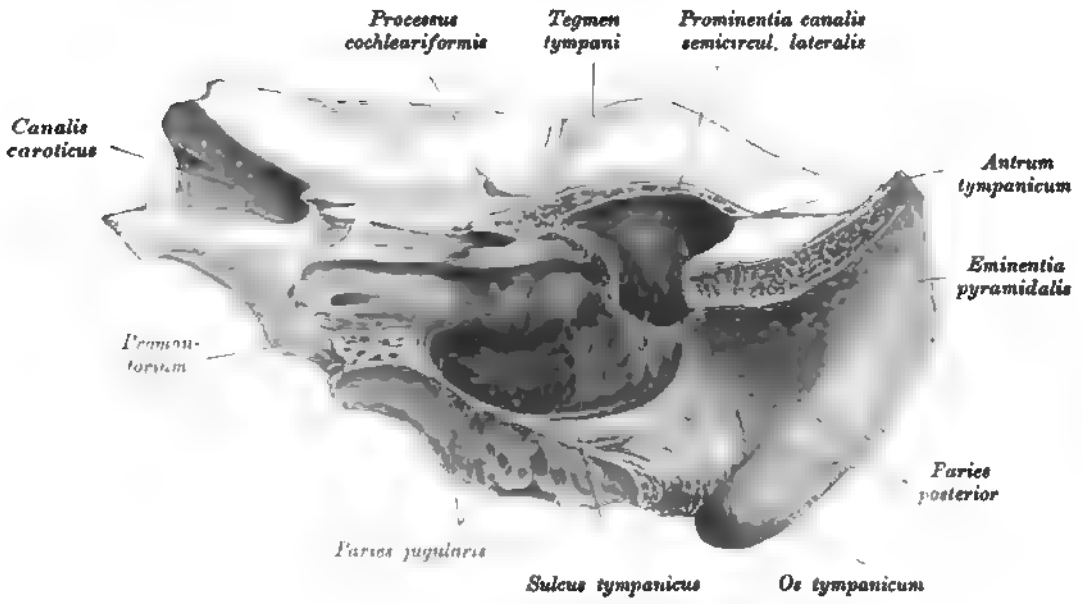

Fig. 982. Die hintere und untere Wand der Paukenhöhle der *Paries jugularis et mastoideus* der linken Seite.

(Sonde im *Canalis chord. tymp.*)

Fig. 983. Rechtes Schläfenbein eines Neugeborenen, *Tegmen tympani*, von oben gesehen.

(Die *Pars petrosa* ist von der *Pars squamosa* durch die *Sutura petrososquamosa* und die *Fissura squamosomastoidea* getrennt.)

Fig. 984. Rechtes Trommelfell und *Recessus epitympanicus* (von außen).

(Der knöcherne äußere Gehörgang bis nahe an das Trommelfell abgetragen; oberhalb dieser Membran durch Aussägen des Schuppenteiles des Schläfenbeines der *Recessus epitympanicus* geöffnet. Im Rezessus der Hammer-Amboßkörper, zwischen demselben und der oberen Paukenhöhlenwand die obere Hammer-Amboßfalte.)

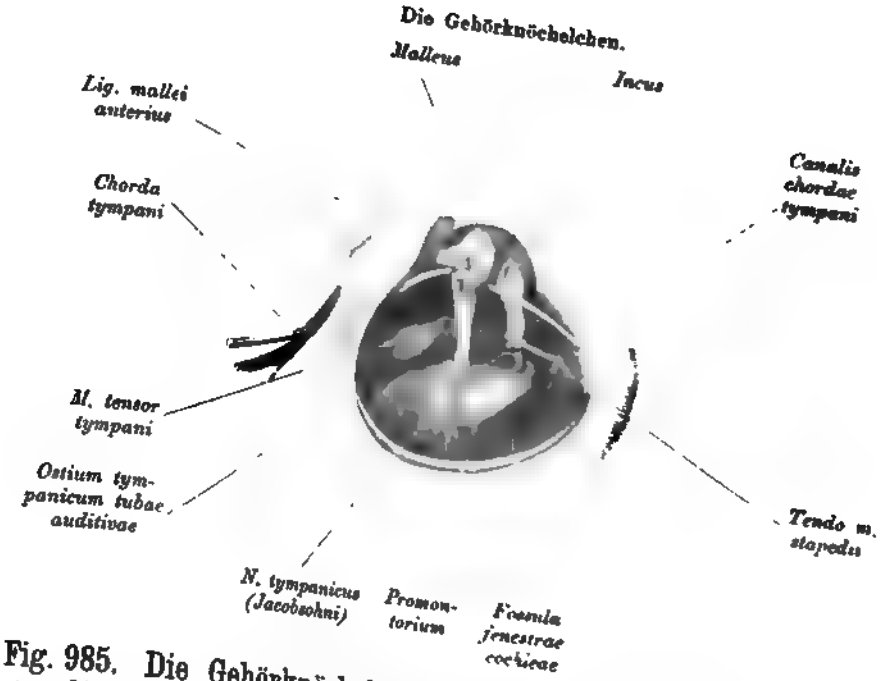

Fig. 985. Die Gehörknöchelchen, die *Chorda tympani* und *Mm. stapedius et tensor tympani* nach Entfernung der *Membrana tympani* der linken Seite von außen gesehen.

Fig. 986. Die *Membrana tympani* rechts am Frontalschnitt

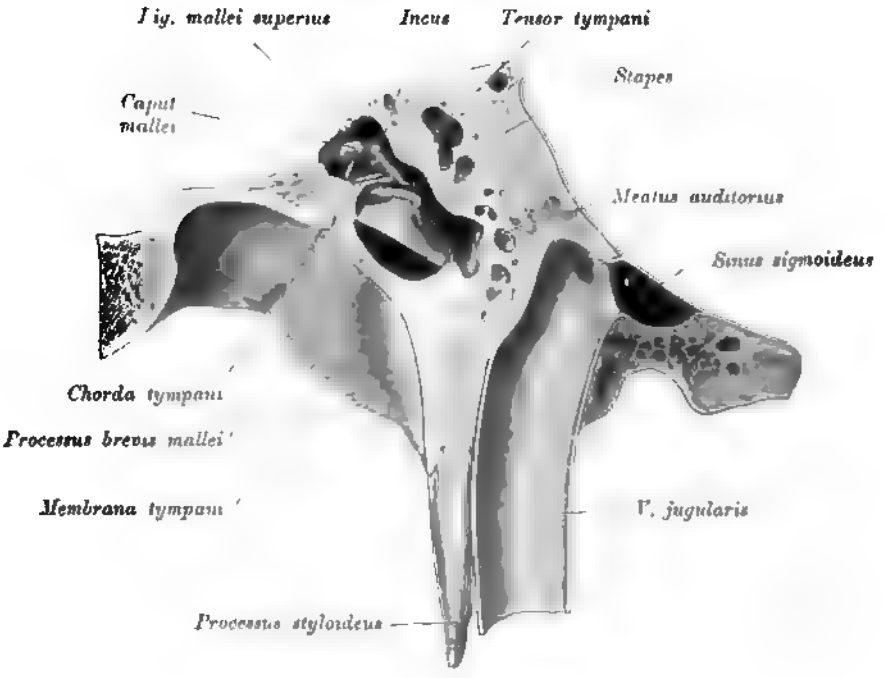

Fig. 987. Frontalschnitt durch die linke Paukenhöhle.

Paries jugularis.

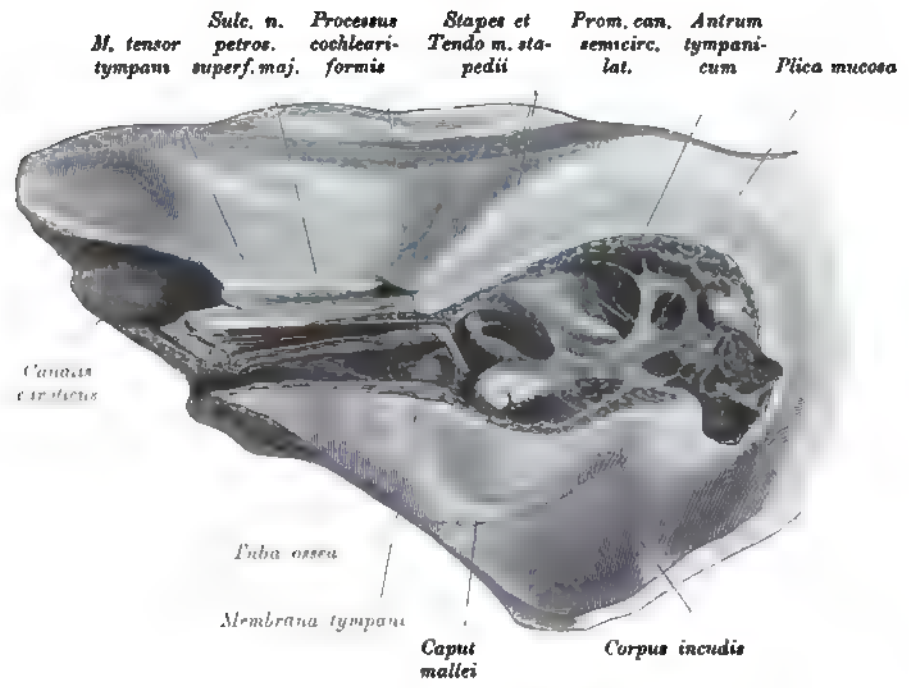

Fig. 988. Paukenhöhle und knöcherne Tube nach Entfernung des *Tegmen tympani* der linken Seite (von oben gesehen).

(Am Übergang der Paukenhöhle in das *Antrum tympanicum* befinden sich Schleimhautfalten.)

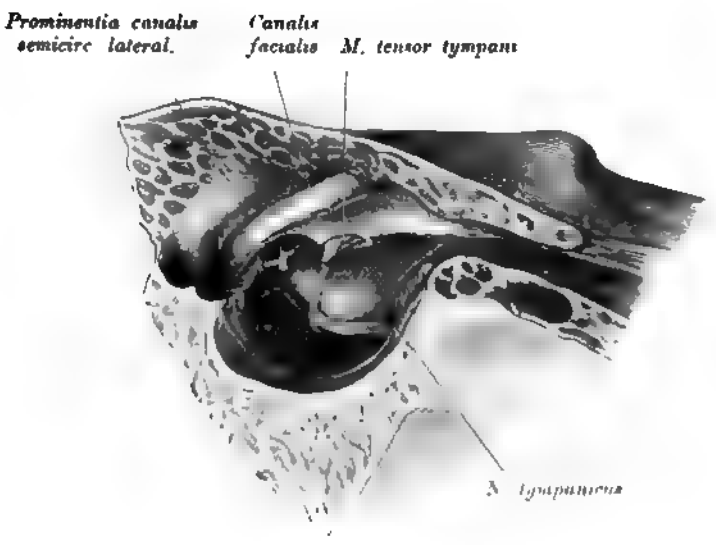

Fig. 989. Labyrinthwand der rechten Paukenhöhle mit dem *N. tympanicus* und den *Mm. tensor tympani et stapedius.*

Vergrößert

(Die äußere Wand der Trommelhöhle und die Gehörknöchelchen wurden entfernt. Über das stark vortretende Promontorium verläuft mit zwei Ästen der *N. tympanicus*. Oberhalb des Promontoriums (vorne) der Kanal für den *Tensor tympani* mit der an dem *Processus cochleariformis* austretenden Sehne des Muskels. Dorsal vom Stapes und dem *Canalis tensoris tympani* der *Canalis facialis*. Weiter hinten oberhalb dieses Kanales die *Prominentia can. semicirc. lat.* An der hinteren Paukenhöhlenwand die *Eminentia pyramidalis* mit der zum Stapes ziehenden Sehne des *M. stapedius*. Unterhalb des *Canalis tensoris tympani* die *Tuba ossea.)*

Fig. 990. *Cellulae mastoideae* **der rechten Seite nach Entfernung der** *Lamina externa* **des** *Processus mastoideus.*

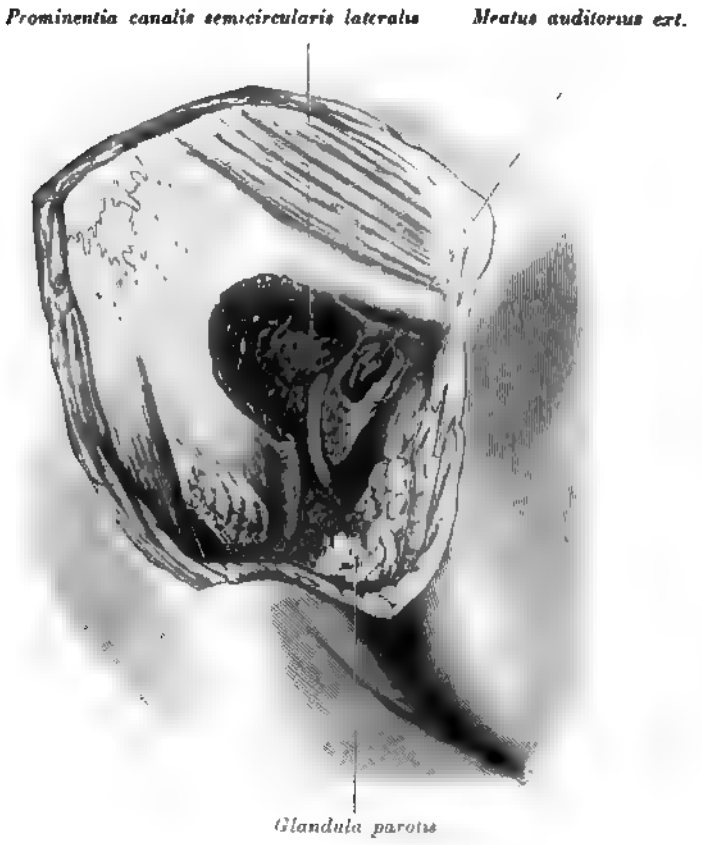

Fig. 991. Warzenfortsatzhöhle mit dem *Antrum tympanicum* und dem *N. facialis* der rechten Seite (von außen).

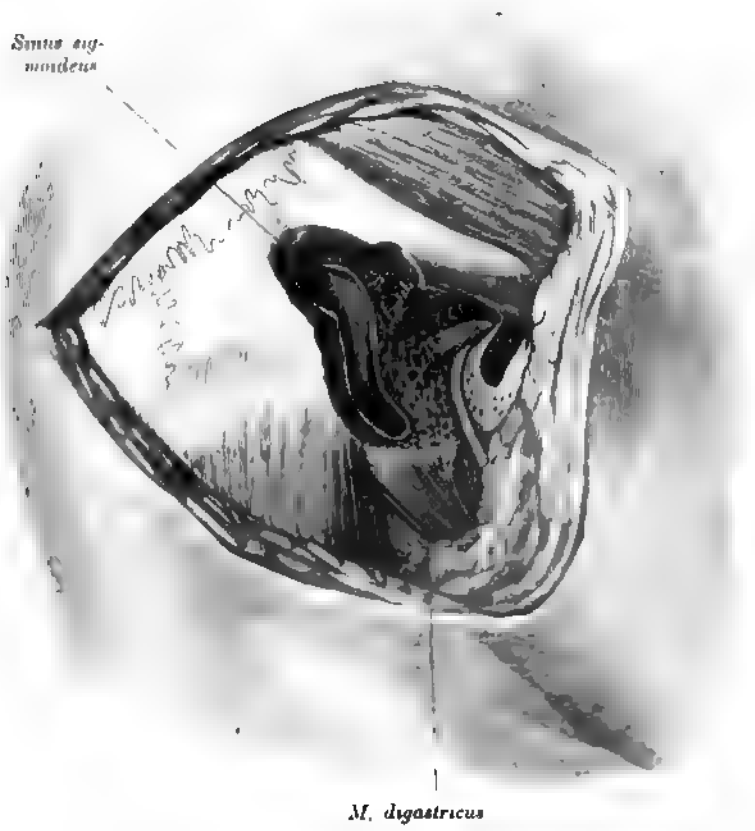

Fig. 992. Warzenfortsatz mit *Antrum tympanicum* und *Sinus sigmoideus* der rechten Seite (von außen).

(Äußerer Gehörgang bis nahe an das Trommelfell abgetragen. Im Hintergrunde desselben das Trommelfell. Medial vom Gehörgange das *Antrum tympanicum* mit der *Prominentia canal. semicirc. lateralis* und unterhalb derselben der *N. facialis* bis an das *Foramen stylomastoideum* bloßgelegt. Hinter der *Prominentia canal. semicirc. lat.* und dem Fazialis die Warzenzellen und der eröffnete *Sinus sigmoideus*. Am Warzenfortsatz der *M. sternocleidomastoideus* und der *Digastricus.)*

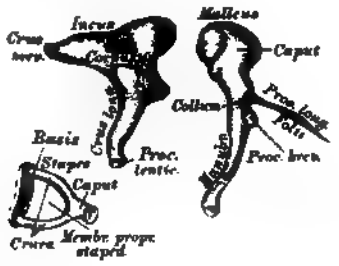

Fig. 993. Die Gehörknöchelchen der rechten Seite (von außen).
Vergrößerung 3.

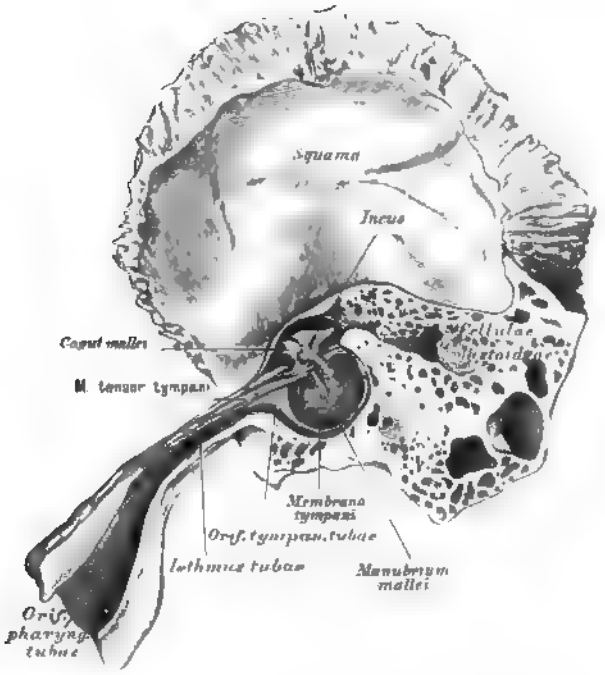

Fig. 994. Das Trommelfell und die Ohrtrompete der rechten Seite (von innen).

Die Pauken- oder Trommelhöhle, *Cavum tympani*, liegt einwärts vom Trommelfell, ist mit Schleimhaut ausgekleidet und kommuniziert durch die Eustachsche Ohrtrompete, *Tuba auditiva*, mit der Rachenhöhle. An der inneren Wand derselben befinden sich: das ovale Fenster, *Fenestra vestibuli*, zum Vorhof des Labyrinthes; das runde Fenster, *Fenestra cochleae*, zur Schnecke (durch ein zartes Häutchen, *Membrana tympani secundaria*, verschlossen; zwischen beiden Fenstern das Vorgebirge, *Promontorium*, mit einer Furche, *Sulcus promontorii (Jacobsoni)*, versehen; hinter dem ovalen Fenster die hohle, auch an der Spitze offene *Eminentia pyramidalis;* über dem ovalen Fenster die untere Wand des *Canalis facialis (Falloppiae)*, über dem Vorgebirge der *Semicanalis tensoris tympani*, mit dem löffelförmigen *Processus cochleariformis* endend.

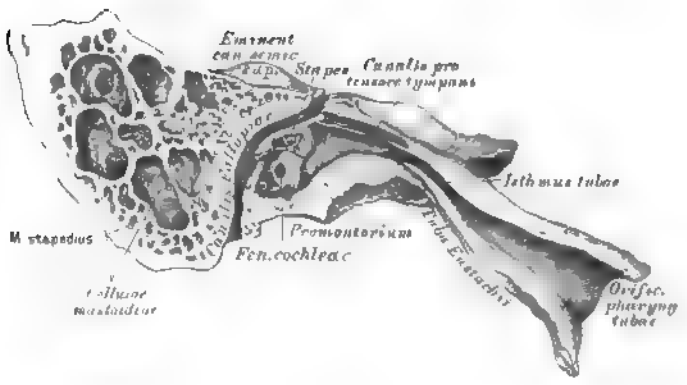

Fig. 995. Die Paukenhöhle und Ohrtrompete von rechts

(im Durchschnitte).

Die Gehörknöchelchen, *Ossicula auditus*, sind drei an Zahl:

a) Der Hammer, *Malleus*, wird eingeteilt in Kopf, Hals, Handhabe, kurzen und langen Fortsatz. Die Handhabe ist mit dem Trommelfell verwachsen; der kurze Fortsatz drängt dasselbe am oberen vorderen Rande vor; der lange Fortsatz, *Processus anterior (Folii)*, liegt in der *Fissura petrotympanica (Glaseri)*.

b) Der Amboß, *Incus*, besitzt einen Körper, einen kurzen und einen langen Fortsatz. Der kurze Fortsatz ist an die hintere Trommelhöhlenwand mittels eines Bändchens befestigt; der lange Fortsatz trägt an seinem einwärts gekrümmten Ende den *Processus lenticularis*. Mit letzterem artikuliert:

c) Der Steigbügel, *Stapes*, und zwar dessen Köpfchen; von diesem gehen die beiden gekrümmten Schenkel aus, deren Zwischenraum durch die *Membrana obturatoria stapedis* verschlossen ist und die die Fußplatte, *Basis stapedis*, tragen, welche das ovale Fenster verschließt.

Zur Bewegung der Gehörknöchelchen dienen: der *M. tensor tympani*, Spanner des Trommelfelles; Ursprung: *Tuba auditiva (Eustachii)* und vorderer Winkel der Felsenpyramide, verläuft im *Semicanalis*, legt seine platte Endsehne um den *Processus cochleariformis*, um sie am Hammerhalse zu inserieren. *M. stapedius*, der Steigbügelmuskel (Fig. 990 u. 996), liegt in der Höhle der *Eminentia pyramidalis*, geht mit dünner Sehne durch die Öffnung an der Spitze der Pyramide zum Köpfchen des Steigbügels.

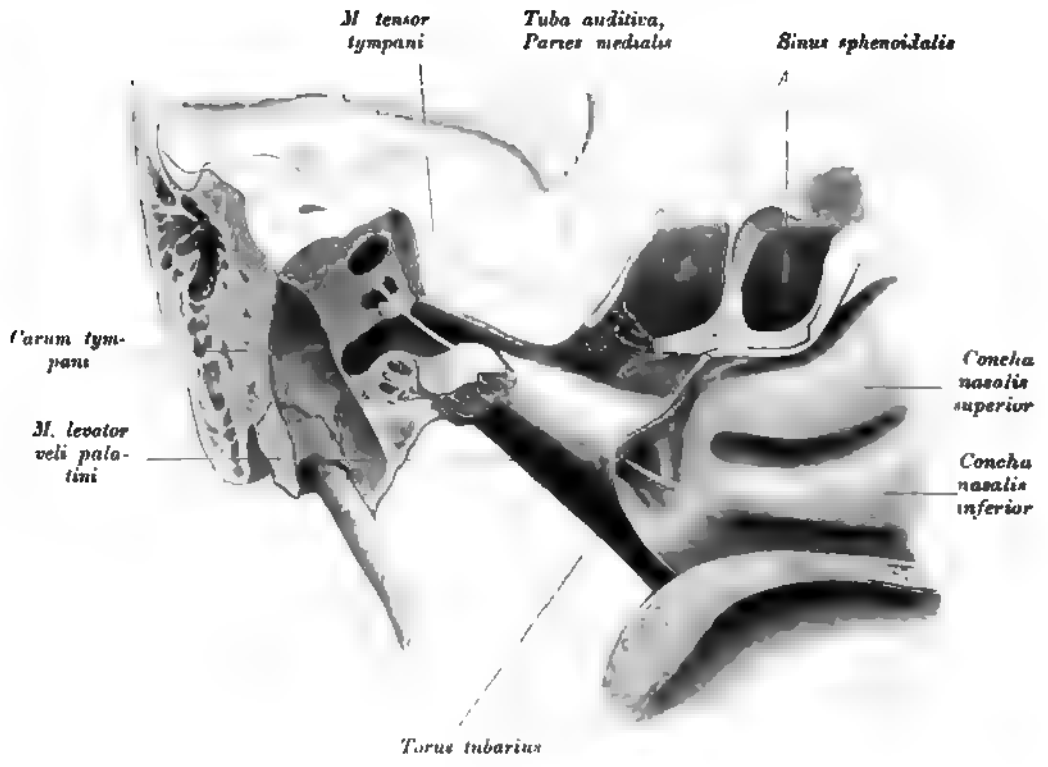

Fig. 996. *Tuba auditiva* **der linken Seite** von innen.

(Mediale Tubenwand freigelegt, *Tuba cartilaginosa* sondiert.)

Das Trommelfell, *Membrana tympani*, ist zwischen äußerem Gehörgang und Paukenhöhle ausgespannt, und zwar in einer schiefen Ebene, nach innen und unten gerichtet; seine äußere Fläche erscheint konkav; seine innere Fläche konvex, seine Form oval. Die tiefste Stelle der äußeren Fläche, entsprechend dem Ende des Hammergriffes, heißt *Umbo*. Am oberen vorderen Rande ragt als glänzendes Köpfchen der kurze Fortsatz des Hammers vor; dessen Griff ist in seiner ganzen Länge sichtbar; ausnahmsweise auch durchscheinend der lange Amboßfortsatz. Das Trommelfell wird von drei Gewebslagen zusammengesetzt: die äußere ist die Auskleidungshaut des Gehörganges mit der Epidermis; die mittlere stärkste ist fibröses Bindegewebe; die innere ist Schleimhaut.

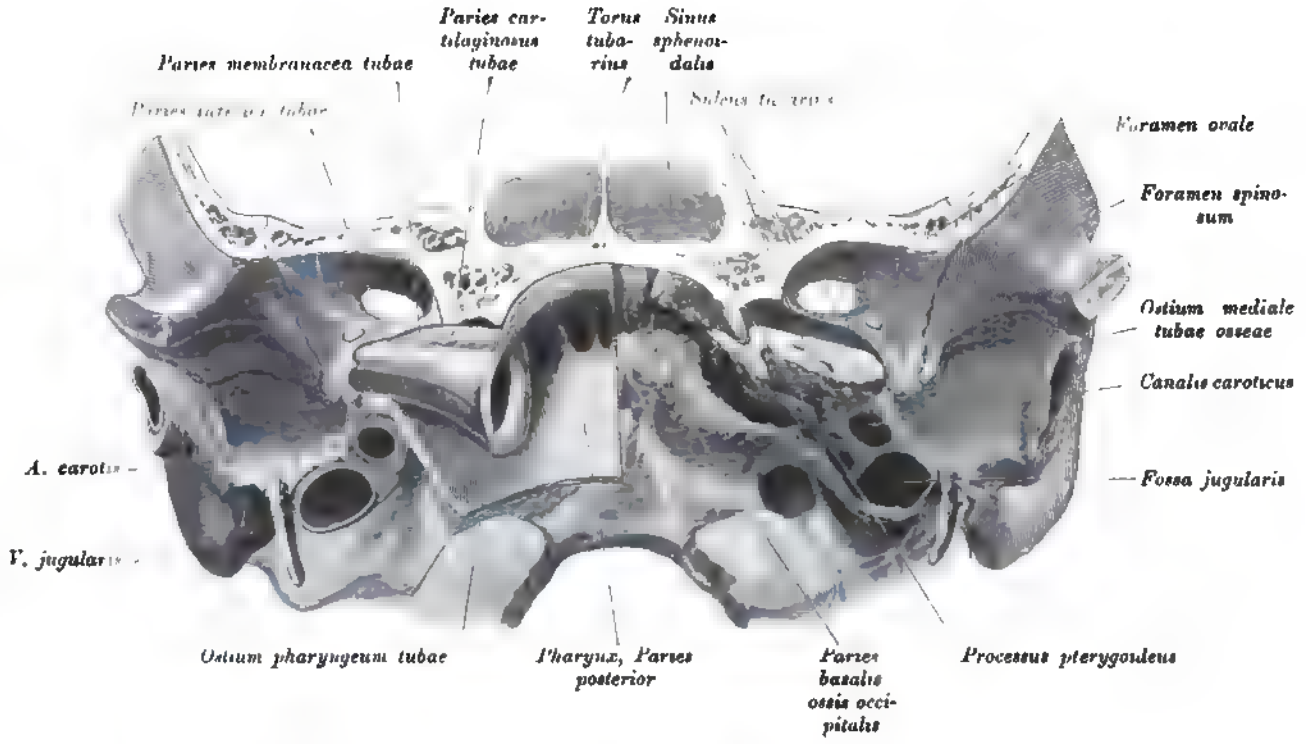

Fig. 997. Frontalschnitt durch die Schädelbasis vor der *Tuba auditiva*.
(Rechts *Tuba cartilaginosa* präpariert, links *Sulcus tubarius*.)

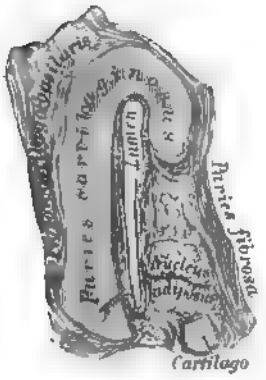

Fig. 998. Der knorpelige Teil der Ohrtrompete, nahe der Mündung in die Paukenhöhle. Querschnitt.

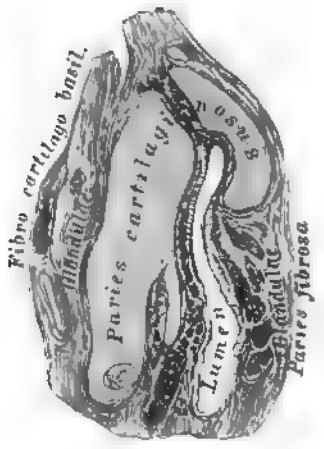

Fig. 999. Der knorpelige Teil der Ohrtrompete, nahe der Mündung in die Rachenhöhle. Querschnitt.

Die Ohrtrompete, *Tuba auditiva (Eustachii)*, beginnt an der vorderen Wand der Paukenhöhle, unter dem *Semicanalis tensoris tympani* mit dem *Ostium tympanicum*, läuft schief nach vorne, innen und unten und mündet an der Seitenwand des Rachens mit dem wulstigen *Ostium pharyngeum*. Die Tuba ist von einem knöchernen und einem knorpeligen Teile zusammengesetzt, von denen der erstere dem *Os petrosum* angehört.

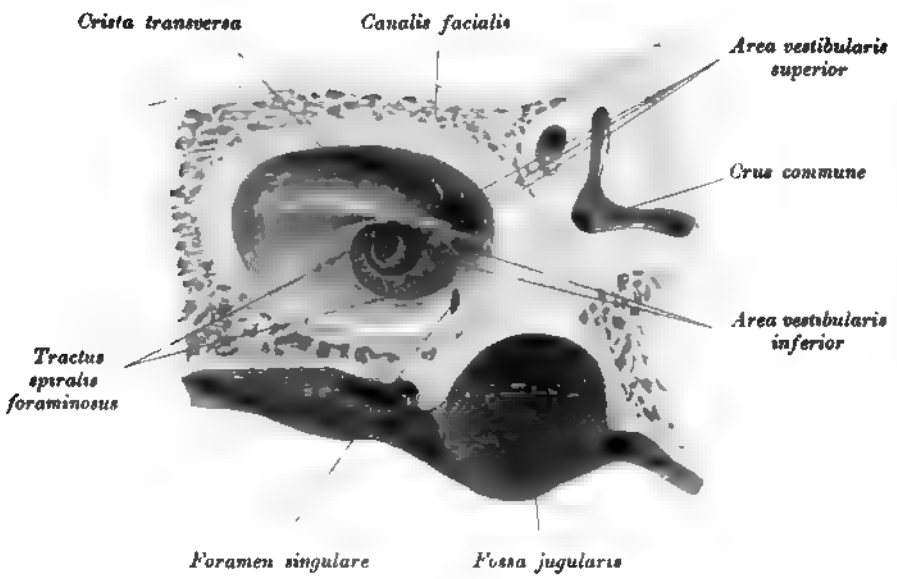

Fig. 1000. Hintergrund des linken *Meatus acusticus internus.*

Die innere Sphäre des Gehörorganes, das Labyrinth, besteht aus dem Vorhof, *Vestibulum*, den drei Bogengängen, *Canales semicirculares*, und der Schnecke, *Cochlea*.

Der Vorhof bildet eine Kapsel für den Sacculus und den Utriculus. Seine Grenzen sind: außen die Paukenhöhle; innen der Blindsack des *Meatus auditorius internus;* vorne die Schnecke; hinten die Bogengänge. Die vordere Abteilung heißt *Recessus sphaericus*, die hintere *Recessus ellipticus;* zwischen beiden erhebt sich die *Crista vestibuli*, die nach oben mit der *Pyramis vestibuli* endet. In den *Recessus hemiellipticus* münden drei Bogengänge mit fünf Öffnungen, indem zwei Bogengänge an der inneren Vorhofswand eine gemeinsame Öffnung besitzen; vor der letzteren liegt die Öffnung des *Aquaeductus vestibuli*. In den *Recessus sphaericus* mündet die *Scala vestibuli* der Schnecke. Die drei Siebflecke, *Maculae cribrosae*, sind aus Fig. 1000, 1002 u. 1006 ersichtlich.

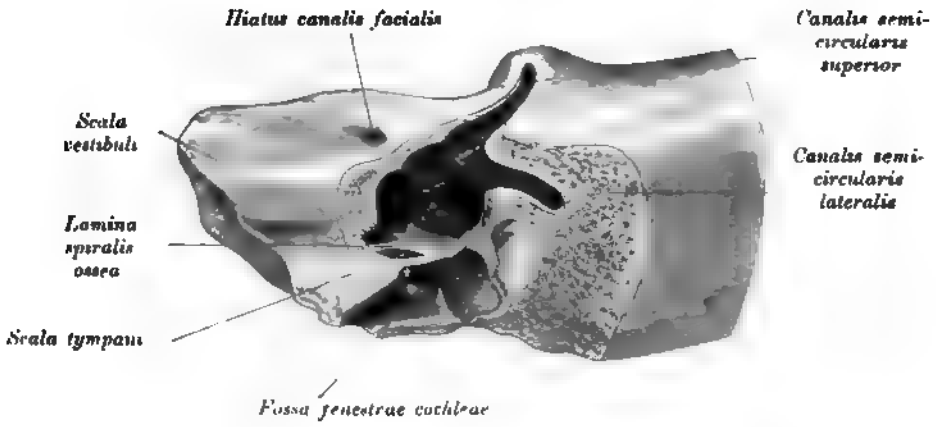

Fig. 1001. Vestibulum der linken Seite von der Paukenhöhle her eröffnet.

Blau: *Recessus sphaericus;*
rot: *Recessus ellipticus* und Bogengänge;
gelb: Stelle des *Ductus reuniens.*

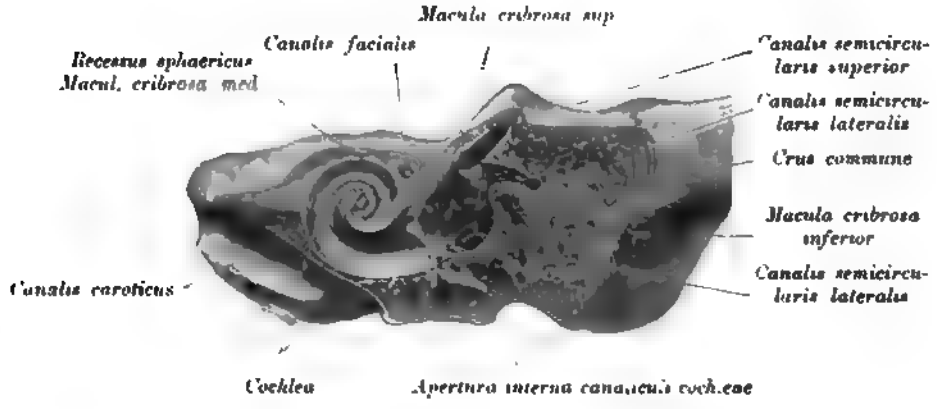

Fig. 1002. Längsschnitt durch das Vestibulum und die Schnecke

der rechten Seite.

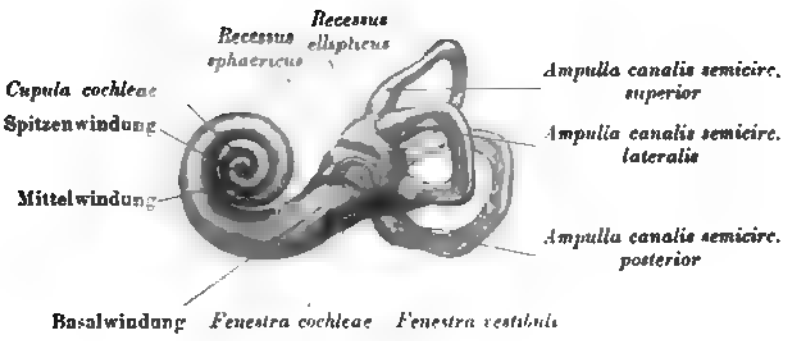

Fig. 1003. Ausguß des knöchernen Labyrinthes der linken Seite

von auf'en gesehen.

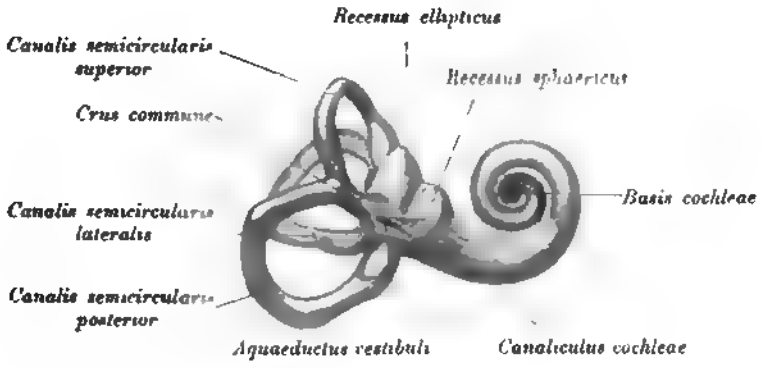

Fig. 1004. Ausguß des knöchernen Labyrinthes der linken Seite

von innen gesehen.

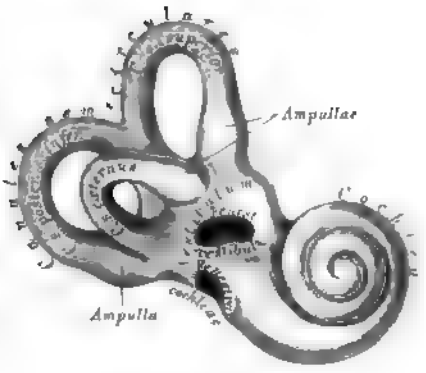

Fig. 1005. Die Knochenkapsel des rechten Labyrinthes von vorne (vergrößert)

Fig. 1006. Das knöcherne Labyrinth der rechten Seite von vorne eröffnet (vergrößert).

Die drei Bogengänge sind: ein oberer, ein hinterer und ein äußerer; ihre Ebenen stehen senkrecht aufeinander. Es gibt drei Anfangsmündungen, die zu Ampullen erweitert sind, aber nur zwei Endmündungen, indem der obere und hintere Bogengang eine kurze gemeinsame Endröhre und eine gemeinsame Endmündung haben. Von den Bogengängen ist der äußere der kürzeste, der hintere der längste.

Die Schnecke ist ein $2^1/_2$mal aufgewundener Gang; nach außen wölbt sie das *Promontorium* in die Paukenhöhle vor, nach innen grenzt sie an den Blindsack des *Meatus auditorius internus*. Die Gänge sind übereinander aufgewunden, und zwar um eine knocherne Achse, die Spindel, *Modiolus*, heißt. Der Schneckengang endet an der Kuppel, *Cupula*, blind; hier rollt sich die Zwischenwand der Gänge trichterförmig ein, als *Scyphus (Vieussenii)* (siehe Fig. 1006).

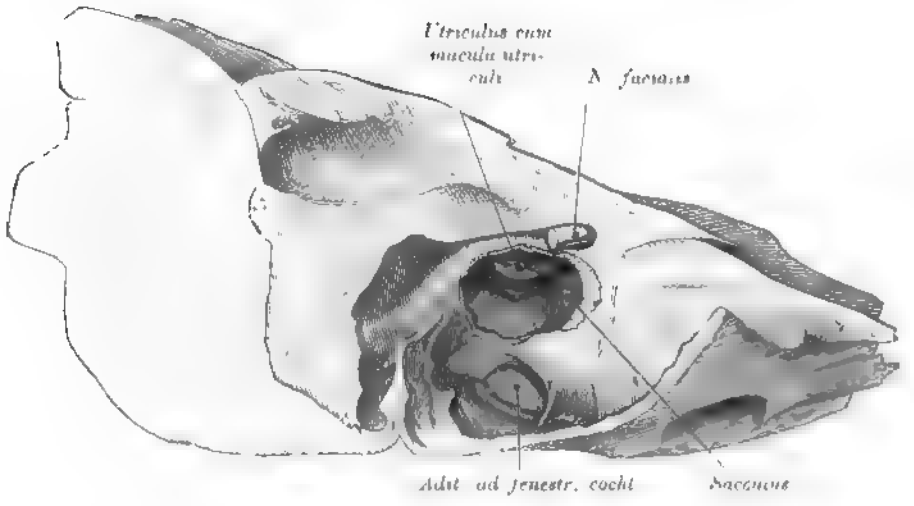

Fig. 1007. Vestibularteil des häutigen Labyrinthes der rechten Seite (vergrößert).

(Der Rahmen der *Fenestra ovalis* wurde breit abgetragen. Im Hintergrunde der freigelegten *Cysterna perilymphatica* der *Recessus utriculi* mit der Macula und unterhalb desselben die vordere äußere Wand des Utriculus. Vor dem Utriculus der Sacculus. Oberhalb der künstlichen Lücke der *N. facialis*, unterhalb derselben der *Aditus ad fenestram cochleae*. Utriculus und Sacculus blau gefärbt.)

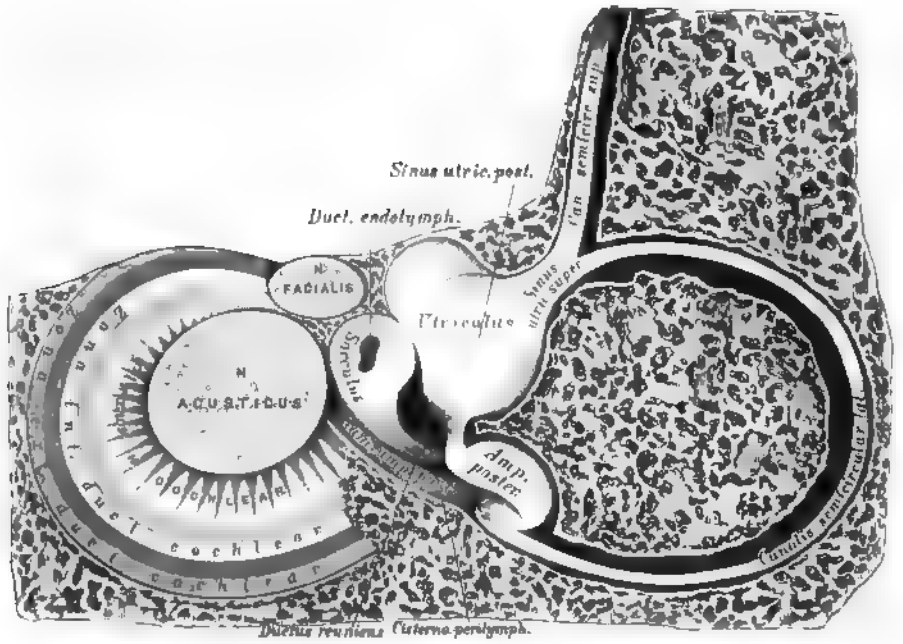

Fig. 1008. Das Labyrinth innerhalb des Knochens.

Ansicht von hinten.

Das **häutige Labyrinth** besteht aus zwei häutigen Säcken, dem *Sacculus* (im *Recessus sphaericus vestibuli* liegend) und dem *Utriculus* (im *Recessus ellipticus* liegend), in welch letzteren die **häutigen Bogengänge**, entsprechend den knöchernen, und wie diese mit **Ampullen** versehen, einmünden. Zwischen den Säckchen, die miteinander vermittels des *Ductus endolymphaticus* kommunizieren, und der mit einem *Periostium internum* ausgekleideten Innenfläche des knöchernen Labyrinthes befindet sich eine Flüssigkeit, die *Perilympha;* auch die häutigen Bogengänge füllen die knöchernen nicht ganz aus, sie liegen nur an der konvexen Seite der letzteren an. Die **Säckchen** und die **häutigen Bogengänge** enthalten gleichfalls Flüssigkeit, die *Endolympha*. Entsprechend den *Maculae acusticae* befinden sich Häufchen von Kristallen kohlensauren Kalkes *(Otolithen)*. Der *Nervus vestibuli* durchdringt die Löcher der drei *Maculae cribrosae*, seine Fasern gehen in die Wand des häutigen Labyrinthes über und enden an den Ampullen mit den *Cristae acusticae*, am *Utriculus* und *Sacculus* mit der *Macula acustica utriculi* beziehungsweise *sacculi*.

Der **innere Gehörgang**, beginnend an der hinteren Fläche der *Pars petrosa* des Schläfebeins, endet blindsackförmig, vom **Vorhofe** durch ein dünnes Knochenblatt getrennt. Der Blindsack wird durch eine Knochenleiste in eine obere und eine untere Grube geschieden. Die **obere** zeigt zwei Grübchen, das vordere zum *Canalis facialis (Falloppiae)*, das hintere zur *Area vestibularis superior* führend; die **untere** besitzt den *Tractus spiralis foraminosus*, hinter diesem die Öffnungen zur *Area vestibularis* und eine größere Öffnung, *Foramen singulare*.

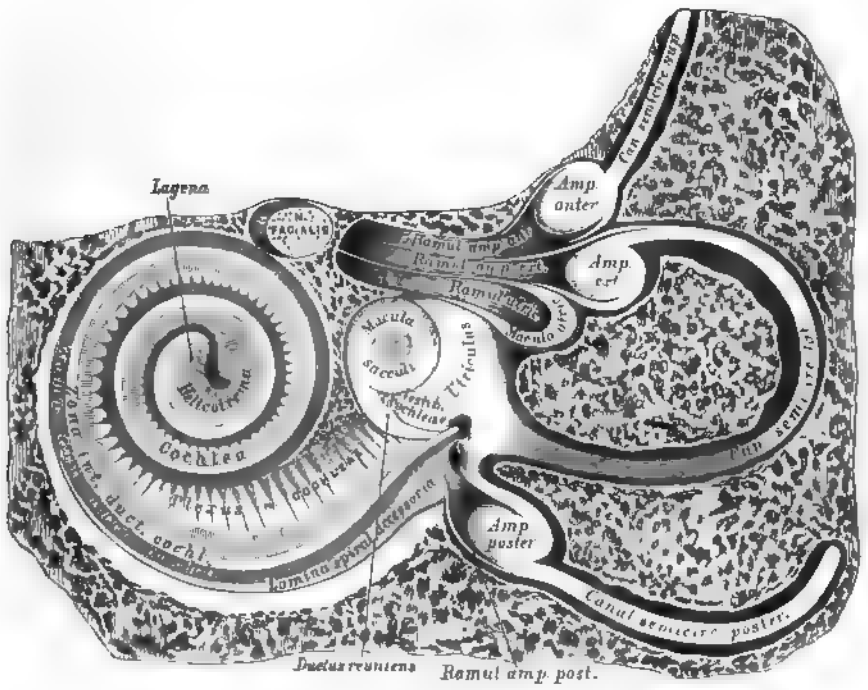

Fig. 1009. Das Labyrinth innerhalb des Knochens.
Ansicht von vorne.

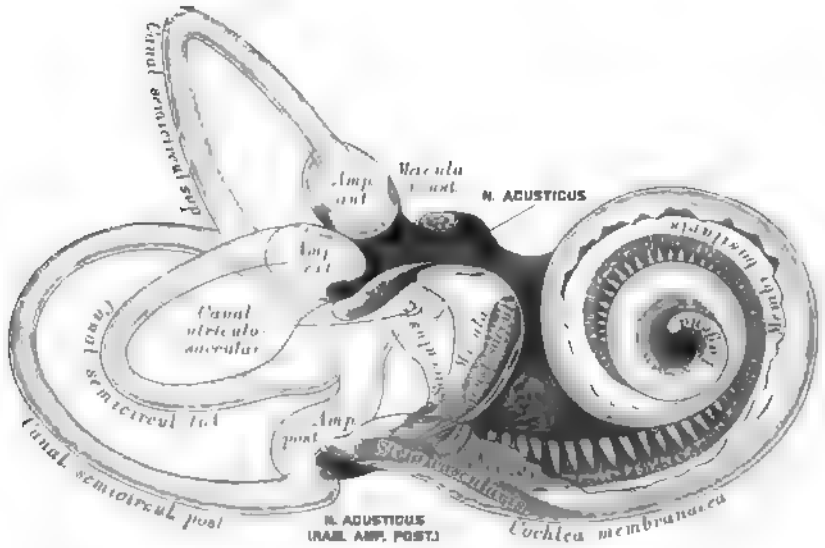

Fig. 1010. Das membranöse Gehörorgan.
(Nach Retzius.) — Ansicht von vorne und außen (vergrößert).

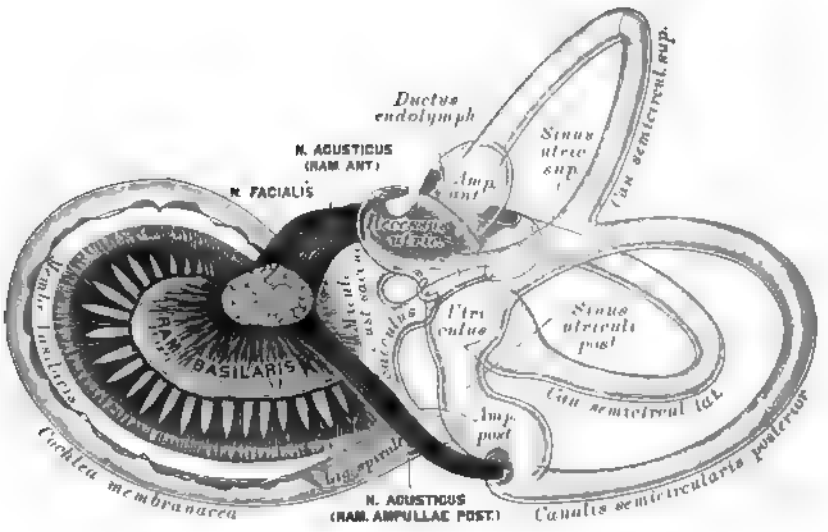

Fig. 1011. Das membranöse Gehörorgan.

Ansicht von hinten und innen (vergrößert).

Der *Canalis facialis (Falloppiae)* für den *Nervus facialis*, beginnend im Blindsack des inneren Gehörganges, geht in der *Pars petrosa* zuerst nach außen, dann oberhalb der *Fenestra ovalis* nach hinten und endlich zum *Foramen stylomastoideum* nach unten; die durch diesen Verlauf entstehenden zwei Winkel heißen *Genicula*. Am ersten Knie befindet sich der *Hiatus canalis facialis*. Unter dem zweiten Knie läuft der *Canalis Falloppiae* hinter der *Eminentia pyramidalis*; er kommuniziert hier mit der Höhle derselben, dann mit dem *Canaliculus mastoideus* und mit der Paukenhöhle durch den *Canaliculus chordae*.

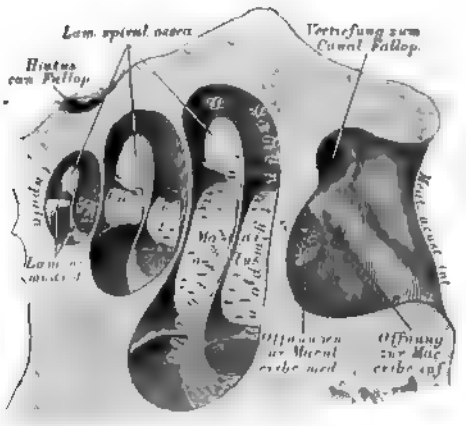

Fig. 1012. Die Schnecke, *Cochlea*,

senkrecht auf die Achse der Schläfebeinpyramide eröffnet (vergrößert).

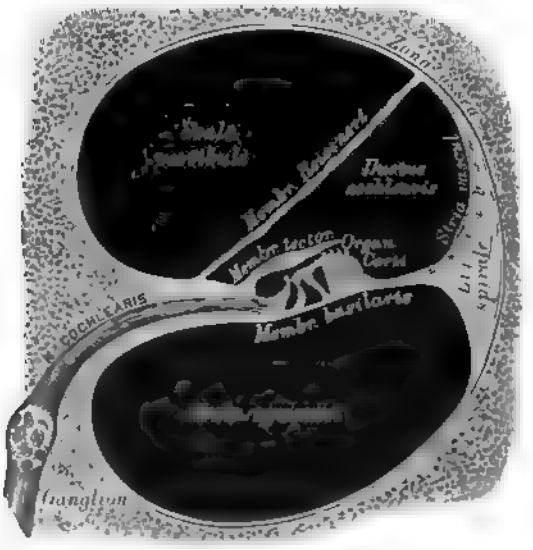

Fig. 1013. Durchschnitt eines Schneckenganges.

(Halbschematisch.)

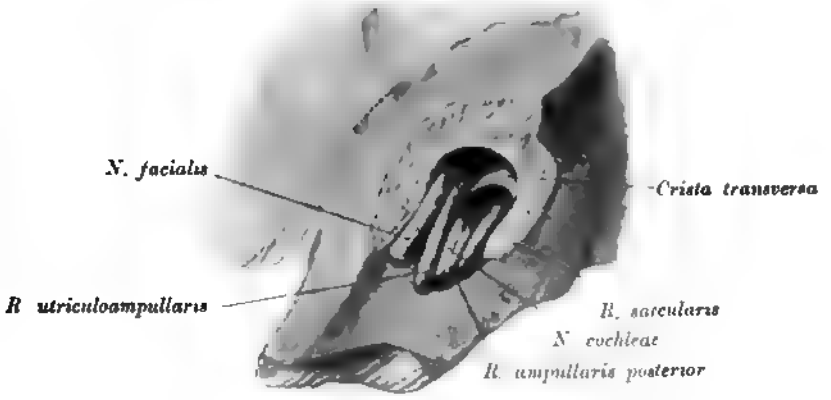

Fig. 1014. Der *Nervus acusticus* beim Eintritt in den *Meatus auditorius internus.*

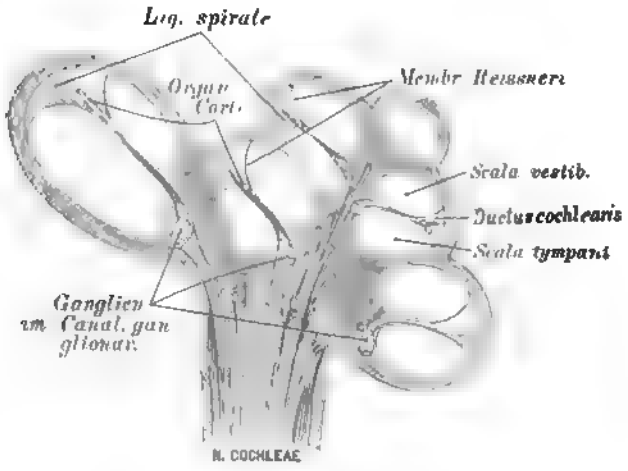

Fig. 1015. Durchschnitt der Schnecke, mit der Verbreitung des *Nervus cochleae.*

Die Gehörnerven, *Nervi acustici*, bilden das VIII. Gehirnnervenpaar. Der Gehörnerv tritt, vereint mit dem *N. facialis*, beiderseits zwischen Flocke und *Pedunculus cerebelli* hervor. Beide Nerven dringen in den *Meatus auditorius internus* ein; der *N. facialis* gelangt in den *Canalis facialis;* der *N. acusticus* teilt sich in den stärkeren Schneckennerven, *N. cochleae,* und den schwächeren Vorhofsnerven, *N. vestibuli*. Der erstere dringt durch die Löcher des *Tractus foraminulentus* zur *Lamina spiralis* vor, um im Cortischen Organe zu enden; der letztere teilt sich in mehrere Äste, welche zum *Sacculus, Utriculus* und zu den *Cristae acusticae* der Bogengänge gelangen (siehe Fig. 1010 u. 1011).

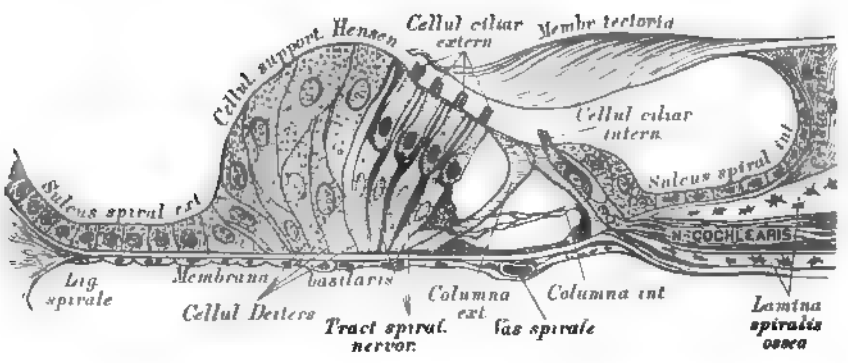

Fig. 1016. Das *Organon spirale* (Cortisches Organ) im Durchschnitte.

(Halbschematisch.)

Der Schneckengang wird durch das an der Knochenachse befestigte **knöcherne Spiralblatt**, *Lamina spiralis ossea*, in zwei Treppen abgeteilt, deren **untere**, die *Scala tympani*, durch die *Fenestra cochleae* mit der Paukenhöhle kommuniziert; während die **obere**, die *Scala vestibuli*, im *Recessus sphaericus vestibuli* mündet. In der *Scala tympani* liegt hinter der *Fenestra rotunda* die Anfangsöffnung des *Aquaeductus ad cochleam*. Die *Lamina spiralis ossea* endet in der letzten Halbwindung mit einem in den *Scyphus* hineinsehenden **Haken**, *Hamulus* (Fig. 1006); dieselbe ragt nur bis in die Mitte des Schneckenganges vor, der Abschluß beider *Scalae* geschieht durch eine zweiblätterige Membran, die *Lamina spiralis membranacea*. Die beiden Blätter fassen einen Kanal zwischen sich, den *Ductus cochlearis;* jenes Blatt, welches in der Ebene der *Lamina spiralis ossea* liegt, trägt den Endapparat des *N cochleae*, das **Cortische Organ**, *Organon spirale*. Die *Lamina spiralis membranacea* reicht in der Schneckenkuppel über den *Hamulus* hinaus und umgreift eine Öffnung, *Helicotrema*, durch welche *Scala vestibuli* und *Scala tympani* miteinander kommunizieren.

INDEX.

A

Aditus laryngis 305, 317.
Ala cinerea 735.
Annulus femoralis 697.
» *fibrosus* 528, 531, 532.
» *tympanicus* 861.
Ansa hypoglossi 784, 787.
» *subclavia (Vieussenii)* 569, 784.
Anthelix 855.
Antitragus 855.
Antrum tympanicum 862, 864, 869.
Aorta 522, 681, 682.
» *ascendens* 542, 544.
» *descendens* 544.
Apertura externa aquaeductus vestibuli 865.
» *interna canaliculi cochleae* 880.
» *lateralis ventriculi quarti* 736, 758.
» *mediana ventriculi IV Magendie* 758.
» *sinus maxillaris* 401.
Apex pulmonis 438.
Appendix testis 468, 476.
» *ventriculi laryngis* 409.
Aquaeductus cerebri (Sylvii) 740, 741.
» *vestibuli* 881, 882.
Arachnoidea 754, 755.
Arbor vitae 722, 737.
Arcus aortae 519, 525, 533, 535, 544, 591, 681.
» *glossopalatinus* 291, 312.
» *pharyngopalatinus* 291, 312.
» *plantaris* 624.
» *tendineus* 353, 354.
» *venosus jugularis* 644.
» *volaris profundus* 585, 587.
Area vestibularis inferior 879.
» » *superior* 879.
Areola mammae 819.
Arteria(ae) alveolaris inferior 554, 557.
» » *superior* 553.
» *angularis* 549.
» *anonyma* 542, 569.
» *appendicularis* 598.
» *arcuata* 619.
» *auricularis posterior* 547, 549, 550.
Arteria(ae) basilaris 564, 567.
» *brachialis* 578, 580, 582.
» *bronchiales* 542, 592.
» *buccinatoria* 550, 553.
» *bulbi vestibuli* 608.
» » *urethrae* 606, 607.
» *carotis communis* 545.
» » *externa* 549, 551, 553.
» » *interna* 551, 554, 559, 560, 561, 564, 754, 768.
» *centralis retinae* 563, 852.
» *cerebelli inferior anterior* 564.
» » » *posterior* 564.
» » *superior* 564.
» *cerebri anterior* 567.
» » *media* 564.
» » *posterior* 564.
» *cervicalis ascendens* 543, 545, 569.
» » *profunda* 543, 570, 574.
» » *superficialis* 569.
» *chorioidea* 567.
» *ciliares* 563, 853.
» *circumflexa femoris lateralis* 611, 612.
» » » *medialis* 611, 612.
» » *humeri anterior* 576.
» » » *posterior* 576, 578, 579.
» » *ileum profunda* 601, 611.
» » *scapulae* 575, 576, 579.
» *clitoridis* 608.
» *coeliaca* 542, 594.
» *colica dextra* 598.
» » *media* 396, 598.
» » » *accessoria* 396.
» » *sinistra* 599.
» *collateralis radialis* 578, 579.
» » *ulnaris inferior* 578, 580.
» » *ulnaris superior* 578.
» *communicans anterior* 564, 567.
» » *posterior* 564, 567.

Arteria (ae) *coronaria dextra* 519, 531.
» » *sinistra* 519, 520, 521, 531.
» *digitales communes pedis* 622.
» » *indicis radialis* 585.
» » *propriae volares* 586, 587.
» » *volares communes* 586.
» *dorsalis clitoridis* 608.
» » *pedis* 617, 619, 620, 625.
» » *penis* 493, 607.
» *epigastrica inferior* 478, 572, 601, 611.
» *ethmoidalis anterior* 563.
» » *posterior* 563.
» *femoralis* 611, 612.
» *frontalis* 563.
» *gastrica dextra* 594.
» » *sinistra* 594, 595.
» *gastroduodenalis* 594, 595.
» *gastroepiploica dextra* 594.
» » *sinistra* 594, 595.
» *genu medialis et lateralis* 614.
» » *suprema* 614.
» *glutea inferior* 601, 602, 608, 609, 610.
» » *superior* 601, 602, 609, 610.
» *haemorrhoidalis media* 601, 602.
» » *inferior* 606, 608.
» » *superior* 599.
» *hepatica* 594.
» *hypogastrica* 601, 602.
» *ileocolica* 396, 598.
» *iliaca communis* 542, 601, 602.
» » *externa* 542.
» *iliolumbalis* 542, 601, 602.
» *infraorbitalis* 550, 554.
» *intercostales* 542, 543, 591.
» *intercostalis suprema* 543.
» *interossea dorsalis* 582, 584.
» *interosseae recurrentes* 584.
» *interossea volaris* 580, 582, 584, 589.
» *jejunales* 598.
» *lacrimalis* 563.
» *lienalis* 595.
» *lingualis* 545, 547, 548.
» *lumbalis* 543.
» *malleolares* 617.
» *mammaria interna* 543, 572.
» *maxillaris externa* 545, 547, 549, 550.
» » *interna* 547, 550, 552, 553, 554.
» *mediana* 580.
» *meningea anterior* 558.
» » *media* 554, 561.
» » *posterior* 558.
» *mentalis* 550.
» *mesenterica interna* 397, 599.
Arteria (ae) *mesenterica superior* 376, 542, 598.
» *metatarseae dorsales* 619.
» » *plantares* 622, 624.
» *metacarpeae dorsales* 589.
» » *volares* 587.
» *nasales* 555, 556.
» *nasopalatina* 557.
» *obturatoria* 601, 602, 609.
» *occipitalis* 545.
» *oesophageae* 542.
» *ophthalmica* 563.
» *ovarica* 602, 604.
» *palatina ascendens* 545, 548, 551.
» *pancreaticoduodenalis* 595.
» *penis* 606, 607.
» *perforantes* 611, 612, 613.
» *perinei* 606, 608.
» *peronea* 614, 617, 618, 619.
» *pharyngea ascendens* 547.
» *phrenicae* 591.
» *plantaris lateralis* 622, 623, 624. 625.
» » *medialis* 622, 623, 624.
» *poplitea* 613, 614.
» *profunda clitoridis* 608.
» » *femoris* 611, 612.
» » *penis* 607.
» *princeps pollicis* 585, 586, 587.
» *pudenda interna* 601, 602, 606, 607, 608, 609.
» *pulmonalis* 440, 519, 520, 529, 533, 535, 541, 681.
» *radialis* 580, 582, 585, 586, 589.
» *recurrens radialis* 582.
» » *ulnaris* 580, 582.
» *renales* 591.
» *sacralis lateralis* 542, 601, 602.
» » *media* 542, 601.
» *scrotales posteriores* 606.
» *sigmoidea* 599.
» *spermatica* 542.
» *sphenopalatina* 554, 556.
» *spinalis anterior* 564.
» *subclavia* 543, 568, 569, 576.
» *submentalis* 545.
» *subscapularis* 576, 578.
» *tarsea lateralis* 620.
» *temporalis* 549, 550.
» » *media* 553.
» » *profunda* 553.
» *thoracalis lateralis* 576.
» *thoracalis suprema* 578.
» *thoracoacromialis* 576.
» *thoracodorsalis* 576.
» *thyreoidea ima* 569.
» » *inferior* 543, 546, 569, 574.
» *thyreoidea superior* 545, 546, 547.
» *tibialis anterior* 614, 617, 619.

Arteria (ae) tibialis posterior 614, 618, 621, 624, 625.
» *transversa colli* 569, 574.
» » *faciei* 547, 549, 550.
» » *scapulae* 543, 569, 574, 575.
» *ulnaris* 580, 582, 586, 587.
» *umbilicalis* 681, 682.
» *ureterica inferior* 542.
» » *superior* 542.
» *uterina* 602, 604, 605.
» *vaginalis* 604
» *vertebralis* 543, 559, 564, 569, 571.
» *vesicalis inferior* 601.
» » *superior* 601, 602.
» *zygomaticofacialis* 550.
Articulatio cricoarytaenoidea 408.
» *cricothyreoidea* 408.
Atrium dextrum 520, 536.
» *sinistrum* 536.
Auricula dextra 519, 522, 526.
» *sinistra* 519, 521, 523, 524, 525, 527.

B.

Basis pedunculi 739, 740.
Brachium conjunctivum 734, 735, 741.
» *pontis* 734, 735.
» *quadrigeminum inferior* 735.
» » *superior* 735.
Bronchus dexter 428.
» *eparterialis* 439, 440.
» *sinister* 428, 437.
Bulbus olfactorius 721, 723.
» *urethrae* 494.
» *vestibuli* 513, 667, 671
Bulla ethmoidalis 399, 401, 826, 828
Bursa omentalis 383, 386.
» *m. sternohyoidei* 417.

C.

Caecum 369.
Calcar avis 709, 713, 730.
Calix major renis 452.
» *minor* » 452.
Camera anterior (oculi) 847.
» *posterior* » 847.
Canaliculus caroticotympanicus 864.
» *cochleae* 881.
Canalis caroticus 862, 863, 864, 865, 869.
» *centralis* 762.
» *chordae tympani* 867.
» *ductus ejaculatorii* 480.
» *facialis* 863, 864, 870, 879.
» *popliteus* 617.
» *semicircularis lateralis* 880, 881, 885, 886.
Canalis semicircularis posterior 881, 882, 884, 885, 886.
» *semicircularis superior* 880, 882, 885, 886.
» *Schlemmii (Sinus venosus sclerae)* 846, 847, 848.
» *urethralis prostatae* 480.
Capsula externa 725, 726, 727, 728.
» *fibrosa renis* 452.
» *interna* 725, 726, 727, 728, 731.
Cardia 332.
Cartilago alaris major 822, 823.
» *arytaenoidea* 403, 406.
» *corniculata (Santorini)* 403, 407.
» *cricoidea* 403
» *cuneiformis (Wrisbergi)* 403, 407.
» *meatus auditorii externi* 855.
» *septi nasi* 823, 824.
» *thyreoidea* 403
Caruncula hymenalis 510
» *lacrimalis* 833.
» *sublingualis* 293.
Cauda equina 761.
» *helicis* 855.
Cavum praeperitonaeale 462.
» *pulpae* 297.
» *septi pellucidi* 716
» *subarachnoideale* 750.
Cella media 728.
Cellulae mastoideae 862, 864, 871.
Cervix uteri 501
Chiasma opticum 722.
Choana dextra 317.
Chorda tympani 775, 778, 780, 782, 867, 868.
Circulus arteriosus iridis 853.
» » » *Willisi* 564.
» *venosus canalis vertebralis* 651.
Cisterna cerebellomedullaris 755, 759.
» *intercruralis* 756.
» *perilymphatica* 884.
Claustrum 725, 726, 727, 728, 731, 738, 739.
Clava 735, 760.
Cochlea 882.
Colliculus facialis 735.
» *seminalis* 458.
Collum dentis 297.
Colon ascendens 371.
» *sigmoideum* 370, 371.
» » (Lage) 388.
» *transversum* 369.
Columna fornicis 710, 722, 727.
» *rectalis* 347, 348.
» *renalis* 452.
» *rugarum anterior* 510.
» » *posterior* 510.
Commissura anterior 713, 716, 721, 722, 727, 731, 732, 733.
» » *alba* 763.
» *grisea* 743, 763.
» *posterior* 716, 740.

Commissura prostatae 480.
Concha nasalis inferior 402.
» » *media* 402.
» » *superior* 402.
Conus arteriosus 519, 530.
» *medullaris* 761.
Cornea 846, 847.
Cornu inferius ventriculi lateralis 728.
» *posterius ventriculi lateralis* 729, 730.
Corona dentis 297.
Corpus adiposum buccae 288.
» » *epiglottidis* 318, 417.
» » *renis* 452.
» *callosum* 719, 720, 722, 725, 727, 728, 729, 730, 733, 738.
» *cavernosum clitoridis* 513, 671.
» » *penis* 488, 489.
» » *urethrae* 489, 494.
» *ciliare* 846, 847, 848.
» *clitoridis* 508.
» *fornicis* 721.
» *geniculatum mediale, laterale* 723, 734.
» *mammae* 819, 820, 821.
» *mammillare* 723, 739.
» *pineale* 716, 717, 734, 735, 740.
» *quadrigeminum* 716.
» *restiforme* 742.
» *subthalamicum* 728.
» *uteri* 501.
» *vitreum* 846.
Crista transversa 879.
» *tympanica* 861.
» *urethralis* 458, 484.
Crus inferius annuli inguinalis subcutanei 478.
» *superius annuli inguinalis subcutanei* 478.
Cuneus 703.
Cupula cochleae 881.
Curvatura major 329.
» *minor* 329.
Cysterna chyli 684.

D.

Decussatio pyramidum 723, 743.
» *tegmentorum* 741.
Dentes decidui 299.
» *permanentes* 298.
Digitationes 709.
Diverticulum Vateri 361.
Ductuli aberrantes 471.
» *efferentes* 471.
Ductus arteriosus Botalli 540, 681.
» *choledochus* 360, 361, 368.
» *cochlearis* 887, 888.
» *Cuvieri* 628.
» *cysticus* 360, 361.
» *deferens* 449, 467.
» *ejaculatorii* 482, 483.
» *endolymphaticus* 884, 886.
» *hepaticus* 360.
Ductus hepatopancreaticus 358.
» *lacrimalis* 841.
» *lactiferi* 821.
» *lymphaticus dexter* 684.
» *pancreaticus* 361, 368.
» » *accessorius* 368.
» *parotideus (Stenonis)* 288, 293, 296.
» *reuniens* 884, 885.
» *sublingualis major (Bartholini)* 294.
» *sublinguales minores (Rivini)* 294.
» *submaxillaris Whartoni* 293, 294.
» *thoracicus* 684, 685, 686.
» *utriculosaccularis* 885.
» *venosus Arrantii* 681, 682.
Duodenum 366, 374.
Dura mater encephali 749.
» » *spinalis* 749, 754, 755.

E.

Eminentia collateralis 712.
» *medialis* 735.
» *pyramidalis* 865.
Epididymis 468, 470.
Epiglottis 403.
Epoophoron 501, 503.
Excavatio rectouterina 514.
» *rectovesicalis* 349.

F.

Facies diaphragmatica pulmonis 438.
» *mediastinalis pulmonum* 433.
Falx cerebri 751.
Fascia bulbi (Tenoni) 843.
» *dentata Tarini* 703, 705, 709, 712, 729.
» *lacrimalis* 821.
» *penis profunda* 493.
» » *superficialis* 493.
» *pharyngea* 324.
» *pharyngobasilaris* 320.
» *renalis anterior* 383.
» » *posterior* 383.
» *trigoni urogenitalis inferior* 489, 511.
Fasciculus cerebrospinalis anterior 742, 762.
» *longitudinalis medialis* 741.
» » *inferior* 729, 730.
» *thalamomammillaris* 737.
Fasciola cinerea 703, 705, 712, 721, 729.
Fenestra cochleae 881, 882.
» *vestibuli* 863, 864, 881, 882.
Fibrae musculares prostatae 483.
» *obliquae ventriculi* 335.
Fila olfactoria 831.
Filum terminale 761.
Fimbria hippocampi 703, 711, 712, 721, 729.
» *ovarica* 503.
» *tubae* 501.
Fissura calcarina 701, 703, 730.

Fissura chorioidea 703.
» *collateralis* 703.
» *mediana anterior* 762, 763, 764.
» *Sylvii* 700, 701, 728.
» *parietooccipitalis* 701, 714.
» *tympanosquamosa* 871.
Flexura duodenojejunalis 358, 370, 374, 375, 392.
Flocculus 745.
Folium cacuminis 746.
Folliculi linguales 305.
» *oophori vesiculosi* 499.
Foramen caecum linguae 305.
» *epiploicum Winslowi* 382.
» *interventriculare Monroi* 710, 713, 722.
» *mastoideum* 768.
» *singulare* 879.
» *stylomastoideum* 861, 864.
Forceps anterior et posterior 719.
Fornix 716, 722, 737, 738.
» *conjunctivae* 834.
Fossa ductus venosi 355.
» *fenestrae cochleae* 880.
» *jugularis* 879.
» *lacrimalis* 841.
» *navicularis* 458.
» *ovalis* 522, 525, 527.
» *rhomboidea* 741, 742.
» *subarcuata* 865.
» *Sylvii* 706.
» *venae cavae hepatis* 355.
» *vesicae felleae* 355.
Fossula fenestrae cochleae 863, 864.
Fovea centralis laryngis 417.
» *inguinalis lateralis* 477.
» *inguinalis medialis* 477.
» *triangularis* 406.
Frenulum clitoridis 507.
» *labiorum* 507, 510.
» *valvulae coli* 343.
Fundus uteri 501.
» *ventriculi* 329, 331.
Funiculus cuneatus 571, 734, 762.
» *gracilis* 571, 734, 760, 762.
» *lateralis* 734.
» *spermaticus* 473, 474.

G.

Ganglion cervicale 811.
» *ciliare* 770, 771.
» *coeliacum* 814.
» *geniculi* 777, 780, 782.
» *jugulare* 783.
» *oticum* 778.
» *petrosum* 782, 783.
» *semilunare* 768, 769, 770.
» *sphenopalatinum* 773, 776, 777, 778.
» *spinale* 789.
Ganglion submaxillare 775.
» *thoracale primum* 811.
Genu corporis callosi 722.
Glandula(ae) bulbourethralis (Cowperi) 485, 489.
» *ceruminales* 860.
» *duodenales (Brunneri)* 336.
Glandula lacrimalis 838.
» *lingualis anterior (Nuhni)* 288, 293, 367.
» *palatinae* 313.
» *parathyreoideae* 423.
» *parotis* 293.
» *prostaticae* 484.
» *sublingualis* 289, 293, 294.
» *submaxillaris* 293, 294.
» *suprarenalis* 377, 450.
» *tarsales* 837.
» *thyreoidea* 421.
» *urethrales* 486.
» *vestibularis Bartholini* 509, 511, 512.
Glans clitoridis 508, 509.
» *penis* 493, 494.
Granulationes arachnoideales Pacchioni 749, 750.
Gubernaculum testis (Hunteri) 472, 473, 475.
Gyrus(i) angularis 700.
» *breves insulae* 706.
» *callosi* 705.
» *centralis anterior, posterior* 700, 702.
» *cinguli* 703, 714.
» *frontalis* 700.
» *fusiformis* 703.
» *hippocampi* 703, 705, 712.
» *lingualis* 703.
» *longus insulae* 706.
» *marginalis* 700.
» *parietalis posterior* 700.
» *subcallosus* 714, 722, 724.
» *temporalis transversus* 700, 701.

H.

Habenula 716.
Hamulus laminae spiralis 882.
Haustra coli 341.
Helicotrema 885.
Helix 855.
Hiatus canalis facialis 880.
» *oesophageus* 366.
» *semilunaris nasi* 400, 827.
Hilus lienalis 364.
» *pulmonalis* 438.
Hippocampus 710, 712, 720, 723.
Hymen 507, 509, 512.
Hypophysis 718, 722, 753, 754.

I.

Impressio aortica pulmonis 433, 437.
» *trigemini* 865.

Incisura cartilaginis meatus (Santorini) 855.
» *intertragica* 855.
» *terminalis* 855.
Incus 860, 867, 868, 874.
Incisura cerebelli anterior 746.
» » *posterior* 746.
Infundibulum 401, 722, 734, 828.
Insula Reilii 706, 723.
Intumescentia cervicalis 760.
» *lumbalis* 760.
Iris 846, 847, 849, 850.
Isthmus glandulae thyreoideae 422.
» *prostatae* 480.
» *tubae* 874.

J.

Jejunoileum 369.

L.

Labium majus 507, 509, 510.
» *minus* 507, 510.
» *vocale* 415.
Lacunae Morgagni 458.
Lagena 885.
Lamina cribrosa 753.
» *cricoidea* 405.
» *mediastinalis dextra* 443.
» » *sinistra* 442.
» *septi pellucidi* 714, 716.
spiralis accessoria 885.
» » *ossea* 880, 887, 889.
» *terminalis* 722.
Lemniscus medialis 732.
Lens crystallina 847, 849, 850.
Lien 366.
Ligamentum (a) arcuatum pubis 353, 354, 492.
» *arteriosum (Botalli)* 519, 527, 540, 541.
» *canalis carotici* 562.
» *ceratocricoideum posterius* 408.
» *coronarium* 356, 357, 386.
» *cricoesophageum* 327.
» *cricoarytaenoideum posterius* 407, 408.
» *cricothyreoideum* 407, 409, 419.
» *cricotracheale* 410.
» *denticulatum* 758, 765.
» *epididymidis inferius* 476.
» » *superius* 476.
» *falciforme hepatis* 357, 381, 382.
» *fundiforme penis* 478.
» *gastrocolicum* 385.
» *gastrolienale* 384.
» *hepatocolicum* 378.
» *hepatoduodenale* 379, 382, 389.
» *hepatorenale* 378.
» *hyoepiglotticum* 417.
» *hyothyreoideum* 407.
Ligamentum (a) hyothyreoideum mediale 417.
» *interfoveolare* 479.
» *inguinale reflexum (Collesi)* 478.
» *lacunare Gimbernati* 479, 697.
» *mallei anterius* 867.
» » *laterale* 867.
» » *superius* 867.
» *ovarii proprium* 503.
» *pectinatum iridis* 846.
» *pleurocostale* 446.
» *pleurovertebrale* 446.
» *pulmonale* 413.
» *pylori* 334.
» *sphenomandibulare* 560.
» *spirale* 886, 889.
» *sternopericardiacum* 649.
» *stylohyoideum* 322.
» *suspensorium clitoridis* 511.
» » *ovarii* 514.
» *teres hepatis* 355, 381.
» *teres uteri* 501, 514.
» *thyreoepiglotticum* 409, 417.
» *thyreotracheale* 422.
» *transversum pelvis* 353, 491, 492.
» *umbilicale laterale* 477.
» » *mediale* 477.
» *urachi* 350.
» *venae cavae sin.* 538.
» *venosum (Arrantii)* 356, 359.
Limbus foraminis ovalis 524, 525.
Linea alba ovarii 498.
» *obliqua cartilag. thyreoideae* 404.
Lingula 744.
Lobuli testis 468.
Lobulus auriculae 855.
» *paracentralis* 703.
Lobus biventer 745.
» *caudatus hepatis* 355, 356, 359, 381.
» *medius prostatae* 482.
» *occipitalis* 701.
» *parietalis inferior* 700.
» » *superior* 700.
» *pyramidalis glandulae thyreoideae* 421, 422.
» *quadrangularis* 745.
» *quadratus* 356.
» *semilunaris* 746.
Lunula 531.
Lymphoglandulae axillares 683.
» *axillares* 684, 686, 688.
» *bronchiales* 686.
» *cervicales profundae* 686.
» » *superficiales* 687.
» *cricothyreoidea* 686.
» *duodenales* 692.
» *gastricae* 692.
» *hepaticae* 692.
» *hypogastricae* 692.
» *iliacae* 692, 697.
» *inguinales* 692, 698, 699.

Lymphoglandulae inguinales profundae 695.
» *iliacae* 684.
» *intercostales* 684.
» *jugulares superiores* 688.
» *lumbales* 683, 684, 692.
» » *inferiores* 695.
» *mediastinales anteriores* 686.
» » *posteriores* 686.
» *mesentericae* 692, 693.
» *mesocolicae* 692.
» *occipitales* 688.
» *pancreaticae* 692.
» *sacrales* 684.
» *submaxillares* 686, 687, 688.
» *supraclaviculares* 687.
» *Rosenmuelleri* 479.

M.

Macula (ae) acusticae 885.
» *cribrosa superior* 880.
» *lutea* 850.
» *sacculi* 885.
» *utriculi* 885.
Malleus 860, 867, 868, 869, 874.
Massa intermedia 716, 737.
Meatus acusticus externus osseus 859.
» » *internus* 865.
» *nasalis superior* 399.
» » *supremus* 398.
Mediastinum anticum 444.
» *posticum* 445.
Membrana basilaris 889.
» *Descemetii* 847.
» *hyothyreoidea* 407, 409.
» *pupillaris* 854.
» *tectoria* 887, 889.
» *tympani* 859, 860, 866, 867, 868, 874.
» *vestibularis (Reißneri)* 887, 888.
Mesenteriolum processus vermiformis 393.
Mesenterium commune 389.
Mesocolon descendens 383.
» *sigmoideum* 388.
» *transversum* 371, 372, 385, 386.
Mesogastrium axiale 380, 383, 385, 387.
Mesometrium 503.
Mesosalpinx 501, 503.
Mesorchium 472.
Modiolus cochleae 887.
Monticulus 717.
Musculus (i) antitragicus 857.
» *arrector pili* 818.
» *aryepiglotticus* 411.
» *arytaenoideus transversus* 412.
» *auriculares* 857.
» *buccinator* 288.
» *bulbocavernosus* 462, 488, 511.
» *ciliaris* 836, 846, 847, 848.
» *coccygeus* 352, 353, 354, 490.
» *constrictor pharyngis inferior* 320.
Musculus (i) constrictor pharyngis medius 320, 322.
» » » *superior* 320, 322.
» *cricoarytaenoideus lateralis* 411.
» » *posterior* 411, 412, 413.
» *cricothyreoideus* 410.
» *cricopharyngeus* 322.
» *genioglossus* 289, 304.
» *geniohyoideus* 289, 304.
» *glossoepiglotticus* 417.
» *glossopalatinus* 308, 324.
» *helicis* 857.
» *hyoglossus* 304, 308, 309.
» *ischiobulbosus* 488.
» *ischiocavernosus* 488, 511.
» *levator ani* 352, 353, 353, 490, 516.
» *levator glandulae thyreoideae* 421.
» » *palpebrae superioris* 834, 836, 838.
» » *veli palatini* 315, 316, 322.
» *longitudinalis linguae inferior* 307.
» » » *superior* 306.
» *mylohyoideus* 289, 306, 307, 310.
» *obliquus inferior* 834, 843, 844.
» » *superior* 835, 843, 844.
» *palatopharyngeus* 314, 315, 316, 320, 322.
» *papillares* 525, 526, 528.
» *pharyngopalatinus* 324.
» *pterygoideus externus* 289.
» » *internus* 289.
» *pubovesicalis* 350.
» *rectococcygeus* 350.
» *rectus inferior* 834, 843, 844.
» » *lateralis* 835, 843, 844.
» » *medialis* 835, 843, 844.
» » *superior* 834, 843, 844.
» *salpingopharyngeus* 316.
» *sphincter ani externus* 348, 351.
» » » *internus* 348, 351, 462.
» » *urethrae* 484.
» *stapedius* 875.
» *styloglossus* 308, 309.
» *stylopharyngeus* 320, 322, 324.
» *subtarsalis* 836.
» *suspensorius duodeni* 358.
» *tensor fasciae latae* 479.
» *tensor tympani* 867, 868, 869, 870, 876.
» *tensor veli palatini* 313, 315, 316, 322.
» *thyreoarytaenoideus* 411.
» *thyreoepiglotticus* 411.
» *thyreopharyngeus* 322.
» *tragicus* 857.
» *transversus linguae* 306, 307.

Musculus (i) transversus perinei profundus 489, 511.
» » *perinei superficialis* 488.
» *uvulae* 316.
» *vocalis* 414, 415, 418.

N.

Nervus (i) abducens 562, 723, 736, 753, 754, 770, 771.
» *accessorius* 571, 736, 753, 768, 787.
» *acusticus* 723, 736, 753, 768.
» *alveolaris inferior* 774, 775.
» » *superior* 773.
» *auricularis magnus* 781, 790.
» » *posterior* 781.
» » *vagi* 786.
» *auriculotemporalis* 780, 781.
» *axillaris* 792, 797.
» *buccinatorius* 774.
» *canalis pterygoidei* 776.
» » *sympathici* 569, 647.
» *caroticotympanici* 782.
» *ciliares* 770, 771.
» *coccygeus* 810.
» *cutaneus antibrachii medialis* 793.
» » *brachii medialis* 793.
» » *cruris* » 802.
» *cutaneus femoris lateralis* 800, 801.
» » » *posterior* 810.
» » *pedis dorsalis* 807.
» » » *intermedius* 807.
» » » *lateralis* 807.
» » » *medialis* 807.
» » *surae lateralis* 802, 806.
» » » *medialis* 802.
» *digitales plantares* 808.
» » *volares* 796, 798.
» *dorsalis penis* 810.
» *ethmoidalis* 770, 772.
» *facialis* 723, 736, 753, 775, 780, 781.
» *femoralis* 799, 800, 803.
» *frontalis* 771, 772.
» *genitofemoralis* 799, 800, 801, 803.
» *glossopharyngeus* 571, 723, 736, 753, 768, 775, 786.
» *glutaeus inferior* 799, 804.
» » *superior* 799, 804.
» *haemorrhoidalis inferior* 810.
» *hypoglossus* 571, 723, 736, 753, 775, 787.
» *iliohypogastricus* 799.
» *ilioinguinalis* 799, 800, 801.
» *infraorbitalis* 773, 774.
» *infratrochlearis* 770, 771.
» *interosseus dorsalis* 797.
» » *volaris* 794.
» *ischiadicus* 799, 804.
» *lacrimalis* 770, 772.
Nervus (i) laryngeus inferior 784, 785, 811.
» » *superior* 784, 785.
» *lingualis* 774, 775.
» *lumboinguinalis* 800.
» *massetericus* 774.
» *medianus* 792, 794, 795.
» *musculocutaneus* 792, 794.
» *nasociliaris* 770, 771.
» *obturatorius* 799, 800.
» *occipitalis major* 781.
» » *minor* 781.
» *oculomotorius* 718, 722, 753, 754, 768, 769, 770, 771.
» *olfactorius* 769.
» *opticus* 753, 768, 769, 770, 834, 835.
» *palatini* 776.
» *perinealis* 810.
» *peronaeus* 805, 806.
» » *profundus* 805, 808.
» » *superficialis* 805.
» *petrosus profundus* 777, 776.
» » *superficialis major* 776, 777, 780, 782.
» » *superficialis minor* 778, 780, 782.
» *phrenicus* 784, 792.
» *plantaris lateralis* 808, 809.
» » *medialis* 808, 809.
» *pudendus* 810.
» *radialis* 792, 797.
» *saphenus* 801, 807.
» *scrotalis posterior* 810.
» *splanchnicus* 649, 811.
» *suboccipitalis* 571.
» *subscapularis* 792.
» *supraclaviculares* 790.
» *supraorbitalis* 772.
» *supratrochlearis* 772.
» *suralis* 806.
» *tibialis* 806.
» *trigeminus* 723, 734, 736, 753, 754, 768, 772, 773, 774, 775.
» *trochlearis* 718, 734, 735, 753, 768, 769, 770, 771, 772.
» *tympanicus (Jacobsoni)* 782, 867, 870.
» *ulnaris* 792, 794, 796.
» *vagus* 571, 723, 736, 753, 768, 783.
Nodulus (i) Arrantii 531.
» *lymphatici agregati (Payeri)* 340.
» » *solitarii* 338.
Nucleus amygdalae 721, 739.
» *caudatus* 721, 725, 727, 728, 729, 731, 737.
» *dentatus* 741.
» *dorsalis (Clarkii)* 763.
» *funiculi cuneati* 742, 743.
» » *gracilis* 743.
» *habenulae* 739.
» *n. hypoglossi* 742.

Nucleus hypothalamicus 732, 737, 739.
» *lentiformis* 725, 726, 727, 728, 731, 738.
» *olivaris accessorius* 742.
» » *inferior* 742.
» *ruber* 732, 738, 740.

O.

Oesophagus 326.
Oliva 734.
Omentum majus 369, 380, 383.
» *minus* 385, 386.
Operculum occipitale 701.
Ora serrata 846, 851.
Organon spirale (Corti) 887, 889.
Orificium ductus ejaculatorii 461.
» » *glandulae Cowperi* 458.
» *ureteris* 466.
» *urethrae externum* 507, 509, 510.
» *vaginae* 507, 509.
Os tympanicum 861, 862, 871.
Ostium abdominale tubae 501.
» *arteriosum dextrum* 526, 530.
» » *sinistrum* 527, 530.
» *pharyngeum tubae* 318.
» *sinus coronarii* 522.
» *venosum dextrum* 529, 530.
» *venosum sinistrum* 529, 530.
Ovarium 498, 514.

P.

Palatum molle 289.
Pancreas 366.
» Lage 384.
Papilla duodeni major 337, 361.
» » *minor* 337.
Papillae filiformes 304.
Papilla foliata 304.
Papillae fungiformes 304.
Papilla mammae 819, 820, 821.
» *nervi optici* 850, 851.
» *renalis* 452, 454.
» *vallata* 305.
Paradidymis 475.
Pars ascendens duodeni 329.
Pars bulbosa urethrae 458.
» *descendens duodeni* 329.
» *horizontalis superior duodeni* 329.
» » *inferior* » 329.
» *membranacea urethrae* 461, 491
Pedunculus cerebri 722, 728, 734.
Pelvis renalis 451, 452.
Pericardium 533, 534, 537.
Pia mater 758.
Plexus aorticus 814.
» *brachialis* 791, 792.
» *cardiacus* 784, 811.
» *caroticus* 782, 811, 812.
» » *nervi sympathici* 562.
Plexus chorioideus ventriculi IV 737.
» » » *lateralis* 708.
» » » *tertii* 711, 715.
» *hypogastricus* 695, 813.
» *lumbosacralis* 799.
» *lymphaticus mammarius internus* 691.
» » *jugularis* 688.
» » *retroperitonealis* 694.
» *nodosus* 783.
» *pampiniformis* 467, 476, 666.
» *pterygoideus* 644.
» *renalis* 814.
» *sacralis medius* 683.
» *uterinus* 813.
» *uterovaginalis* 609.
» *venosus vertebralis* 651.
» *vesicovaginalis* 813.
Plica (ae) aryepiglottica 305, 407.
» *circulares (Kerkringi)* 338.
» *deferentialis* 380.
» *duodenojejunalis* 391, 392.
» *duodenomesocolica* 391, 392.
» *fimbriata* 304.
» *gastropancreatica* 379.
» *glossoepiglottica mediana* 407.
» *ileocaecalis inferior* 393.
» *longitudinalis duodeni* 337.
» *longitudinales bronchorum* 429.
» » *tracheales* 429.
» *pharyngoepiglottica* 312, 317, 318, 419.
» *rectouterina (Douglasi)* 465, 514.
» *rectovesicalis* 380.
» *salpingopharyngea* 317, 318, 319.
» *semilunares coli* 341.
» » *conjunctivae* 833.
» *transversales recti* 346, 465.
» *transversa vesicae* 462, 465, 514.
» *triangularis* 312.
» *umbilicalis lateralis* 380.
» » *medialis* 380.
» *ventricularis* 407, 416, 418.
» *vocalis* 416, 417.
Pons 722.
Porta hepatis 355.
Portio intermedia Wrisbergi 779.
» *vaginalis uteri* 501.
Praecuneus 703.
Praeputium 493.
» *clitoridis* 507, 508.
Processus caudatus hepatis 359.
» *ciliaris* 846, 847, 850.
» *cochleariformis* 865, 869.
» *muscularis cartilaginis arytaenoid.* 406.
» *papillaris hepatis* 355.
» *reticularis* 762.
» *tympanicus* 861.
» *uncinatus* 826.
» *vaginalis* 472, 473, 476.

Processus vermiformis 343, 370.
» » Lage 380.
» *vocalis* 406.
Prominentia canalis semicircularis lateralis 863, 865, 869.
Promontorium 860, 863, 864, 867, 875.
Prostata 481, 489.
Psalterium 721.
Pulvinar 734.
Punctum lacrimale 833.
Pylorus 331.
Pyramis cerebelli 745.
» *medullae oblongatae* 734, 742.
» *ossis temporalis* 861.
» *vestibuli* 882.

R.

Radix dentis 297.
» *mesenterii* 371, 374.
Ramus cardiacus n. sympathici 784.
» *cardiacus vagi* 784.
» *descendens hypoglossi* 787.
Raphe medullae oblongatae 741, 742.
» *palpebralis lateralis* 838.
» *perinaei* 462.
Recessus aortae 533.
» *arteriae pulmonalis* 533.
» *duodenojejunalis* 391.
» *ellipticus* 881, 882.
» *epitympanicus* 861, 862, 866, 867.
» *ileocaecalis inferior* 393.
» *intersigmoideus* 395.
» *lateralis ventriculi quarti* 737.
» *membranae tympani superior* 867.
» *pharyngeus* 287, 318, 825, 826.
» *piriformis* 317.
» *sphaericus* 880, 881.
» *sphenoethmoidalis* 398, 825.
» *supratonsillaris* 287.
» *utriculi* 886.
Rete testis 471.
Retina 851, 852.
Rostrum corporis callosi 725.

S.

Saccus conjunctivalis 834, 835.
» *lacrimalis* 841.
Sacculus 882.
Scala tympani 880, 887, 888.
» *vestibuli* 880, 882, 887, 888.
Sclera 846, 848, 851.
Scrotum 473.
Scyphus Vieussenii 882.
Septum atriorum 525.
» *bulbi* 486.
» *canalis musculotubarii* 863.
» *linguae* 306.
» *mediastinale* 448, 518.
Septum pellucidum 703, 709, 722, 725.
» *penis* 485.
» *perineale* 484.
» *ventriculorum* 525, 526, 527.
Sinus cavernosus 631, 632, 633, 634.
» *coronarius cordis* 521, 524, 628, 648.
» *epididymidis* 468, 476.
» *intercavernosus* 633.
» *petrosus inferior* 631, 632, 633, 635.
» » *superior* 631, 632, 633, 635.
» *rectalis* 348.
» *rectus* 631, 633.
» *renalis* 451.
» *sagittalis* 631, 635, 636.
» *sigmoideus* 873.
» *transversus* 631, 632, 633, 635, 749.
» » *pericardii* 537.
Spatia anguli iridis (Fontanae) 848.
» *zonularia (Canalis Petitii)* 846, 847.
Spina helicis 855.
Splenium corporis callosi 721, 722.
Squama ossis temporalis 861.
Stapes 860, 868, 874.
Stratum interolivare lemnisci 742.
Stria medullaris 735.
Striae longitudinales Lancisii 707, 708.
Stria medullaris 739.
» *olfactoria lateralis* 721, 723.
» » *medialis* 721, 723.
» *terminalis* 716, 727, 729.
» *vascularis* 885.
Substantia adamantinea 297.
» *corticalis renis* 452.
» *eburnea dentis* 297.
» *gelatinosa Rolandi* 763.
» *medullaris renis* 452.
» *nigra (Sömmeringi)* 732, 737, 738, 739, 740, 741.
» *ossea dentis* 297.
» *perforata anterior* 723.
Sulcus centralis Rolandi 700, 701, 702.
» *coronarius* 524.
» *cinguli* 703, 705.
» *circularis* 706.
» *corporis callosi* 705.
» *frontalis* 700.
» *horizontalis cerebelli* 744.
» *interparietalis* 700, 701.
» *medianus posterior* 762, 763, 764.
» *mesencephali lateralis* 734.
» *Monroi* 722.
» *n. petrosi superfic. majoris* 864, 870.
» *occipitalis anterior* 700.
» » *lateralis* 700.
» » *transversus* 700, 701.
» *olfactorius* 704.
» *praecentralis* 700, 702.
» *retrocentralis* 700, 702.
» *subparietalis* 703.
» *temporalis* 700.

Sulcus tubarius 877.
» *tympanicus* 861, 862, 865.
» » *promontorii* 864, 865.
Supercilium 833.
Sutura petrosquamosa 864, 865.

T.

Taenia coli 341.
» *ventriculi quarti* 735.
Tarsus superior 835.
Tegmen tympani 862, 865.
Tegmentum 740.
Tela chorioidea ventriculi IV 759.
» » » *III* 710, 715, 722.
Tentorium cerebelli 717, 751.
Thalamus opticus 716, 723.
Thymus 425, 426, 427.
Tonsilla lingualis 305.
» *palatina* 290, 291, 312, 313, 551.
» *pharyngea* 287, 289, 318, 319.
Torus tubarius 287, 317, 319.
Trabeculae arachnoideales 756.
Trachea 428.
Tractus olfactorius 723.
» *opticus* 734.
» *solitarius* 742.
» *spinalis n. trigemini* 742.
» *spiralis foraminosus* 879.
Tragus 855.
Trigonum collaterale Meckelii 708
» *interpedunculare* 740.
» *lemnisci* 734.
» *n. hypoglossi* 736.
» *olfactorium* 723.
» *urogenitale* 350, 490.
» *vesicae (Lieutaudii)* 461, 466.
Truncus costocervicalis 542, 570.
» *lumbosacralis* 799.
» *subclavius sinister* 684
» *thyreocervicalis* 544.
Tuba auditiva 862, 869, 875, 876, 877, 878.
» *uterina* 501.
Tuber cinereum 722, 723, 739.
Tuberculum acusticum 735.
» *anticum thalami* 732.
» *auriculae (Darwini)* 855.
» *caroticum* 569.
» *cinereum* 735, 760.
» *corniculatum* 416.
» *cuneatum* 735, 760.
» *cuneiforme* 416.
» *epiglotticum* 416.
» *olfactorium* 723.
» *thyreoideum inferius* 404.
» » *superius* 404.
Tunica albuginea 468, 470.
» *dartos* 493.
» *vaginalis communis* 469.
» » *propria* 469.

U.

Uncus 703, 705, 721.
Ureter 449, 514, 515.
Urethra feminina 466.
Utriculus 883, 884, 885.
» *prostaticus* 458.
Uvula cerebelli 745.

V.

Vagina 502.
» *processus styloidei* 861.
Vallecula 407, 745
» *epiglottica* 417.
Valvula (ae) bicuspidalis 525, 528.
» *coli* 343, 345.
» *foraminis ovalis* 523, 524, 5..
» *processus vermiformis* 343
» *pylorica* 333.
» *semilunares* 531.
» *sinus coronarii (Thebesii)* 522, ..
» *tricuspidalis* 525, 526
» *venae cavae inferioris (Eustac* 522, 524.
Vasa chylifera 693, 694.
Velum medullare anterius 737, 742.
» *palatin.* 313, 317.
Vena (ae) angularis 643.
» *anonyma* 645, 647, 648.
» *axillaris* 652.
» *azygos* 630, 649, 682, 684.
» » *accessoria* 648
» *basalis (Rosenthali)* 637, 638.
» *basilica* 653, 656.
» *brachialis* 653, 654.
» *cardinalis anterior* 628.
» » *posterior* 628.
» *cava inferior* 520, 521, 522, 62.. 630, 649, 659, 665, 681, 68..
» » *superior* 519, 520, 522, 52.. 647, 648, 681.
» » *superior sinistra* 649.
» *centralis* 363.
» » *retinae* 850.
» *cephalica* 653, 655, 656.
» *cerebelli superior* 638.
» *cerebri inferiores* 637.
» » *magna* 635, 638.
» » *superiores* 636.
» *cervicalis profunda* 642, 644.
» *ciliares* 641.
» *colica media* 660, 663
» » *sinistra* 662, 663.
» *comitans n. ischiadici* 676.
» *cordis minimae* 520.
» » *magna* 525.
» *dorsalis penis* 492, 666.
» *facialis anterior* 642, 643, 644.
» » *posterior* 642, 643.

Vena (ae) femoralis 674, 675.
» *gastrica dextra* 660.
» » *sinistra* 660, 662.
» *gastroepiploica dextra* 660, 661, 662.
» » *sinistra* 660, 661, 662.
» *glutaea inferior* 665.
» » *superior* 665.
» *haemorrhoidales externae* 671.
» » *superior* 663.
» *hemiazygos* 630, 684.
» *hepaticae* 382, 659, 682.
» *hypogastrica* 665.
» *iliaca externa* 665.
» *interlobularis* 363.
» *jugularis externa* 643, 644, 645.
» » *interna* 644, 645.
» *intercapitulares* 656, 657.
» *lienalis* 661, 662.
» *lingualis* 643.
» *lumbalis ascendens* 630.
» *marginalis ventriculi sinistra* 538.
» *mediana colli* 644.
» » *cubiti* 653, 655.
» *mesenterica inferior* 662, 663.
» » *superior* 660, 661, 662, 682.
» *occipitalis* 642.
» *ophthalmica* 641.
» *pancreaticoduodenalis inferior* 661, 662.
» » *superior* 661, 662.
perforantes 676.
» *poplitea* 677, 678.
» *portae* 359, 661, 662, 681, 682.
» *profunda femoris* 674, 675.
» *pudenda interna* 665, 668.
» *pudendales externae* 673.
Vena (ae) pulmonales 436, 541.
» » *dextra* 520, 521, 523.
» » *sinistrae* 519, 521, 523.
» *renalis* 630.
» *saphena magna* 673, 674, 680.
» » *parva* 678, 680.
» *scrotales* 667.
» » *posteriores* 670.
» *sigmoideae* 663.
» *spermaticae* 630, 667.
» *subclavia* 645.
» *sublobularis* 363.
» *supraorbitalis* 642, 643.
» *temporalis superficialis* 642, 643.
» *thyreoidea ima* 647.
» » *inferior* 644.
» » *media* 644.
» » *superior* 644.
» *transversa scapulae* 644.
» *umbilicalis* 681, 682.
» *uterina* 669.
» *vorticosa* 850, 853.
Ventriculus 374, 375, 376.
» *dexter* 519, 520, 524.
» *laryngis* 416, 418.
» *quartus* 722.
» *septi pellucidi* 709.
» *sinister* 519, 521, 524.
Vesicula seminalis 481.
Vermis inferior 745.
» *superior* 744, 746.
Vesica fellea 358, 360.
Vesicula prostatae 461.
Vestibulum 882.
» *bursae* 381.

Z.

Zonula ciliaris (Zinnii) 847.

Druckfehler-Verzeichnis.

Pag. 515: statt *vesicaurinaria* — ***vesica urinaria.***
Pag. 684: » *Ductus lymphaticus dextra* — *Ductus lymphaticus* ***dexter.***
Pag. 691: » *Ganglia sternalia* — ***Lymphoglandulae sternales.***
Pag. 737: » *Pon* — ***Pons.***
Pag. 742: » *Sulcus longitudinalis anterior* — ***Fissura mediana*** *anterior.*
Pag. 743: » *Fissura longitudinalis posterior* — ***Sulcus medianus posterior.***
» *Fissura longitudinalis anterior* — *Fissura* ***mediana*** *anterior.*
Pag. 757: » Große Kleinhirn — **Groß- und Kleinhirn.**

To avoid fine, this book should be returned on
or before the date last stamped below

1948-4-44

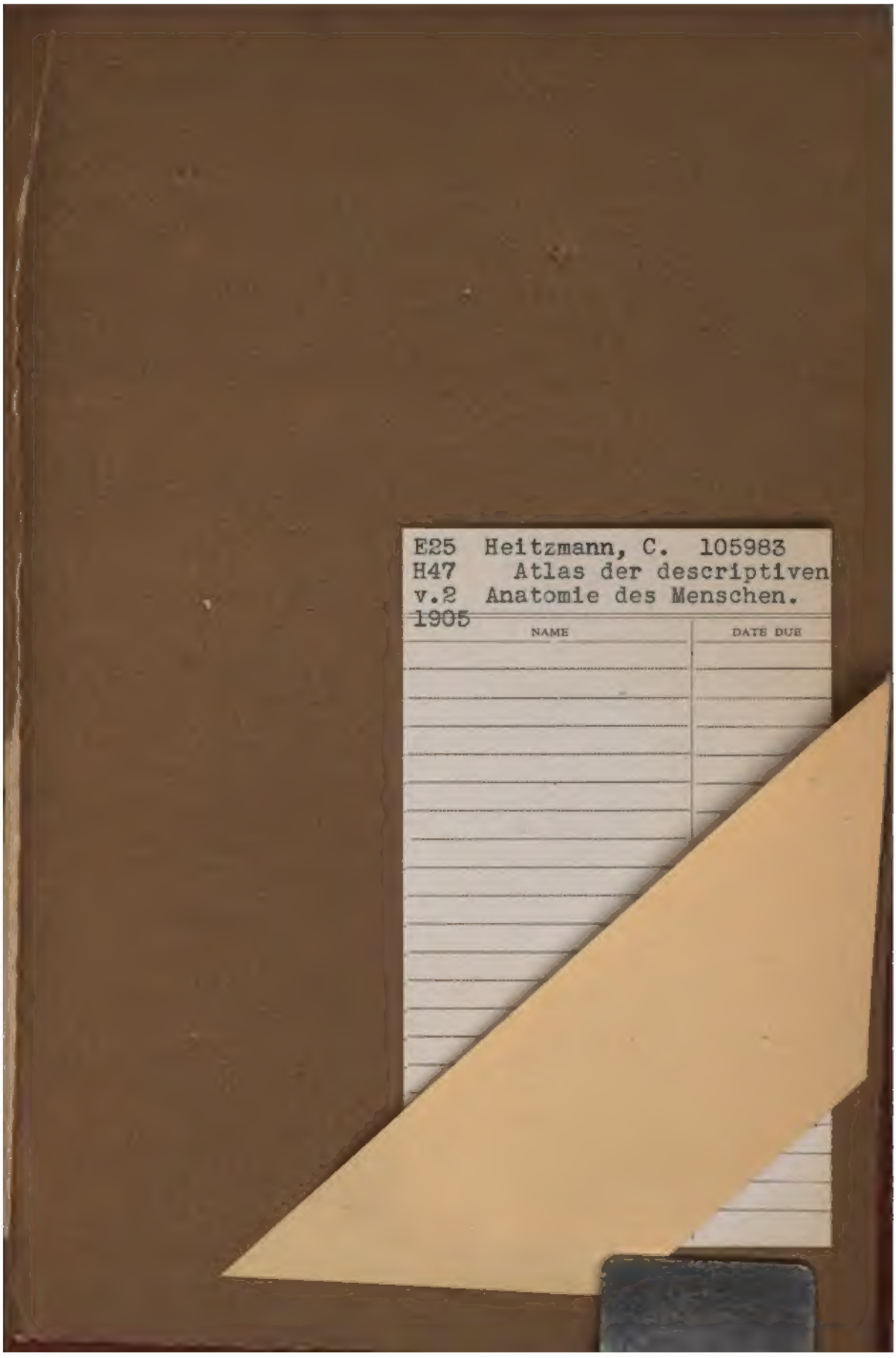
E25 Heitzmann, C. 105983
H47 Atlas der descriptiven
v.2 Anatomie des Menschen.
1905
NAME
DATE DUE